

T. C.  
İSTANBUL ÜNİVERSİTESİ  
ADLI TIP ENSTİTÜSÜ  
Danışman: Prof. Dr. Gürsel ÇETİN

---

**SEMEN TESPİTİNDE FARKLI  
YÖNTEMLERİN  
KARŞILAŞTIRILMASI**

Fen Bilimleri Anabilim Dalı  
Yüksek Lisans Tezi

MOLEKÜLER BİYOLOG  
HAMDIYE İREM SEYALIOĞLU

İSTANBUL  
2007

T. C.  
İSTANBUL ÜNİVERSİTESİ  
ADLI TIP ENSTİTÜSÜ  
Danışman: Prof. Dr. Gürsel ÇETİN

---

**SEMEN TESPİTİNDE FARKLI  
YÖNTEMLERİN  
KARŞILAŞTIRILMASI**

Fen Bilimleri Anabilim Dalı  
Yüksek Lisans Tezi

MOLEKÜLER BİYOLOG  
HAMDIYE İREM SEYALIOĞLU

İSTANBUL  
2007

*Bu alıřmaya bařlamadan nce, İstanbul Üniversitesi  
Cerrahpařa Tıp Fakóltesi Etik Kurulu'ndan 26.01.2007 tarih  
ve 2007/95 sayılı izin alınmıřtır.*

## TEŞEKKÜR

Adlî bilimlerde ilerleme kararında etkili olan, beni yönlendiren, bu tezin hazırlanması sırasında çok emeği geçen, desteğini ve zamanını esirgemeyen, bana olan güvenini göstererek motive eden çok değerli hocam Sayın Prof. Dr. Gürsel Çetin'e,

Tezimin hazırlanması esnasında kurumunun laboratuvarlarını bana açarak büyük destek veren Adlî Tıp Kurumu Başkanı Sayın Uzm. Dr. Kerametdin Kurt'a,

Laboratuvar çalışmalarım sırasında yardımlarını gördüğüm Adlî Tıp Kurumu Biyoloji İhtisas Dairesi'nin tüm personeline,

Benim için bu tez çalışması sırasında elinden gelen her şeyi yapan, umutsuzluğa düşmemem için moral hocam olan, canım arkadaşım Psikolog Gülçin Şenyuva'ya,

Tezimin başından sonuna kadar vaktini ve bilgisini esirgemeyen Uzm. Dr. Aysel Karataş'a,

Eğitimim sırasında bilgi ve teşviklerini esirgemeyen tüm hocalarıma,

Tezimin istatistiksel değerlendirilmesindeki yardımlarından dolayı Sayın Doç. Dr. Nadir Arıcan'a,

Maddi ve manevi olarak her zaman yanımda olan, tüm kararlarıma destek çıkan ve beni hep değerli kılan canım aileme

Teşekkürü bir borç bilirim.

Moleküler Biyolog  
H. İrem SEYALIOĞLU

# İ Ç İ N D E K İ L E R

<b>Kısaltmalar</b> .....	<b>v</b>
<b>Tablo listesi</b> .....	<b>vi</b>
<b>Şekil listesi</b> .....	<b>vii</b>
<b>Grafik listesi</b> .....	<b>ix</b>
<b>1. GİRİŞ VE AMAÇ</b> .....	<b>1</b>
<b>2. GENEL BİLGİLER</b> .....	<b>3</b>
2.1. Giriş .....	3
2.2. Cinsel Suçlar ile İlgili Kanun Maddeleri .....	3
2.3. Cinsel Şiddet .....	7
2.4. Cinsel Saldırıda Delil Elde Etme .....	8
2.5. Meni (Ejakulat, Semen) .....	9
2.5.1. Semen Nerede Yapılır.....	10
2.5.2. Sperm Anatomisi .....	12
2.5.3. Semen Hacmi .....	15
2.5.4. Semene Ait Değişkenlerin Referans Değerleri.....	16
2.5.5. Bazı Semen Değişiklikleri için Terminoloji .....	17
2.5.6. Semen İçeriği .....	19
2.5.7.Semen Analizinde Kullanılan Biyokimyasal	
Belirteçler.....	22
2.5.7.1. Fruktoz .....	23
2.5.7.2. Prolaktin .....	23
2.5.7.3. Sitrik asit .....	23
2.5.7.4. Poliaminler.....	23

2.5.7.5. L – karnitin.....	23
2.5.7.6. Prostaglandinler .....	24
2.5.7.7. Asit Fosfataz (AP).....	24
2.5.7.8. Çinko .....	25
2.5.7.9. Kolin.....	26
2.5.7.10. Spermin.....	26
2.5.7.11. İnhibin.....	27
2.5.7.12. Semenogelin.....	27
2.5.7.13. Gama-glutamil transpeptidaz.....	27
2.5.7.14. Laktat dehidrogenaz izoenzim C4 (LDH C4, LDH X) .....	27
2.5.7.15. Seminal vezikül spesifik antijen (SVSA).....	28
2.5.7.16. Lösin aminopeptidaz .....	28
2.5.7.17. Vitamin C (Askorbik asit) .....	28
2.5.7.18. PSA.....	28
2.6. Spermatozoanın Gösterilmesinde Kullanılan Boyama Yöntemleri .....	30
2.6.1. Eosin- Nigrosin Boyası .....	31
2.6.2. Papanicolaou Boyası.....	32
2.6.3. Shorr Boyaması.....	33
2.6.4. May-Grünwald Giemsa Boyası (MGG) .....	33
2.6.5. Corin-Stockis Boyası.....	33
2.6.6. Field Rapid Blue-Red Boya kiti.....	33
2.6.7. Hematoksilen-Eosin Boyası (H&E).....	34
2.6.8. Christmas tree Boyası .....	35

<b>3. GEREÇ VE YÖNTEM.....</b>	<b>36</b>
3.1. Kullanılan Gereçler.....	36
3.2. Örneklerin Alınması .....	37
3.3. Yöntemler .....	40
3.3.1. Morfoloji Boyama Yöntemleri.....	40
3.3.1.1. Corin-Stockis Boyama Yöntemi .....	40
3.3.1.2. Field Rapid Blue- Red Boyama Yöntemi .....	40
3.3.1.3. Eosin – Nigrosin Boyama Yöntemi .....	41
3.3.2. PSA ELISA Yöntemi.....	41
3.4. Mikroskopik inceleme .....	42
3.5. Görüntülerin Alınması.....	42
3.6. İstatistiksel Analiz.....	43
<b>4. BULGULAR.....</b>	<b>44</b>
4.1. Demografik Özellikler.....	44
4.2. Farklı Boyama Yöntemlerine Göre	
Sperm Ortalamaları.....	45
4.2.1. Corin-Stockis Boyası .....	45
4.2.1.1. Cinsel Perhizli Örneklerin Ortalaması.....	45
4.2.1.2. Cinsel Perhizsiz Örneklerin Ortalaması .....	47
4.2.2. Field Rapid Blue-Red Boyası .....	48
4.2.2.1 Cinsel Perhizli Örneklerin Ortalaması.....	48
4.2.2.2. Cinsel Perhizsiz Örneklerin Ortalaması .....	50
4.2.3. Eosin-Nigrosin Boyası .....	52
4.2.3.1 Cinsel Perhizli Örneklerin Ortalaması.....	52

4.2.3.2 Cinsel Perhizsiz Örneklerin Ortalaması .....	54
4.3. Cinsel Perhizli ve Cinsel Perhizsiz Örneklerinin Farklı Dilüsyonlarla İlişkisi.....	56
4.4. Cinsel Perhizli ve Perhizsiz Örneklerin Farklı Dilüsyonlarda PSA Semiquant Test ile Değerlendirilmesi.....	58
4.5. Dilüe Semen Seratec PSA Semiquant Test ile PSA Konsantrasyon Değerlendirilmesi.....	61
4.6. Spermatozoaların Laser Mikroskop ile Gösterilmesi.....	64
<b>5. TARTIŞMA .....</b>	<b>72</b>
<b>6. SONUÇ .....</b>	<b>82</b>
<b>7.ÖZET.....</b>	<b>84</b>
<b>8.SUMMARY .....</b>	<b>85</b>
<b>9.KAYNAKLAR .....</b>	<b>87</b>
<b>EK-A Aydınlatılmış Onam Formu .....</b>	<b>99</b>
<b>EK- B Vücut Sıvılarında PSA .....</b>	<b>104</b>
<b>EK- C Semen Biyokimyasal Belirteçleri.....</b>	<b>117</b>
<b>ÖZGEÇMİŞ .....</b>	<b>119</b>

**K I S A L T M A L A R**

TCK	Türk Ceza Kanunu
FBI	Federal Breau Investigation
UV	Ultraviyole
DNA	Deoksiribonikleik asit
GGT	Gamma-glutamil transpeptidaz
LDH	Laktat dehidrogenaz
PAP	Prostat asit Fosfataz
AP	Asit Fosfataz
PSA	Prostat-spesifik antijen
PSP	Prostat-Spesifik Protein
PGE	Prostaglandin E
SVSA	Seminal Vezikül Spesifik Antijen
RIA	Radio Immuno Assay
PG	Prostaglandin
FSH	Folikül Stimulan Hormon
ELISA	Enzyme Linked Immuno Sorbent Assay
SPC	Simitest PSA Card
EN	Eosin- Nigrosin
HE	Hematoksilen-Eosin
MGG	May-Grünwald Giemsa
GBL	Gül Biyoloji Laboratuarı
WHO	Dünya Sağlık Örgütü
RNA	Ribonükleik asit

## T A B L O L A R

Tablo 1: Seminal sıvı komponentlerinin orijinleri.....	11
Tablo 2: Semene ait deęişkenlerin referans deęerleri.....	17
Tablo 3: Cinsel perhizli alınan, farklı Dilüsyonlarda hazırlanan ve Corin-Stockis ile boyanan örneklerin deęerlendirilmesi.....	46
Tablo 4: Cinsel perhizsiz alınan, farklı dilüsyonlarda hazırlanan ve Corin-Stockis ile boyanan örneklerin deęerlendirilmesi.....	47
Tablo 5: Cinsel perhizli alınan, farklı dilüsyonlarda hazırlanan ve Field Rapid Blue-Red boyası ile boyanan örneklerin deęerlendirilmesi .....	49
Tablo 6: Cinsel perhizsiz alınan, farklı dilüsyonlarda hazırlanan ve Field Rapid Blue-Red Boyası ile boyanan örneklerin deęerlendirilmesi .....	51
Tablo 7: Cinsel perhizli alınan, farklı dilüsyonlarda hazırlanan ve Eosin-Nigrosin Boyası ile boyanan örneklerin deęerlendirilmesi.....	53
Tablo 8: Cinsel perhizsiz alınan, farklı dilüsyonlarda hazırlanan ve Eosin-Nigrosin boyası ile boyanan örneklerin deęerlendirilmesi.....	55
Tablo 9: Sıvı semen dilüsyonlarında PSA konsantrasyon deęerlendirmesi.....	59

## Ş E K İ L L E R

Şekil 1: Spermatogenez.....	13
Şekil 2: Spermatozoanın şematik görünümü.....	15
Şekil 3: Microdissection Laser System ve Zeiss marka mikroskop, P.A.L.M. Microlaser Technologies.....	32
Şekil 4: Önerilen en az dilüsyon ile alınan kuvvetli pozitif sonuç, $T > q$ .....	61
Şekil 5: $T > q$ olarak değerlendirilmiş cinsel perhizli örnekte 1/120000 oranındaki dilüsyonda PSA konsantrasyonu.....	61
Şekil 6: $t < Q$ olarak değerlendirilmiş cinsel perhizsiz örnekte 1/1000000 oranındaki dilüsyonda PSA konsantrasyonu.....	62
Şekil 7: $T = Q$ olarak değerlendirilmiş cinsel perhizsiz örnekte 1/600000 oranındaki dilüsyonda PSA konsantrasyonu.....	62
Şekil 8: Aynı kişiye ait cinsel perhizli örneklerde 1/600000 ve 1/1000000 oranındaki dilüsyonlarda PSA konsantrasyon karşılaştırmaları .....	63
Şekil 9: Aynı kişiye ait cinsel perhizli ve cinsel perhizsiz örneklerde hazırlanan 1/600000 ve 1/1000000 oranlarındaki dilüsyonlarda PSA konsantrasyon karşılaştırılması.....	63
Şekil 10: Field Rapid Blue-Red boyası ile boyanan 1/100 oranında dilüe örnek görüntüsü.....	64
Şekil 11: Corin-Stockis boyası ile boyanan 1/100 oranında dilüe örnek görüntüsü.....	65
Şekil 12: Eosin-Nigrosin boyası ile boyanan 1/10000 oranındaki dilüe örnekte spermatozoa görüntüsü.....	65

Şekil 13: Corin-Stockis boyası ile boyanan 1/1000 oranında dilüe örnek görüntüsü.....	66
Şekil 14: Field Rapid Blue-Red boyası ile boyanan 1/1000 oranında dilüe örnekte mikro-aglütinasyon görüntüsü .....	66
Şekil 15: Eosin-Nigrosin boyası ile boyanan direkt örnekte boyalı ve boyasız spermatozoa görüntüsü.....	67
Şekil 16: Eosin-Nigrosin boyası ile boyanan direkt örnekte boyalı ve boyasız spermatozoa görüntüsü.....	67
Şekil 17: Field Rapid Blue-Red boyası ile boyanan 1/100 oranında dilüe örnekte sınırda spermatozoa görüntüsü .....	68
Şekil 18: Corin-Stockis boyası ile boyanan 1/100 oranında dilüe örnekte makro-aglütinasyon görünücüsü .....	68
Şekil 19: Field Rapid Blue-Red boyası ile boyanan 1/100 oranında dilüe örnekte makro-aglütinasyon görüntüsü .....	69
Şekil 20: Eosin-Nigrosin boyası ile boyanan 1/1000 oranında dilüe örnekte spermatozoa baş morfoloji defekt görüntüsü..	69
Şekil 21: Eosin-Nigrosin boyası ile boyanan 1/10000 oranında dilüe örnekte spermatozoa görüntüsü.....	70
Şekil 22: Corin-Stockis boyası ile boyanan 1/30000 oranında dilüe örnekte sınırda tek spermatozoa görüntüsü.....	70
Şekil 23: Eosin-Nigrosin boyası ile boyanan 1/100 oranında dilüe örnekte spermatozoa görüntüsü.....	71
Şekil 24: Şekil 23'ün düffüserlı görüntüsü.....	71
Şekil 25: Sandviç kompleksin meydana gelme şekli .....	104
Şekil 26: Yüksek doz kanca etkisinin şematik görünümü ...	107

## G R A F İ K L E R

Grafik 1: Cinsel perhizli alınan, farklı dilüsyonlarda hazırlanan ve Corin-Stockis ile boyanan örneklerin değerlendirilmesi.....	46
Grafik 2: Cinsel perhizsiz alınan, farklı dilüsyonlarda hazırlanan ve Corin-Stockis ile boyanan örneklerin değerlendirilmesi.....	48
Grafik 3: Cinsel perhizli alınan, farklı dilüsyonlarda hazırlanan ve Field Rapid Blue-Red boyası ile boyanan örneklerin değerlendirilmesi .....	50
Grafik 4: Cinsel perhizsiz alınan, farklı dilüsyonlarda hazırlanan ve Field Rapid Blue-Red ile boyanan örneklerin değerlendirilmesi.....	52
Grafik 5: Cinsel perhizli alınan, farklı dilüsyonlarda hazırlanan ve Eosin-Nigrosin Boyası ile boyanan örneklerin değerlendirilmesi.....	54
Grafik 6: Cinsel perhizsiz alınan, farklı dilüsyonlarda hazırlanan ve Eosin-Nigrosin boyası ile boyanan örneklerin değerlendirilmesi.....	56

## 1. G İ R İ Ő ve A M A Ç

Cinsel saldırı olaylarında mağdurdan ve olay yerinden alınan örneklerde saldırgana ait spermin bulunması, olayı aydınlatmada kullanılabilecek en önemli tıbbi delillerden bir tanesidir. Genellikle elbiseler, iç çamaşırları, saçlar, vücut yüzeyi, vagina, anüs, ağız ve olay yerindeki zemin, yatak, koltuk gibi eşyalar, çarşafklar, yastıklar ve kılıfları, kullanılmış havlu, peçete, kâğıt mendil gibi eşyalardan alınan örneklerde semen aranmaktadır. Semen bulunuşu, hem iddia edilen saldırı olayının ispatlanması hem de saldırganın kimliğinin belirlenmesi açısından önem taşımaktadır.

Türk Ceza Kanunu'nda 2005 yılında yapılan deęişlikle, hem cinsel saldırıların tanımlaması deęiştirilmiş hem de bu tür suçların cezalarında önemli derecede artışlar getirilmiştir. Cezada artış getiren nitelikli haller arasında ise "cinsel amaçlı olarak vücut boşluklarına organ veya cisim sokulması" sayılmıştır. Dolayısıyla, vagina, anüs ve ağız gibi vücut boşluklarında semen bulunması oldukça büyük önem taşımaktadır.

Alınan örneklerde semen tayini iki temel yolla yapılmaktadır. Bunlardan birincisi, kimyasal reaksiyonlara dayanarak dięer vücut sıvılarına göre derişimi daha yüksek olan kimyasal bileşik ya da enzim aranarak semen varlığının

gösterilmesi; ikincisi ise, direkt olarak bakılan veya tercihen boyanan örneklerde spermin varlığının gösterilmesidir.

Bu tezin amacı, yaşlarına göre ayrılmış olan denek gruplarında semen tayini için kullanılmakta olan Corin-Stockis boyası, Eosin-Nigrosin boyası, Field Rapid Blue-Red Boya kiti ve PSA kiti testlerinden hangisinin ne kadar iyi sonuç verdiğinin ve uygulamada ne gibi avantaj ve dezavantaj oluşturduklarının saptanmasıdır.

.

## **2. GENEL BİLGİLER**

### **2.1. Giriş**

Suç ve cinsel amaçlı davranışlar, toplumlara, ülkelere göre farklılıklar gösteren ve değişik anlamlar içeren bir kavramdır. Toplumsal ve coğrafi özellikler, gelenek ve görenekler ile sıkı sıkıya ilişkilidir. Toplumun ulaştığı bilim düzeyi ve ortak moral değerlerine göre de değişiklikler gösterir. Eski Mısır'da ensestini soylu ailelere bir hak olduğu belirtilirken, eski Yunan'da eşcinsellik bir kural olarak bildirilmektedir (1).

Farklı ülkelerde hukuk düzeni ile ilgili kanunlar toplumların kültürel farklılıklarını, cinsel görüşlerini yansıtmakla birlikte; hangi seksüel davranışların suç sayılacağını içeren düzenlemeler temelde aynıdır.

Cinsel amaçlı bir davranışın suç olarak sayılmasında göz önünde bulundurulması gereken bazı ortak noktalar vardır. Bunlar, cinsel içerikli davranışın rıza dışında gerçekleşmesi, yasalarda belirtilen rızanın geçerli sayıldığı yaş grupları altındaki kişilere yöneltilmesi, akıl hastalarına yönelik olması ve gizlilik kurallarına uyulmadan yapılması olarak belirtilmektedir (2).

### **2.2. Cinsel Suçlar ile İlgili Kanun Maddeleri**

5237 sayılı TCK' da cinsel dokunulmazlık, 102. maddede "cinsel saldırı" olarak tanımlanmıştır (3).

*MADDE 102. - (1) Cinsel davranışlarla bir kimsenin vücut dokunulmazlığını ihlâl eden kişi, mağdurun şikâyeti üzerine, iki yıldan yedi yıla kadar hapis cezası ile cezalandırılır.*

*(2) Fiilin vücuda organ veya sair bir cisim sokulması suretiyle işlenmesi durumunda, yedi yıldan oniki yıla kadar hapis cezasına hükmolunur. Bu fiilin eşe karşı işlenmesi hâlinde, soruşturma ve kovuşturmanın yapılması mağdurun şikâyetine bağlıdır.*

*(3) Suçun;*

*a) Beden veya ruh bakımından kendisini savunamayacak durumda bulunan kişiye karşı,*

*b) Kamu görevinin veya hizmet ilişkisinin sağladığı nüfuz kötüye kullanılmak suretiyle,*

*c) Üçüncü derece dahil kan veya kayın hısımlığı ilişkisi içinde bulunan bir kişiye karşı,*

*d) Silâhla veya birden fazla kişi tarafından birlikte,*

*İşlenmesi hâlinde, yukarıdaki fıkralara göre verilen cezalar yarı oranında artırılır.*

*(4) Suçun işlenmesi sırasında mağdurun direncinin kırılmasını sağlayacak ölçünün ötesinde cebir kullanılması durumunda kişi ayrıca kasten yaralama suçundan dolayı cezalandırılır.*

(5) Suçun sonucunda mağdurun beden veya ruh sağlığının bozulması hâlinde, on yıldan az olmamak üzere hapis cezasına hükmolunur.

(6) Suç sonucu mağdurun bitkisel hayata girmesi veya ölümü hâlinde, ağırlaştırılmış müebbet hapis cezasına hükmolunur.

#### *Çocukların cinsel istismarı*

*MADDE 103. - (1) Çocuğu cinsel yönden istismar eden kişi, üç yıldan sekiz yıla kadar hapis cezası ile cezalandırılır. Cinsel istismar deyiminden;*

*a) Onbeş yaşını tamamlamamış veya tamamlamış olmakla birlikte fiilin hukukî anlam ve sonuçlarını algılama yeteneği gelişmemiş olan çocuklara karşı gerçekleştirilen her türlü cinsel davranış,*

*b) Diğer çocuklara karşı sadece cebir, tehdit, hile veya iradeyi etkileyen başka bir nedene dayalı olarak gerçekleştirilen cinsel davranışlar, anlaşılır.*

*(2) Cinsel istismarın vücuda organ veya sair bir cisim sokulması suretiyle gerçekleştirilmesi durumunda, sekiz yıldan onbeş yıla kadar hapis cezasına hükmolunur.*

*(3) Cinsel istismarın üstsoy, ikinci veya üçüncü derecede kan hısmı, üvey baba, evlat edinen, vasi, eğitici, öğretici, bakıcı, sağlık hizmeti veren veya koruma ve gözetim yükümlülüğü bulunan diğer kişiler tarafından ya da hizmet*

*ilişkinin sağladığı nüfuz kötüye kullanılmak suretiyle gerçekleştirilmesi hâlinde, yukarıdaki fıkralara göre verilecek ceza yarı oranında artırılır.*

*(4) Cinsel istismarın, birinci fıkranın (a) bendindeki çocuklara karşı cebir veya tehdit kullanmak suretiyle gerçekleştirilmesi hâlinde, yukarıdaki fıkralara göre verilecek ceza yarı oranında artırılır.*

*(5) Cinsel istismar için başvurulmuş cebir ve şiddetin kasten yaralama suçunun ağır neticelerine neden olması hâlinde, ayrıca kasten yaralama suçuna ilişkin hükümler uygulanır.*

*(6) Suçun sonucunda mağdurun beden veya ruh sağlığının bozulması hâlinde, onbeş yıldan az olmamak üzere hapis cezasına hükmolunur.*

*(7) Suçun mağdurun bitkisel hayata girmesine veya ölümüne neden olması durumunda, ağırlaştırılmış müebbet hapis cezasına hükmolunur.*

*Reşit olmayanla cinsel ilişki*

*MADDE 104. - (1) Cebir, tehdit ve hile olmaksızın, onbeş yaşını bitirmiş olan çocukla cinsel ilişkide bulunan kişi, şikâyet üzerine, altı aydan iki yıla kadar hapis cezası ile cezalandırılır.*

*(2) Fail mağdurdan beş yaştan daha büyük ise, şikâyet koşulu aranmaksızın, cezası iki kat artırılır.*

### *Cinsel taciz*

*MADDE 105. - (1) Bir kimseyi cinsel amaçlı olarak taciz eden kiři hakkında, mağdurun Őikâyeti üzerine, üç aydan iki yıla kadar hapis cezasına veya adli para cezasına hükmolunur.*

*(2) Bu fiiller, hiyerarŐi veya hizmet ilişkisinden kaynaklanan nüfuz kötüye kullanılmak suretiyle ya da aynı işyerinde çalışmanın sağladığı kolaylıktan yararlanılarak işlendiği takdirde, yukarıdaki fıkraya göre verilecek ceza yarı oranında artırılır. Bu fiil nedeniyle mağdur işi terk etmek mecburiyetinde kalmış ise, verilecek ceza bir yıldan az olamaz.*

### **2.3. Cinsel Őiddet**

Őiddet, insanoğlunun var olduđu dönemden günümüze kadar gelen sosyal bir olgudur. Őiddet, toplumsal ve bireysel sonuçları nedeniyle ciddi bir problemdir. Őiddetin niteliğinin ya da niceliğinin farklılıklar göstermesi, zaman içinde yaşanan kültürel, ekonomik ve sosyal deęişikliklere bağlanabilir. Toplumda Őiddetin varlığı kabul edilmiş, gündelik hayatın bir parçası olarak görülmeye başlanmıştır. Őiddetin bir türü olarak kabul edilen cinsel Őiddet olgularında, eylemin genellikle kadına veya kendini koruyamayacak bir küçüğe karşı işlendiği belirtilmektedir

(4). Cinsel şiddet, kişinin rızası olmadan, fiziksel güç kullanılarak, tehdit, korku gibi zorlamalarla cinselliğin bir tehdit unsuru olarak ve cinselliği bir cezalandırma yöntemi olarak kullanmaktır. Kadını aldatmak, tecavüz etmek, istenmeyen cinsel pozisyonlara zorlama gibi durumlarda ortaya çıkar.

Günümüzde adlî bilimler, suç sayılan cinsel amaçlı davranış olaylarına dinamik olarak yaklaşmakta, çeşitli muayene ve laboratuvar yöntemlerini kullanarak objektif bulguları ortaya koymaya çalışmaktadır.

Suç sayılan cinsel amaçlı davranış olguları ile ilgili istatistiklere ulaşmak oldukça güçtür. Amerika Birleşik Devletleri'nde Federal Breau Investigation (FBI) verilerine göre, her 10 seksüel suçun sadece birinin yetkili makamlara bildirildiği, yine ABD'de 500 kadına yapılan bir ankette; kadınlardan 300 (%59,9) tanesinin cinsel tacize uğradığını itiraf ettiği ve bunlardan 41 tanesinin tecavüze uğradığı belirtilmektedir. Tecavüze uğrayan 41 kadının sadece 4'ü yetkililere başvurmuştur (5). ABD'de her 100.000 kadından 51'inin tecavüze uğradığı veya her 9 dakikada bir kadına tecavüz edildiği belirtilmektedir (6).

#### **2.4. Cinsel Saldırıda Delil Elde Etme**

Cinsel saldırıları iddialarını ispatlamanın tek yolu ulaşılabilecek delillerdir. Bu nedenle cinsel saldırıya

uğradığını iddia eden mağdura son derece titizlikle yaklaşılmalı ve olası deliller dikkatle toplanmalıdır. Cinsel saldırı sonrasında elde edilebilecek deliller, tükürük, saç, kıl, deri, kan, semen veya sperm olabilir. Mağdurun vücudunda rutin incelemeler yapılmalı, rutinin dışında anamnezi uygunsa ağız içi örnekleri de alınmalıdır. Bu gibi biyolojik deliller ile mağdurdan şüpheliye gidilebilir.

### **2.5. Meni (Ejakulat, Semen) :**

Orgazm esnasında üretranın dış deliği yolu ile dışarıya fıskırılan karma salgı, meni (Ejakulat, semen) olarak adlandırılır. Opak, beyazımsı olan bu salgı, 2-4 ml olup, testis, epididim, vezikula seminalis, prostat ve bulboüretal bezlerin salgılarının toplamıdır. %90'ı seminal sıvı olan bu salgı içinde spermatozoalar ile spermatozoaların metabolizmaları için gerekli olan mineral tuzlar, proteinler, serbest aminoasitler, spermin, prostaglandinler ve bol miktarda fruktoz bulunur.

2-4 ml'lik meni içinde 300-400 milyon (60-100 milyon /ml) spermatozoa bulunur. Hacim olarak spermatozoalar ejakülatın %1'ini oluştururlar. Erkek üreme sisteminde haftalarca yaşayabilen spermatozoalar, kadın üreme sistemine atıldıklarında burada ancak 2-3 gün yaşayabilirler.

Ejakülasyondan 2 saat sonraki örneklerde, spermatozoaların %80'i hareketli oldukları halde 24 saat sonra sadece %15 oranındaki spermatozoada hareket vardır. Spermatozoaların hareketi ve morfolojik olarak normal olmaları, fonksiyonları, dölleme yetenekleri açısından önemlidir. Spermatozoalar, düşük ısıda saklanırlarsa, yaşamlarını ve fertilizasyon (dölleme) yeteneklerini korurlar (7).

Seminal keseler, hormonal faaliyetler için doymamış yağ asidi olan prostaglandinleri yapar. Prostat sıvısı, ince, sütümsü alkalın bir sıvıdır. Alkali olması spermatozoanın, asidik vagina veya uterus içerisinde yaşamasını sağlar. Seminal sıvı, içerdiği flavine bağlı olarak ekseri sarı renktedir. Flavin maddesi semenin ultraviyole ışığında floresans vermesini sağlar (8).

### **2.5.1. Semen nerede yapılır?**

Semen, birçok bezden gelen salgıyı içerir ama ancak %5'i testislerden gelmektedir (9). Seminal sıvı bir miktar testis ve epididimis sıvısıyla aksesuar bezlerin salgılarından meydana gelmiştir (7,10-14). Bu nedenle ejakülatın sıvı kısmının hangi yapılardan köken aldığını ve ejakülatın hangi özelliklere katkıda bulunduğunu bilmekte yarar vardır (Tablo-1).

Seminal Sıvının Testis Bölümü: Ejakülatın testiküler bölümü spermler, rete testis sıvısı ve çok az bir miktarda

epididimis sıvısından meydana gelir. Bu sıvılarla spermler ejakülatın %5'ini oluşturur. İntratestiküler, epididimal veya vaza obstrüksiyonlarda ejakülatta seminal sıvının testisten köken alan bölümü bulunmaz. Ancak bu yapıların ejakülasyonunun sıvı bölümüne katkısı çok az olduğu için yokluğu ejakülat miktarında azalmaya neden olmaz.

Veziküla Seminalis Sıvısı: Semen sıvısının % 40–80'i meydana gelir. Ejakülatuvar kanal obstrüksiyonlarında veziküla seminalis salgısı ejakülata katılamayacağı için ejakülat hacminde çok belirgin bir azalmaya neden olur.

Prostat Salgısı: Total ejakülat miktarının % 10–30'unu oluşturur. Semende prostat salgısının bulunmaması çok sık rastlanan bir olgu değildir çünkü prostat bezi yapısal özelliği nedeniyle salgısını birçok kanal aracılığıyla prostatik üretraya boşaltır.

Bulboüretal ve Üretal Bezlerin Salgıları: Semen sıvısının % 2–5'ini oluşturan mukus salgıdır (14).

Tablo 1: Seminal sıvı komponentlerinin orijinleri

Orijin	Tüm ejakülatın yüzdesi	Karakteristik
Testis ve epididimis	%5	Sperm içerir
Seminal kese	%40-80	Jelatinöz
Prostat bezi	%10-30	Asidik, sulu
Bulboüretal ve üretal bez	%2-5	Viskoz

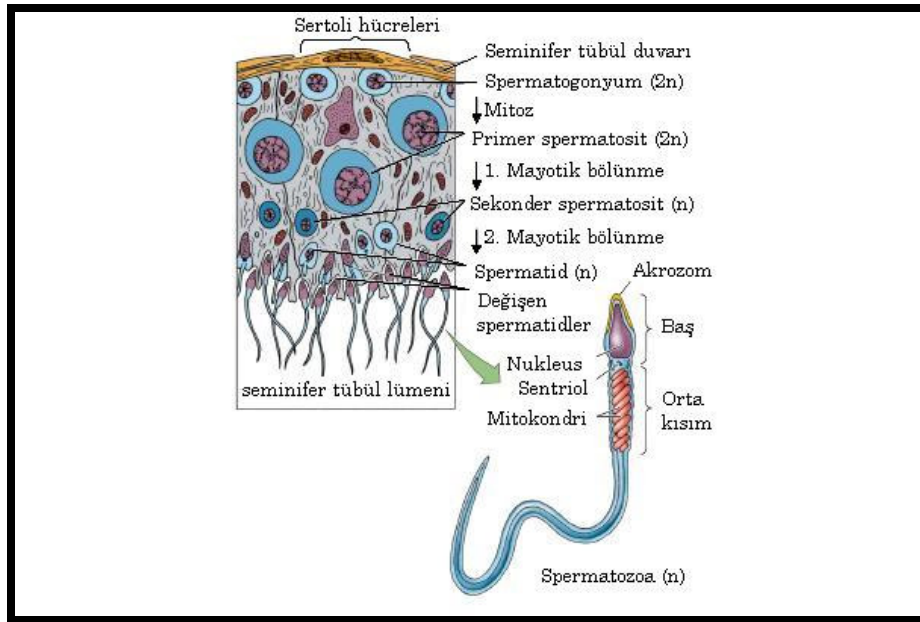
Semenin ilk fraksiyonu nispeten az miktarda viskoz bir mayi olup, üretral ve bulboüretral bezlerden salgılanır. İkinci fraksiyon büyük ölçüde spermatozoalar ve prostat sekresyonlarını içermektedir. Bunların yanında az miktarda vaz-deferans ve epididim sekresyonlarını ihtiva eder. Son fraksiyonu seminal keselerden mukois sekresyonlarından ibarettir (8).

Spermatozoanın testislerde üretimi salt 70 gün civarında sürer. Bir spermatozoa, testislerde spermatogonyumdan gelişir. Spermatogonyum, spermatositleri üretmek için; spermatositler de spermatidleri üretmek için bölünür. Spermatid, kuyruk geliştirir ve hücre, kuyruğun salınımı ile hareket kabiliyetine erişir. Spermatid, son olarak olgun bir spermatozoa haline gelir (Şekil 1). Bu süreç yaklaşık 60 gün alır ve spermatozoa, 10-14 gün sonra semen vücudu terk etmeden önce olgunlaştırma tüpünden ve epididimisten geçer. Testisler tarafından üretilen sıvı birçok kimyasal içerir, testosteron açısından zengindir (9).

### **2.5.2. Sperm Anatomisi**

Sperm hücresi yaklaşık santimetrenin 250'de bir kadar uzunlukta çıplak gözle görülemeyecek kadar ufak bir hücredir. Hücrenin baş, gövde ve kuyruk olmak üzere üç ayrı kısmı vardır. Baş kısmı sperm hücresinin yumurta hücresi içine girme işlevini yürütür. Bu amaçla bu kısımda yumurta

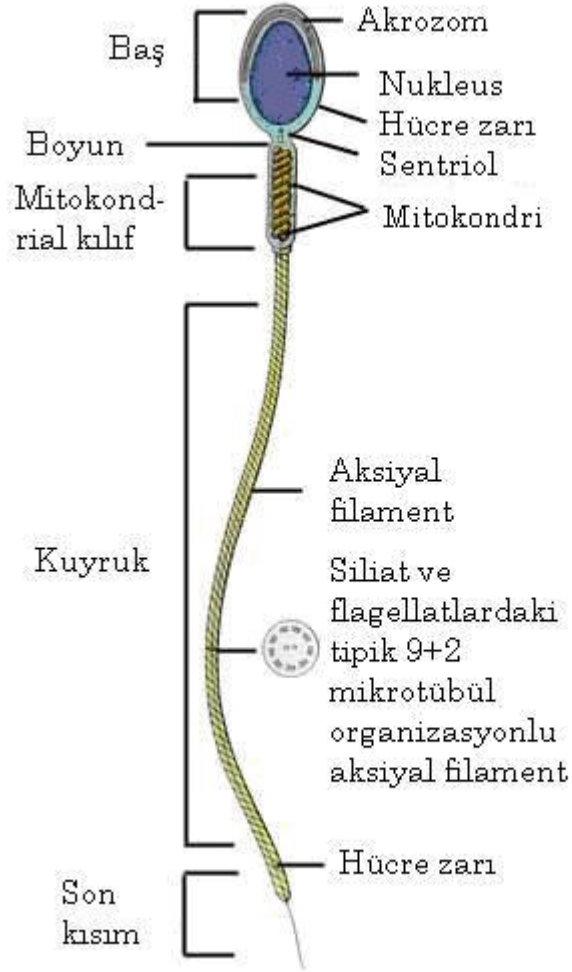
hücresinin dış tabakasını eritip delebilen maddeler bulunur. Baş kısmı sperm hücresinin 23 kromozomdan oluşan genetik materyalini içerir. Burada ayrıca sperm hücresinin canlı kalması ve hareket etmesi için gerekli olan enerji sağlayıcı maddeler depolanmıştır. Kuyruk kısmı sperm hücresinin hareketli olmasını sağlar. Kırbaç hareketleriyle ilerleyen sperm hücresi bu şekilde yumurta hücresini bulmaya çalışır (15). Bu farklı anatomik bölgelerin sahip olması gereken özellikler belirlenerek morfoloji değerlendirmesinin bu kritere göre yapılması gerekir. Sperm başı sınırları düzgün, oval bir yapıda olmalı ve baş, çekirdek ile akrozomal kepten meydana gelmelidir.



Şekil 1: Spermatogenez (<http://www.mie.utoronto.ca> 1998 sinauer associates, inc. Erişim tarihi:05.05.2007)

Akrozomal kep, baş hacminin %40–70'ini oluşturarak sınırları belirgin olmalıdır. Postkoital testte varlığı saptanan bazı spermler bu kriterlerden hafif bir sapma gösterirler. Orta parça silindirik biçimli ve spermin başına tam ortadan bağlanmış olmalıdır. Orta parçada sitoplazmik droplet bulunabilir ve bu spermin olgunlaşmamış olduğunu (immatür) belirlemekle birlikte sperm başının yarısı kadar büyüklükteki bir sitoplazmik droplet bulunması halinde sperm “anormal” olarak değerlendirilmelidir. Sperm kuyruğu uniform ve giderek incelen bir yapı göstermeli ve orta parçadan daha ince olmalıdır. Kuyrukta kıvrım veya sitoplazmik droplet bulunmamalıdır.

Spermlerin morfolojik özellikleri nümerik değerlerle ifade edilir. Ancak burada, kullanılan boya yöntemlerinin spermlerin ölçülebilen değerlerine hafif bir değişikliğe neden olabileceğini unutmamak gerekir. Çünkü yayma preparatlar boyanmadan önce tespit edilir ve fiksatifler hücrelerin bir miktar büzülmesine neden olabilir. Diff-Quick ile boyanmış spermatozoanın başının büyüklüğü Papanicolaou ya da Shorr boyaları ile boyanmışlara göre daha büyüktür (16). Orta parça her ikisinde de 1 mm kalınlığında olup uzunluğu da bu değer 1,5 katı kadar olmalıdır. Kuyruk bölümü ise giderek incelen yapısı ile 45 mm uzunluğa sahiptir (Şekil 2). Spermatozoa, 50-60µm boyundadır ve spermatozoanın düz, oval şekilli başı, 4.6x2.6x1.6 µm ölçülerindedir (8,17).



Şekil 2: Spermatozoanın şematik görünümü  
 (www.creationofman.net/chapter1/chapter1\_11.html  
 Erişim tarihi:05.05.2007)

### 2.5.3. Semen Hacmi

Semen değerleri kişiden kişiye, hatta aynı kişide zamandan zamana da değişiklikler gösterebilir. Genetik faktörler, erkeğin ejakülatının ne kadar olacağı konusunda

önemli rol oynar. Bazı tıbbi tedaviler, üretilen semen miktarı üzerinde etkili olabilir. İki orgazm arasında geçen zaman uzadıkça, ejakülat daha fazla hacimde olacaktır (7,8,16). Hâlbuki mastürbasyon aynı günde birden fazla defa yapıldığında her bir ejakülat atılımında bir öncekine göre daha az ejakülat hacmi görülecektir. Bunlara ek olarak, ejakülasyon öncesinde daha fazla tahrik olma, uzun bekleme süresinden dolayı vücutta daha fazla semen üretilecektir. Vücudun üreme bezleri tahrik olma esnasında daha fazla çalışacaktır (8).

#### **2.5.4. Semene ait değişkenlerin referans değerleri**

Verilen referans aralıklar, sağlıklı fertil erkeklerden oluşan popülasyonlar üzerinde çalışan birçok araştırmacının klinik deneyimlerine dayanmaktadır. Bu değerlerin gebelik için gereken minimum değerler olmaması nedeni ile (subfertil bir popülasyonda in vivo ya da in vitro fertilitenin değerlendirilmesi ile elde edilmişlerdir), 'normal değer' olarak sınıflandırılmalarından vazgeçilerek 'referans değer' olarak sınıflandırılmaktadır (18) (Tablo 2).

Tablo 2: Semene ait değişkenlerin referans değerleri

Hacim	: 2,0 ml veya fazlası
pH	: 7,2 veya daha fazlası

Sperm konsantrasyonu :  $20 \times 10^6$  spermatozoa/ml veya daha fazla

Total sperm sayısı :  $40 \times 10^6$  spermatozoa/ ejakulat veya daha fazla

Hareketlilik : Ejakülasyondan sonra 60 dakika içinde %50 veya daha fazlası hareketli veya %25 veya daha fazlası ilerleyici hareketliliğe sahip ise normal.

Vitalite : %75 veya daha fazlası canlı

Lökositler :  $1 \times 10^6$ / ml'den az

İmmunobead testi : Motil spermatozoaların %50'den azı immün taneciklere bağlı

MAR testi : Motil spermatozoaların %50'den azında partiküller yapışık

### **2.5.5. Bazı semen değişkenleri için terminoloji**

Referans semen değişikliklerinden farkları tanımlamak amacı ile genellikle sayılar yerine tanımları kullanmak daha kullanışlı olduğu için bir terminoloji üretilmiştir (18,19).

Normospermi : Referans değerlerde tanımlanan normal ejakulat

Oligospermi : Referans değerden düşük sperm konsantrasyonu

Asthenozoospermi : Hareketlilik için referans değerden daha düşük değer

Teratozoospermi : Morfoloji için referans değerden daha düşük değer

Oligoasthenoterato-zoospermia: Her üç değişkenin de bozukluğuna işaret eder

Azoospermi : Ejakülatta hiç spermatozoa bulunmaması

Aspermi : Hiç ejakülat elde edilememesi

Sperm hücreleri (spermatozoa) total ejakülatın sadece %10'unu kapsar. Geri kalan %90'lık bölüm seminal plazmadır. Seminal plazmanın içeriği kişiden kişiye değişir; hatta aynı kişide saatten saatte de değişiklik gösterebilir (12,20) .

Adli olaylarda şüpheli leke ya da sıvının spermatozoa içerip içermediği değil, seminal sıvı olup olmadığı önem taşımaktadır. Bu yüzden, seminal sıvı ve lekelerinin tanımlanmasında kimyasal yöntemlerin tercih edildiği belirtilmektedir (6,10,20-25). Aranılan kimyasal bileşik ya da enzimin mutlak düzeyinin, uygulanan yöntemin duyarlılık sınırları içerisine girebilecek kadar yüksek olması çok önemlidir. Kullanılan öncül yöntemlerin tümü, seminal sıvıda bulunan ve derişimi organizmanın diğer vücut sıvı ve dokulardakine oranla çok yüksek olan bir kimyasal bileşiğin ya da enzimin belirtimine dayanır. Bununla birlikte, seminal sıvıda yüksek derişimde bulunan her kimyasal bileşik ya da

enzim adlı amaçla kullanılabilen bir kimyasal işaret (metot) olarak değerlendirilemez.

Adli amaçlı seminal sıvı tanımlamasında biyokimyasal, immünolojik, sitolojik inceleme tetkikleri kullanılmaktadır. Bu amaçla kullanılan yöntemlerin tümü seminal sıvıda bulunan ve konsantrasyonları organizmanın diğer vücut sıvı ve dokularındakine oranla çok yüksek olan bir kimyasal bileşiğin, enzimin veya hücrenin; biyokimyasal, immünolojik veya sitolojik incelenmesine dayanmaktadır. UV ışık taraması, asit fosfataz, glisin prolin dipeptidil aminopeptitaz, lösin aminopeptidaz, gama-glutamil transferaz, kreatin fosfokinaz, laktat dehidrogenaz izozim X (LDH-X) gibi enzim aktivitesinin; spermin, kolin gibi, proteinlerin, çinko gibi elementlerin, sperm gibi hücresel elemanların, seminal sıvıdaki immünolojik yapıların gösterilmesine yönelik tanımlama yöntemleri kullanılmaktadır (6,13,20,21,25,26).

Yöntem seçilirken üzerinde durulan önemli noktalardan biri de tanımlamada işe yarayan kimyasal bileşik ya da enzimin mümkün olduğunca dayanıklı olmasıdır. Bu niteliği taşıyan yöntemler eski lekelerde de etkili olabilmektedir (10,20,21).

#### **2.5.6. Semen içeriği:**

- Askorbik asit (vitamin C, doku bakımı için)  $7,3 \pm 5$  mg/dl.  $12,8 \pm 1,6$  mg /dl.

- Asit fosfataz 100-300 ug/ml
- Çinko (mineral) 75 ug/ml'den az
- Deoksiribonükleik asit (DNA)
- Fruktoz (enerji için şeker) 1200 µl/ml'den az yaklaşık 2 mg/ml
- Fosfoglukomutaz (PGM)
- Fosfolipitler 83 mg/dl
- Fosfor (mineral)
- Gamma-glutamil transpeptidaz (GGT)
- Glisil prolin dipeptidil aminopeptidaz
- Gliseril fosforil kolin 650 ug/ml'den az
- Glutasyon (peptit aminoasit)
- Hyaluronidaz (enzim)
- İnositol (kaslarda bulunan şeker) 1mg/ml'den az
- İmmunglobin G 7-22 mg/dl
- İmmunglobin A 0-6 mg/ dl
- Kan grup antijenleri (bağışıklık sisteminden)
- Karnitin 250 ug/ml'den az
- Kalsiyum (mineral) 11,9 – 32,8 mg/dl
- Klorin (okside edici ajan)
- Kolesterol (vücut sıvılarında bulunan stereoid alkol)
- Kolin (baz, vitaminB kompleksi parçası)
- Kreatin (kaslarda bulunan azotlu madde)
- Kolesterol 103 mg/dl

- Kompleman 3 (C3-prostatik sıvıda) 1.82 mg/ml
- Laktat dehidrogenaz izoenzim C4 (LDH C4, LDH X)
- Laktik asit (kas kullanım ürünü) 90-100mg/dl 36-51 mg/dl
- Lösin amino peptidaz (prostatik sıvıda) 3000 u/l
- Magnezyum (mineral) 70 ug/ml'den az
- Nitrojen (tüm yaşayan dokularda bulunan gaz)
- Protein 1.58-180 mg/dl
- Potasyum (mineral)
- Prostat spesifik antijen (PSA, p30) 07.mg/ ml
- Prostatik asit fosfataz (PAP) 0,3-1,0 g/ l
- Prostata spesifik protein 94 (PSP-94) 0,6-0,9 mg/ml
- Prostaglandin (PGE<sub>1</sub> + PGE<sub>2</sub>) 30-200 ug/ml
- Pürin (ürik asit bileşiği)
- Primidin (organik baz)
- Pirüvik asit (glukoz veya glikojenden oluşur)
- Seminal vezikül spesifik antijen (SVSA)
- Sitrik asit (hücre sel metabolizma ürünü) 1-7 mg/ml
- Sodyum (tuz)
- Sorbitol (vücut alkolü)
- Spermin (spermde bulunan amonyak bileşiği) 50-350 mg/dl
- Spermidin (katalitik enzim)
- Total lipit 185 mg/dl

- Transferin (prostatik sıvıda) 5,3 -42,4 mg/dl
- Ürik asit (ürinden)
- Üre 72mg/dl
- Vitamin B (sinir sistemi ve metabolizmanın düzenli fonksiyonu için)

Bileşenlerin miktarı birçok faktöre bağlı olarak yükselebilir veya düşebilir. Örneğin, laktik asit miktarı egzersiz yapılmasından sonra belirgin bir şekilde artış gösterir (8).

### **2.5.7. Semen analizinde kullanılan biyokimyasal belirteçler**

Cinsel saldırılarda sperm hücrelerinin gösterilmesi en etkili yöntem olsa da mağdurun örneklerinde spermatozoaya ulaşmak sıklıkla mümkün olmamaktadır (27,28). Bu yüzden mikroskopi dışında semenin gösterilmesinde başka metotlar da gereklidir. Serolojik tayinlerde p30, SVSA,  $\beta$ -mikro-semino protein gibi semende yüksek spesifite gösteren birçok antijen aranmasını içerir. Sensabaugh (29), prostat spesifik antijeni gösterdikten sonra cinsel saldırı olaylarında PSA antikorlarının adli amaçlı kullanılmasını sağlamıştır (30). p30 antijeninin seminal sıvı tanımlamasında adli belirleyici olarak kullanılmasına neden olan özelliklerinin, biyolojik özgüllüğü ve seminal sıvının bir komponenti olması nedeni ile vasktomili veya aspermik şahıslardan kaynaklanan problemlerin üstesinden gelebilmesi, vaginal ortamda ve

kurutulmuş lekelerde uzun süre saptanabilme şansı ve çok az miktarlarda bile tayin edilebilmesi olarak ileri sürülmektedir (27-29,31).

**2.5.7.1. Fruktoz:** Seminal plazma, fruktoz açısından kısmen zengindir. Fruktozu, seminal keseler üretir, bunlar sperm hücrelerinin besin ve enerji kaynağıdır. Seminal keseler çok az miktarda glukoz, sorbitol fukoz, riboz ve diğer şekerleri de içerir (8,12). Beslenme, kan glukoz düzeyi ve depolanması, ejakülasyon sıklığı gibi faktörler seminal plazma fruktoz düzeyini etkiler (12).

**2.5.7.2. Prolaktin:** Seminal plazma düzeyi, kan serum düzeyinden 4-7 kat daha fazladır. Seminal plazmada Na-K iyonlarının taşınmasını etkileyerek sperm metabolizması ve motilitesi üzerinde etkili olduğu düşünülmektedir (12, 32).

**2.5.7.3. Sitrik asit:** Sitratın seminal plazmadaki düzeyi, diğer dokulardaki düzeylerden 500 – 1000 kat daha fazladır. Sitrat, majör olarak prostat kaynaklıdır, semenin ozmotik basıncını düzenlediği sanılmaktadır (11,12).

**2.5.7.4. Poliaminler:** Ejakülat içerisinde yüksek konsantrasyonda bulunurlar. Seminal plazmadaki esas kaynağı, prostatik sıvıdır. Seminal plazma poliamin düzeyi ile sperm sayısı ve motilitesi arasında doğrusal bir ilişki kurulabilir (12, 33).

**2.5.7.5. L - Karnitin:** Spermatozoanın maturasyon sürecinde sperm farklılaşmalarının düzenlenmesinde rol

alır. Epididimis ve seminal veziküllerden salgılanır (12, 32, 33).

**2.5.7.6. Prostaglandinler:** İnsanda prostaglandinlerin en zengin kaynağı seminal veziküllerdir (12). Diğer dokularda da yaygın olarak bulunan prostaglandinlerin 90 farklı çeşidinden sadece 15 tanesi semende bulunur ve bunlar A, B, E ve F olarak 4 ana grupta toplanır. (34,35). 1984'te gaz kromatografisi ile E tipi prostaglandinlerin vaginal swaplarda 58 saate kadar, rektum ve deriden alınan swaplarda ise en az 6 saat saptanabilir olduğu belirtilmiştir (34,36). Vaginal swaplarda Radio Immün Assay (RIA) ile yaklaşık 80 saate kadar 19-OH F1-alfa/ F2-alfa saptanabileceği ve semen belirlenmesinde dikkate değer bir potansiyele sahip olduğu, semen olmayan vaginal swaplarda, fekal materyalde, tükürük, idrar veya insan sütünde saptanmadığı bildirilmiştir (34,37). Ayrıca 19-OH PG F'nin sperm ve asit fosfataz yokluğunda bile pozitif sonuç verdiği bildirilmiştir (37).

**2.5.7.7. Asit Fosfataz (AP):** AP, memeli canlıların tüm doku ve vücut sıvılarında yaygın olarak bulunmakla birlikte, insan seminal sıvısındaki etkinliği diğer doku ve organlardakine göre yaklaşık 200 kat yüksektir (21,34). AP, semenin varlığını göstermek için iyi bir tespit yöntemidir. Asit fosfataz testinde renk değişimi ile pozitif/negatif sonuç belirlenmesi kolayca mümkündür (Brentamine Fast Blue

gibi). Numunede eğer AP var ise renk değişimi gözlenirken, AP yok ise renk değişimi gözlenmez. Ancak miktar için belli bir standart ölçü yoktur. Ancak AP içeren bir şey olduğu söylenebilir ama bu, semenden geldiğini göstermez. Bunun için pozitif/negatif sonucunu zayıf pozitif veren teste tek başına güvenilemez. Yine de araştırmacı için iyi bir ön test olduğu da yadsınamaz. İnsan semeninde yüksek oranda AP bulunur. Dolayısıyla eğer test sonucunda kuvvetli pozitif sonuç alındıysa semenden kaynaklandığı düşünülecektir. Maalesef prostatik AP, vaginal AP ve lizozomal AP genetik olarak identiktir. Eğer bu veri doğru ise, kalitatif analiz yapan AP test şüphelidir (13). Adli tıpta kullanımda dikkat edilmesi gereken diğer nokta ise proteinin kısa ömürlü oluşudur. Asit fosfatazın enzimatik aktivitesi genellikle 48 saatte sonlanır (26,38). Yaşayan mağdurlarda vaginal prostatik asit fosfataz düzeyi menstruasyon dönemleri de dikkate alınarak değerlendirilmiş ve maksimum 72-96 saat olarak saptanmıştır (34).

**2.5.7.8. Çinko:** 1893'ten beri seminal plazmada yüksek oranda çinko olduğu bilinmektedir (34,39). Seminal lekelerdeki çinko düzeyi prostat sekresyonundan kaynaklanmaktadır. Prostat, tüm organlar arasında en zengin çinko içeriğine sahiptir. Çinkonun semendeki en önemli fonksiyonu anti bakteriyel oluşudur (12,33). 20 yıllık eski lekelerde bile etkinliği gösterilmiştir (26,34,39). Vücut

sıvılarında çinko düzeyi saptaması için kullanılan bir kolorometrik yöntemin, seminal plazmada çinko düzeyi saptaması için de yararlı olduğu gösterilmiştir. Ancak çinko tayinlerinde kontaminasyonun yanlış pozitif sonuca neden olduğu bilinmektedir (11,12,26). Çinko pozitif örneklerin ancak %50'sinde sperm saptanabilmiştir (26).

**2.5.7.9. Kolin:** Kolinin semene özgü olduğu uzun süredir bilinmektedir ve 1896'dan beri Florence'in geliştirmiş olduğu test, tespiti için kullanılmaktadır. Temel kaynağı seminal veziküllerdeki fosforil kolindir (21,34,40). Vaginadan ilişki sonrasındaki bir gün içerisinde saptanabilir (41). 6-24 yıllık lekelerde de saptanabilir olduğu bildirilmiştir. Ancak yanlış negatif sonuçlar büyük sorun yaratmaktadır. Salatalık, fasulye ve karnabahar gibi sebzelerle yanlış pozitif sonuç vermektedir (21,34,40).

**2.5.7.10. Spermin:** Asit fosfataz gibi sperminin semendeki miktarı diğer doku ve vücut sıvılarına oranla daha fazladır. Ancak kristalizasyonunun belirlenmesi zordur (34,40). 11-20 yıl bekletilmiş lekelerde büyük ölçüde pozitif sonuç alınabildiği bildirilmiştir (21,34).

**2.5.7.11. İnhibin:** İnhibin, testiküler orijinli olan ve sertoli hücrelerinin salgıladığı, seminifer tübülde bulunan bir hormondur. FSH üretimini inhibe etme görevi vardır (12,41).

**2.5.7.12. Semenogelin:** Seminal veziküllerin salgıladığı bir proteindir. Ejakülatın hızlı pıhtılaşmasını sağlar. Seminal vezikül spesifik antijen özelliği ve ayrıca prostat spesifik antijen için substrat rolü gösterir (12,33).

**2.5.7.13. Gama-glutamil transpeptidaz:** 1973'te Gama-glutamil transpeptidazın semene spesifik bir belirleyici olduğu belirtilmiştir (40). GGT'nin vaginal swaplarda belirleyici olmasının yanında postkoital intervali belirlemede de kullanılabileceği ileri sürülmüştür (42). Yapılan bir çalışmaya göre GGT'nin doğrulayıcı bir test olmadığı ve/veya asit fosfatazın yerine uygulanabilecek bir test olmadığı ve adli tıp uygulamaları için uygun olmadığı bildirilmiştir (40). Yapılan son çalışmalarda ise insanda pek çok dokuda bulunmakla birlikte GGT'nin semene özgü ve diğer dokulardakinden farklı olduğu savunulmuştur (43,44). Vaginal örneklerde 48-96 saate kadar, lekelerde ise 14 yıla kadar saptanabileceği bildirilmiştir (34,44).

**2.5.7.14. Laktat dehidrogenaz izoenzim C4 (LDH C4, LDH X) :** Sadece testis, sperm ve seminal plazmada saptanan, aktif spermatogenezin başlangıcı ile ilişkili olduğu ve bu nedenle de varlığı değerli olan bir kanıttır (12,34,45). Nispeten daha az stabildir ve sperm eksikliğinde saptanamayabilir (12,40). Vaginal örneklerde 48 saat, lekelerde ise 8 aydan uzun süre saptanabileceği bildirilmiştir (45).

#### **2.5.7.15. Seminal vezikül spesifik antijen (SVSA) :**

Sadece seminal vezikül ve bu bezin sekresyonlarında bulunur. Bununla birlikte vaginal sıvıdaki komponentlerin ölçüm hassasiyetini azalttığına dair kanıtlar bulunmuştur (46). Testis biyopsisi sonucu aspermi tanısı alanlarda ve azospermiklerde de kullanışlıdır. Vaginal örneklerde 47 saate kadar saptanabilir (34, 47).

**2.5.7.16. Lösin aminopeptidaz:** Presipitin Elektroforez ile insan seminal Lösin aminopeptidazının orijininin prostat epitel hücreleri olduğu ve seminal plazmaya sekrete edildiği gösterilmiştir. Kan, tükürük, gözyaşı, idrar, vaginal sekresyon ve feçesle presipitasyon alınmadığından iyi bir belirleyici olduğu belirtilmiştir. Oda ısısında saklanan kuru lekelerde iki aya kadar saptanabileceği ifade edilmiştir (12,34,48).

**2.5.7.17. Vitamin C (Askorbik asit):** Vitamin C, seminal veziküllerde depolanıp ejakülasyon esnasında seminal plazma içine aktif olarak salgılanmaktadır. Düşük vitamin C serum ve seminal plazma düzeyinin sperm sayısı ve motilitesinin düşmesi ile birlikte sperm aglütinasyonunun artışı ile ilişkili olduğu gösterilmiştir (12,49).

**2.5.7.18. Prostat-Spesifik Antijen (PSA):** Prostat-Spesifik Antigen (PSA, p30), prostat bezi tarafından üretilen proteolitik bir glikoproteindir. Seminal sıvının tanımlamasında spermatozoanın ışık mikroskobu ile

gösterilmesi en güvenilir yol olarak bilinmekte ise de, şüpheli materyalde spermatozoaların gösterilemediği azospermik, aspermik, vasktomili şahıslarda, laboratuvar incelemeleri ve örnek almak için maksimum zaman dilimlerinden sonra yapılan başvurularda, kayıplardan ve/veya kötü örnek alınmasından ötürü spermatozoanın görüntülenemediği belirtilmektedir. Adli olaylarda ise, spermatozoa gösterilemese de seminal sıvının gösterilmesi adli bilimler açısından önemli bir belirteçtir. Bu yüzden adli bilimler açısından, seminal sıvının ve lekelerinin kimyasal yöntemler ile tanımlanmasında tercih edilen bir yoldur (6,13,20-22,50-52).

Seminal sıvı, yüksek konsantrasyonda PSA içerir. Protein serin proteaz olarak fonksiyon gösterir. Seminal sıvıyı seminogelin I ve II'yi keserek sıvılaştırır. Bu, spermelerin hareketlerini sağlar. Seminal sıvıda çok yüksek konsantrasyonda PSA bulunmasından dolayı adli alanda işaretleyici bir protein olarak etkilidir. PSA, prostata özgü bir protein olarak varsayıldıysa da (29,53-55) yalnızca seminal sıvıya özgü değildir, kadın veya erkek vücut sıvılarında seminal sıvıdakinden çok çok düşük oranda olsa da bulunmaktadır (56-58, Ek B).

PSA'nın insan semeninden başarı ile izole edilip saflaştırılması immünolojik yöntemlerin geliştirilmesini mümkün kılmıştır. PSA tespitinde kullanılan yöntemler

arasında; Outchterlony İkili Difüzyon, Çapraz Elektroforez, Raket Immunoelktroforez, Radyal Immunodifüzyon ve ELISA yer alır (59,60). Vücut sıvılarında konsantrasyonu 4ng/ml altında olan PSA en duyarlı olarak ELISA yöntemi ile ölçülmüştür. Tüm tekniklerin dezavantajı; yeteri kadar duyarlı olmamaları ve haftada birkaç vaka ile karşılaşan adli laboratuvarlarda uzun zaman gerektirmeleridir. Son zamanlarda birçok PSA membran test kiti, immuno-kromatografik assay ile PSA konsantrasyonun klinik olarak gösterilmesi mümkün olmuştur. PSA konsantrasyonları kişiden kişiye değişmektedir. Yapılan bir çalışmaya göre, karşılaştırılan diğer iki PSA test kiti sonuç vermez iken Smitest PSA Card (SPC) 1/1000.000 oranındaki dilüsyonda dahi yüksek duyarlılıkta pozitif sonuç vermiştir. Kan, tükürük, vaginal sıvı, fenolftalein fosfat ajanı negatif sonuç vermiştir. Erkek üresi, 10 kat dilüe örneklerinde pozitif sonuç vermiştir (61,Ek B).

## **2.6. Spermatozoanın Gösterilmesinde Kullanılan Boyama Yöntemleri**

Spermatozoaların gösterilmesinde birçok farklı morfoloji boyası kullanılmaktadır. Bunların başlıcaları; Papanicolaou, Hematoksilen-Eosin, Giemsa, May-Grünwald Giemsa, Eosin-Nigrosin, Diff-Quick, Shorr, Christmas tree Fuksin, Corin-Stockis, Gentian Moru ve Metilen Mavisidir.

### 2.6.1. Eosin–Nigrosin (Hancock) Boyası:

Tek basamaklı Eosin-Nigrosin boyama tekniđi 1950'lerde çeşitli memelilerin sperm canlılığı için geliştirilmiş bir sperm morfoloji boyasıdır. Yine de sıklıkla insan semenindeki sperm canlılığı için kullanılmıştır (62). Eosin-Nigrosin boyası sıklıkla kullanılmaktadır; çünkü etkili, kolay ve spermelerin ölü veya canlı görülmesini mümkün kılan bir boyadır. Dolayısıyla da “canlı-ölü” sperm boyası olarak da adlandırılır (63). Eosin-Nigrosin, ejakülattaki canlı/ölü spermatozoaları belirlemede ve morfolojik karakteristikleri analiz etmede kullanılır. Hücre membranı bozulmamış, intakt olan spermatozoa boyayı absorbe etmezken, hasarlı hücre membranı olan spermatozoalar boyayı absorbe eder ve daha koyu gözlemlenir (64).

İki farklı boyadan oluşan bu karışımda, Eosin'in kullanılma amacı, ölü veya hücre membranı hasar görmüş spermatozoaları işaretlemektir. Nigrosin ise, arka planı boyar, böylece soluk boyanmış hücreler ile kontrast yaratılarak hücreler, kolaylıkla seçilebilir (62). Aksi haldeki parlak arka plan sıklıkla Blom (65); Williams ve Pollak (66); Campel ve ark. (67); Beatty (68); Elliasson ve Treichl (69); Dott ve Foster (70); Dougherty ve ark. (71); Eliasson (72); Mortimer (73); Mortimer ve ark. (74); Dünya Sağlık Örgütü (WHO) (75), tarafından kullanılmıştır. Eosin ve Nigrosin

karışımı, tek basamaklı kolay teknik, boğa, sığır, koç spermde (67), tavşan spermde (68) ve çeşitli memeli spermleri (70) değerlendirilmiştir. Teknik, Mortimer tarafından yıkanmış insan spermde kullanılmıştır (74). Her ne kadar Mortimer insan semeninde kullanımına öncülük etmiş ise de (73,74) taze spermde kullanımı ile ilgili herhangi bir resmi yayını yoktur (62).

### **2.6.2. Papanicolaou boyası:**

Papanicolaou boyası, androloji laboratuvarları tarafından en yaygın kullanılan yöntemdir (16). Boya, bazofilik ve asidofilik hücre komponentlerini kesin bir şekilde ayırır ve nükleer kromatin yapısının incelenmesine izin verir (76). Spermatozoa ve diğer hücrelerin iyi boyanmasını sağlar. Başın akrozomal ve post akrozomal kısımlarının, sitoplazmik artığın, orta kısmın ve kuyruğun net bir şekilde boyanmasını sağlar (16). Her ne kadar bu yöntem rutin tanısal sitoloji için uygulansa da vaginal sitolojide uygulanan standart Papanicolaou yöntemi spermatozoaya uygulandığında kötü sonuçlar elde edilmiştir. Geçerli modifiye boyama tekniğinin sperm morfoloji analizinde immatur germ hücrelerinin incelenmesinde kullanışlı olduğu gösterilmiştir (76). Yayma preparatların Papanicolaou boyası ile özellikle intakt spermatozoa ve spermatozoa başları net bir şekilde belirlenebilmiştir (77).

### **2.6.3. Shorr Boyaması:**

Shorr boyaması, normal formlar için Papanicolaou boyamasına yakın sonuçlar verir. Ayıraç olarak Hematoksilen Papanicolaou No.1 (Merck, Cat. No.9253), amonyum alkol (95 ml %75'lik etanol + 5ml 25'lik amonyum hidroksit); Shorr solüsyonu (Merck Cat. No.9275) içerir (78).

### **2.6.4. May-Grünwald Giemsa Boyası (MGG):**

Ejakülatta spermatogonik hücrelerin belirlenmesinde kullanılan MGG, testiküler sperm eldelerinde ve semedeki yuvarlak spermatidleri belirlemede çok başarılıdır (79).

### **2.6.5. Corin-Stockis Boyası:**

Corin-Stockis, 100ml amonyak ve 0.50g eritrosinden oluşan bir çözeltilidir. Adli Tıp Kurumu Biyoloji İhtisas Dairesi'nde sperm gösteriminde rutin olarak kullanılmaktadır. Boyama için örnek, lama fikse edildikten sonra 400X büyütme ile ışık mikroskopunda incelendiğinde spermatozoaların koyu pembe boyanması beklenir (80).

### **2.6.6. Field Rapid Blue-Red Boya kiti:**

Papanicolaou ve May-Grünwald Giemsa boyalarına alternatif olarak geliştirilmiştir (28,81). Bu boyamada bazı yaymaların dezavantajı zemindeki debris ve diğer partiküllü materyallerin boyanması sonucu geri planın kirliliğidir (16).

Bu boyama prosedürü ile bütün vücut sıvılarındaki hücreler boyanarak incelenebilir. İdrar, kan, beyin, omurilik sıvısı, dışkı, semen, tükürük başlıcalarıdır. Field Rapid Blue-

Red boya kiti, Diff-Quick boyasına muadil olarak Gül Biyoloji Laboratuvarı (GBL) tarafından üretilmiş bir boyadır. Üç ayıraçtan oluşur. Bu ayıraçlardan ilki Methanolic Fixative (GBL-250); saf metanolde, koyu yeşil FCF (Rİ-42053) <1g/l içerir. İkinci ayıraç Buffered Xanthene Stain Solution (GBL-2511) Eosin Y (Rİ-45380) <1g/l, floksin B (Rİ-45410) <1g/l tamponatlar, prezarvatif ve stabilizatör içerir. Üçüncü ayıraç Buffered Thiazine Stain Solution (GBL-2512) Metilen Mavisini (Rİ-52015) <1g/l, azür A (Rİ-52005) <1g/l, tamponatlar, prezarvatif ve stabilizatörler içerir.

Boya kitinin prospektüsündeki ilk adım olan fiksasyon, kitin fiksatifini ile değil saç spreyi ile yapılmıştır. Sonraki adımlar izlendikten sonra 400X büyütme ile ışık mikroskopunda inceleme yapıldığında, akrozom pembemsi kırmızı, sperm boynu kirli gri pembemsi kırmızı, sperm çekirdeği kirli mavimsi siyah, sperm çekirdek çevresi pembemsi kırmızı boyanır (82).

#### **2.6.7. Hematoksilen-Eosin boyası:**

Patoloji laboratuvarlarında doku kesitlerini boyamak için sıkça kullanılan bir boya olan Hematoksilen-Eosin'in sperm boyamada da etkili olduğu gösterilmiştir. Hematoksilen, hücrenin, dokunun "bazofilik" olan her komponentini boyar. Nukleik asit (DNA, RNA) içeriğinin fazla olmasından dolayı, hücrelerin nukleusları genellikle bazofiliktir. Bazofilik olan komponentler, Hematoksilen ile

mavi-mor renklerini alır. Eosin ise, hücrenin, dokunun asidofilik olan her komponentini boyar. Eosin aynı zamanda suda iyonlarına ayrılan bir tuzdur. Asidik oluşundan dolayı negatif yüklüdür ve sitoplazmik proteinlerin pozitif yüklü proteinlerine bağlanarak, pembe-kırmızı renge boyar (83). Yapılan boya karşılaştırmaları çalışmasında, Christmas tree boyasının Hematoksilen-Eosin'den daha iyi sonuçlar verdiği saptanmıştır (84).

#### **2.6.8. Christmas tree boyası:**

Sperm tayini histopatolojik bir boya olan Christmas tree boyası ile basitleştirilmiştir. Parlak renkleri nedeni ile en popüler boya olarak bilinir. DNA içeren baş kısmını koyu vişne rengine boyayarak farklılık yaratır ve picrik asit indigokarmin (PIC) ile kuyruğu yeşil-mavi-gri boyar (85).

### 3. G E R E Ç ve Y Ö N T E M

Adli bilimlerde spermatozoaların tayininde temel olarak iki yöntem kullanılır. Bunlardan birincisi, spermatozoaların sitolojik olarak gösterilmesi; diğeri ise, prostatik semen antijeninin aktivitesinin gösterilmesidir.

Bu tez çalışması, iki ayrı bölümde yapıldı.

1) Taze semen örnekleri, farklı dilüsyonlarda morfolojik boyama yöntemleri ile boyandı.

2) Taze semen örneklerinde, Prostat Spesifik Antijen ELISA kiti ile PSA tayin edildi.

Çalışmaya, 20-24, 24-29, 30-34, 35 ve yukarısı yaş aralıklarındaki beşer kişilik gönüllü denekler katıldı. Çalışma, mastürbasyon yapıp semen örneğini vermeyi kabul eden gönüllü katılımcılar ile karşılıklı görüşme sonrası, aydınlatılmış onam formu imzalatılarak yapıldı.

#### 3. 1. Kullanılan Gereçler

- Olympus marka binoküler ışık mikroskobu
- 50 ml steril idrar kabı
- Gilson marka otomatik pipet takımı
- 76x26 mm lam
- 1,5 ml eppendorf
- 10 ml deney tüpü
- Distile su
- Isıtıcı tabla

- Eosin- Nigrosin boyası
- Field Rapid Blue-Red Boya kiti
- Corin-Stockis boyası
- Fosfat tamponu pH: 7,0
- PSA ELISA kit
- Cam kalemi
- Saç spreyi

Bu çalışmada, örnekleri almak için, gönüllülere 50ml'lik steril idrar kapları verildi. Örneklerden birisi mastürbasyon ile üç günlük (72 saat) cinsel perhiz sonrasında; ikincisi mastürbasyon ile son cinsel aktiviteden en fazla bir gün (24 saat) geçtikten sonra temin edildi. Örnekler, 1-2 gün içerisinde incelendi. Bekleme süresi, oda ısısında geçti.

### 3.2. Örneklerin Hazırlanması

Semenin farklı dilüsyonları, donörlerden 50ml'lik idrar kaplarında alınan semen örnekleri 1/100; 1/1000; 1/10,000; 1/30,000; 1/50,000; 1/100,000 oranlarında distile su ile seyreltilerek şu şekilde hazırlandı:

Dilüsyon	Semen	Distile Su	Total Hacim
1/00	5,0 µl	495,00 µl	500,0 µl
1/1000	5,0 µl	4995,0 µl	5000 µl
1/10,000	0,5 µl	4999,5 µl	5000 µl

1/10000 oranındaki dilüsyondan ileri dilüsyonlarda hacmin çok artacak olmasından dolayı, 1/10000 oranında hazırlanan dilüsyon, ileri dilüsyonlar için stok olarak kullanıldı.

Dilüsyon	1/10000 (stok)	Distile Su	Total Hacim
1/30,000	400 µl	200 µl	600 µl
1/50,000	100 µl	400 µl	500 µl
1/100,0000	50,0 µl	450 µl	500 µl

Spermatozoa görebilmek amacı ile 76x26 mm ebatlarında lamlara hazırlanan örneklerden, 25 µl hacimde belli bir bölgeye damlatıldı. Isıtıcı tabla üzerinde 50-56°C'de su dehidrate olup örnek lekeleşinceye kadar beklendi. Tablalardan alınan lamlar cam kalemi ile belirlendi.

Spermatozoaları lamlara tespit etmek için, saç spreyi (Ethyl Alcohol, Propane, Butane, Vinyl Caprolactam, PVP, Dimethylaminoethyl Methacrylate Copolymer, Lauryl Pyrolidone, VP/VA Copolymer, Parfum, Benzyl Salicylate, Citronellol, Butylphenyl Methylpropional, Linalool, Hydroxymethylpentyl Cyclohexene Carboxaldehyde, Panthenol) uygulandı. Sprey, lama yaklaşık 30 cm uzaklıktan, örneği kapatacak şekilde uygulandı.

Her bir dilüsyon, üç farklı morfolojik boyama yöntemi ile (Corin-Stockis, Field Rapid Blue-Red, Eosin-Nigrosin) boyanarak, spermatozoa gözlenmeye çalışıldı.

Seratec® PSA Semiquant kiti için dilüsyonlar Fosfat Tamponu (pH:7,0) ile hazırlandı. İleri dilüsyonların hazırlanması için 1/10,000 oranında fosfat tamponu ile hazırlanan stok solüsyon kullanıldı. PSA kiti için dilüsyonlar şu şekilde hazırlandı:

Dilüsyon	1/10000 (stok)	Fosfat Tamponu (pH7,0)	Total Hacim
1/600,000	8,325 µl	491,675 µl	500 µl
1/800,000	6,250 µl	493,750 µl	500 µl
1/1,000,000	5,000 µl	495,00 µl	500 µl
1/1,200,000	4,160 µl	495,84 µl	500 µl

PSA kiti, ambalajından çıkartıldıktan sonra, hazırlanan stok çözeltilerden mikropipet ile 200µl örnek alınıp testin örnek kuyusuna aktarıldı. Yaklaşık olarak 5-10 dakika inkübe edildi. Beliren çizginin renk şiddetine göre değerlendirmeler yapıldı. Testin güvenilirliği için kontrol çizgisi (C) gözlemlendikten sonra, test çizgisi (T) testin sonucunu değerlendirildi. C ve T çizgileri arasında kalan çizgi, internal standart çizgisidir. Seratec ® PSA Semiquant

membran test ile pozitif sonuç alınan örnekler, 4ng/ml'ye (internal standart) göre renk şiddeti değerlendirmesi yapılmıştır. Test çizgisi 4ng/ml'ye göre daha şiddetli olan sonuçlar  $T > Q$ ; eş şiddetli olan sonuçlar  $T = Q$ ; az şiddetli olan sonuçlar  $t < Q$  olarak değerlendirilmiştir

### **3.3. Yöntemler**

#### **3.3.1. Morfolojik Boyama Yöntemleri**

##### **3.3.1.1. Corin-Stockis Boyama Yöntemi:**

Lama tespit edilmiş örneğin üzeri Corin-Stockis çözeltisi ile örtüldü, 15-20 dakika sonra distile su ile nazikçe yıkandı ve boyanın incilmesi sağlandı. Lam, kurumaya bırakıldı. Mikroskopik incelemesinde Corin-Stockis'in spermatozoayı koyu pembe renge boyaması beklendi.

##### **3.3.1.2. Field Rapid Blue- Red Boyama Yöntemi:**

Lama saç spreyi ile tespit edilmiş örneğin üzeri, Buffered Xanthene Stain Solüsyon ile örtüldü, 10 saniye sonra uzaklaştırıldı. Hemen ardından lam bu sefer Buffered Thiazine Stain Solution ile örtülüp 10 saniye sonra distile su ile nazikçe yıkanarak kurumaya bırakıldı. Field Rapid Blue-Red boyasının 400X büyütme ile ışık mikroskopunda incelemesi yapıldığında, sperm akrozomunun pembemsi kırmızı, sperm boynunun, kirli gri pembemsi kırmızı; sperm

çekirdeğinin kirli mavimsi siyah, sperm çekirdek çevresinin pembemsi kırmızı boyanması beklendi.

### **3.3.1.3. Eosin – Nigrosin Boyama Yöntemi:**

Morfolojik şokları engellemek için lamlar ısıtıcı tablada 37°C'de ısıtıldı. Lam ısındıktan sonra 1 damla (~1µl) Eosin-Nigrosin boyası kondu. ~2µl semen örneği, boyanın yanına yerleştirilip pipet ucu ile nazikçe karıştırıldı. Lam ileri geri sallanarak veya ısıtıcı tabla üzerinde kurutuldu. 400X veya daha fazla büyütme ile mikroskopta sperm hücreleri gözlemlendi.

### **3.3.2. PSA ELISA Yöntemi:**

Tezin ikinci aşaması olan Prostat Spesifik Antijen tayini için Seratec Firması'ndan (Almanya) temin edilen semiquantitative kitler kullanılmıştır. Seratec'e göre kitin daha doğru sonuç vermesi için en az 1/500 oranında dilüsyon gerekmektedir.

Çalışmanın amacı, son noktaların belirlenmesi olduğundan; dilüsyonlar daha yüksek oranlardan başlandı. Yine firma tarafından dilüsyonlarda distile su yerine HEPES veya Fosfat Tamponu (pH:7,0) kullanılması önerilmiştir. Bu çalışmada, Fosfat Tamponu (pH: 7,0) kullanılmıştır.

Tarafımızca yapılan pilot çalışmalarda PSA kitinin 1/500 oranında çok kuvvetli belirmesinden dolayı 1/1.000.000 oranından başlanmış ve meydana gelen sonuç çizgisinin

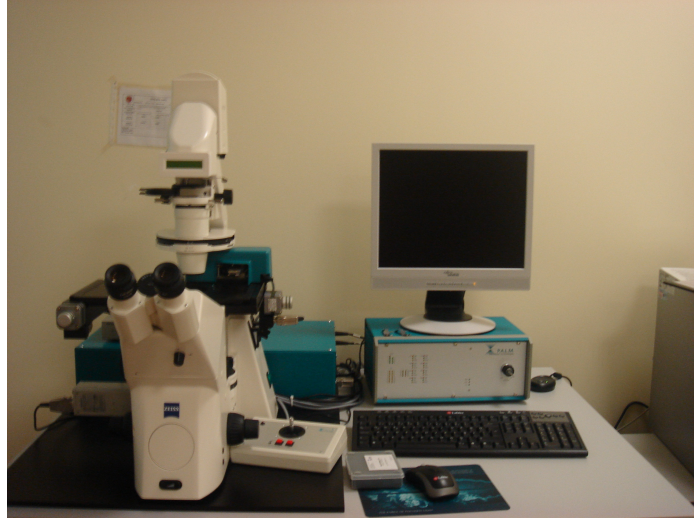şiddetine göre dilüsyon ya daha ileri oranlara yükseltilerek ya da düşürülerek son noktalar tayin edilmeye çalışılmıştır.

### **3.4. Mikroskopik inceleme**

Preperatların tamamı, Olympus marka ışık mikroskobu ile 400X büyütmede araştıracının kendisi tarafından incelendi. 1/100, 1/1000, 1/10000 oranındaki dilüe preparatlarda spermatozoa yoğunluğu nedeni ile daire şeklindeki lekenin yalnızca rastgele seçilen 10 farklı görüntü alanındaki spermatozoalar sayılarak ortalamaları alındı. 1/30000, 1/50000, 1/1000000 oranındaki dilüe preparatlarda sperm seyrekliği nedeni ile daire şeklindeki lekenin tamamındaki spermatozoalar sayıldı. Sayım aşamasında, intakt spermatozoalar, anormal morfolojiye sahip spermatozoalar, kuyruğundan ayrılmış, spermatozoa başı olduğuna emin olunan spermatozoa başı ve başından ayrılmış, spermatozoa kuyruğu olduğuna emin olunan spermatozoa kuyrukları değerlendirmeye alınmıştır.

### **3.5. Görüntülerin Alınması**

Preparat görüntüleri, Adli Tıp Kurumu Biyoloji İhtisas Dairesi'nde Microdissection Laser System ile Zeiss marka mikroskop aracılığı ile (P.A.L.M. Microlaser Technologies, Almanya) alındı (Şekil 3).



Şekil 3: Microdissection Laser System ve Zeiss marka mikroskop, P.A.L.M. Microlaser Technologies

PSA Semiquant Test sonuçları, Sony Super Steady Shot DSC-T10 7,2 Megapixels fotoğraf makinesi ile görüntülendi.

### **3.6. İstatistiksel Analiz**

Çalışmada elde edilen verilerin analizi SPSS 11,5 (Statistical Package for Social Sciences) paket programından Mann Whitney Y testinden yararlanılarak değerlendirildi.

## 4. BULGULAR

Bu bölümde, arařtırmada elde edilen verilerin istatistiksel sonuçları yer almaktadır. Elde edilen bulgular; demografik özellikler, farklı boyama yöntemlerine göre sperm ortalamaları, cinsel perhizli ve cinsel perhizsiz örneklerinin farklı dilüsyonlarla ilişkisi, cinsel perhizli ve perhizsiz örneklerin farklı dilüsyonlarda PSA Semiquant Test ile değerlendirilmesi, spermatozoaların lazer mikroskop ile gösterilmesi olmak üzere beş bölümden oluşmaktadır.

Çalışmada rastgele seçilen, gönüllü 20 katılımcının bilgileri yer almaktadır.

### 4.1. Demografik Özellikler

İlk olarak katılımcıların yaş ortalamaları değerlendirilmiştir. Bu değerlendirilmeye göre, katılımcıların yaş aralığı 20-57, yaş ortalaması 31,35 (SS: 9.33) olarak saptanmıştır. Yaş gruplarına dağılım 20-24, 25-29, 30-34, 35-35 ve üstü olarak ayarlanmıştır. Her grupta beşer kişi olmak üzere toplam 20 katılımcı ile çalışılmıştır.

## **4.2. Farklı Boyama Yöntemlerine Göre Sperm Ortalamaları**

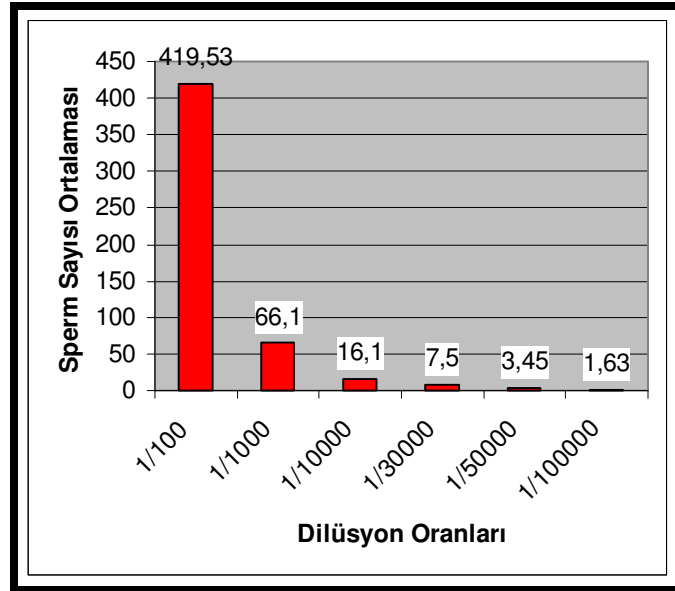
### **4.2.1. Corin-Stockis Boyası**

#### **4.2.1.1. Cinsel Perhizli Örneklerin Ortalaması**

Çalışmada Corin-Stockis boyası kullanılarak cinsel perhizli örneklerin dilüsyonları değerlendirilmiştir. Bu değerlendirmeye göre, 1/100 oranındaki dilüe örneklerden 1 katılımcı ve 1/10,0000 oranındaki dilüe örneklerden 1 katılımcı aglütinasyon nedeni ile değerlendirmeye alınamamıştır. Corin-Stockis ile boyanmış olan 1/100 oranındaki dilüe preparatlarda sayılan sperm sayısı ortalaması 419,53 (SS: 276,77), 1/1000 oranındaki dilüe preparatlarda sayılan sperm sayısı ortalaması 66,10 (SS: 39,33), 1/10000 oranındaki dilüe preparatlarda sayılan sperm sayısı ortalaması 16,10 (SS: 12,74), 1/30000 oranındaki dilüe preparatlarda sayılan sperm sayısı ortalaması 7,45 (SS: 6,36), 1/50000 oranındaki dilüe preparatlarda sayılan sperm sayısı ortalaması 3,45 (SS:5,10) ve 1/100000 oranındaki dilüe preparatlarda sayılan sperm sayısı ortalaması 1,63 (SS.3,60) olarak saptanmıştır (Tablo 3, Grafik 1).

Tablo 3: Cinsel perhizli alınan, farklı dilüsyonlarda hazırlanan ve Corin-Stockis ile boyanan örneklerin değerlendirilmesi

DİLÜSYON	N	ORTALAMA	SS
1/100	19	419,53	276,77
1/1000	20	66,10	39,33
1/10000	20	16,10	12,74
1/30000	20	7,45	6,36
1/50000	20	3,45	5,10
1/100000	19	1,63	3,60



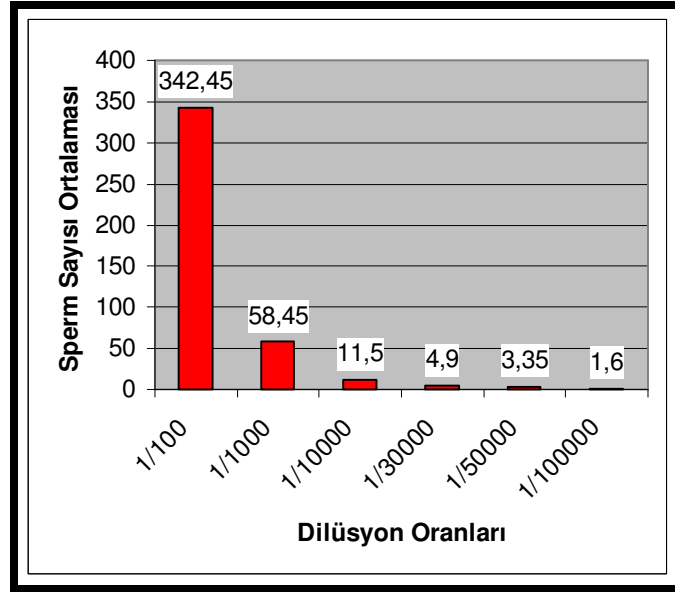
Grafik 1: Cinsel perhizli alınan, farklı dilüsyonlarda hazırlanan ve Corin-Stockis ile boyanan örneklerin değerlendirilmesi

#### 4.2.1.2. Cinsel Perhizsiz Örneklerin Ortalaması

Çalışmada Corin-Stockis boyası kullanılarak cinsel perhizsiz örneklerin dilüsyonları değerlendirilmiştir. Bu değerlendirmeye göre, Corin-Stockis ile boyanmış olan 1/100 oranındaki dilüe preparatlarda sayılan sperm sayısı ortalaması 342,45 (SS:227,12); 1/1000 oranındaki dilüe preparatlarda sayılan sperm sayısı ortalaması 58,45 (SS:61,56); 1/10000 oranındaki dilüe preparatlarda sayılan sperm sayısı ortalaması 11,50 (SS:10,79); 1/30000 oranındaki dilüe preparatlarda sayılan sperm sayısı ortalaması 4,90 (SS:5,06); 1/50000 oranındaki dilüe preparatlarda sayılan sperm sayısı ortalaması 3,35 (SS:5,68) ve 1/100000 oranındaki dilüe preparatlarda sayılan sperm sayısı ortalaması 1,60 (SS:2,81) olarak saptanmıştır (Tablo 4, Grafik 2).

Tablo 4: Cinsel perhizsiz alınan, farklı dilüsyonlarda hazırlanan ve Corin-Stockis ile boyanan örneklerin değerlendirilmesi

DİLÜSYON	N	ORTALAMA	SS
1/100	20	342,45	227,12
1/1000	20	58,45	61,56
1/10000	20	11,50	10,79
1/30000	20	4,90	5,06
1/50000	20	3,35	5,68
1/100000	20	1,60	2,81



Grafik 2: Cinsel perhizsiz alınan, farklı dilüsyonlarda hazırlanan ve Corin-Stockis ile boyanan örneklerin değerlendirilmesi

#### 4.2.2. Field Rapid Blue-Red Boyası

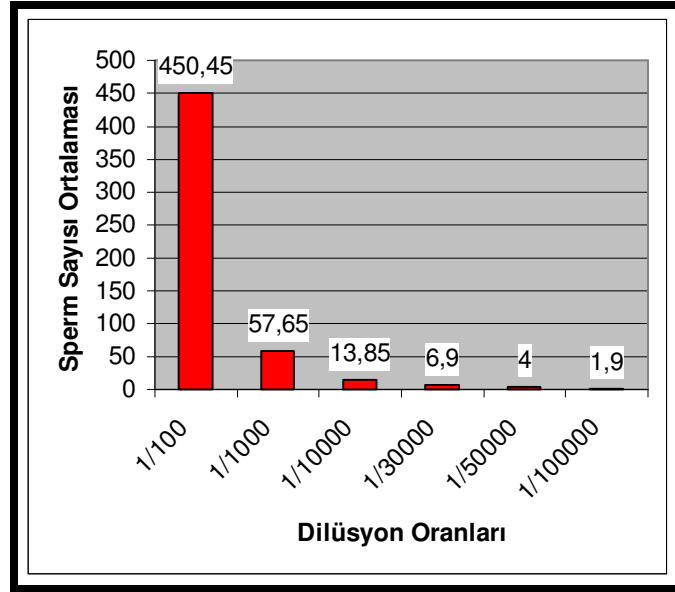
##### 4.2.2.1 Cinsel Perhizli Örneklerin Ortalaması

Çalışmada Field Rapid Blue-Red boyası kullanılarak cinsel perhizli örneklerin dilüsyonları değerlendirilmiştir. Bu değerlendirmeye göre, Field Rapid Blue-Red boyası ile boyanmış olan 1/100 oranındaki dilüe preparatlarda sayılan sperm sayısı ortalaması 450,45 (SS: 264,48), 1/1000 oranındaki dilüe preparatlarda sayılan sperm sayısı ortalaması 57,65 (SS: 39,05), 1/10000 oranındaki dilüe preparatlarda sayılan sperm sayısı ortalaması 13,85 (SS: 11,77), 1/30000 oranındaki dilüe preparatlarda sayılan

sperm sayısı ortalaması 6,90 (SS: 7,53), 1/50000 oranındaki dilüe preparatlarda sayılan sperm sayısı ortalaması 4,00 (SS: 4,93) ve 1/100000 oranındaki dilüe preparatlarda sayılan sperm ortalaması 1,90 (SS: 4,52) olarak saptanmıştır (Tablo 5, Grafik 3).

Tablo 5: Cinsel perhizli alınan, farklı dilüsyonlarda hazırlanan ve Field Rapid Blue-Red boyası ile boyanan örneklerin değerlendirilmesi

DİLÜSYON	N	ORTALAMA	SS
1/100	20	450,45	264,48
1/1000	20	57,65	39,05
1/10000	20	13,85	11,77
1/30000	20	6,90	7,53
1/50000	20	4,00	4,93
1/100000	20	1,90	4,52



Grafik 3: Cinsel perhizli alınan, farklı dilüsyonlarda hazırlanan ve Field Rapid Blue-Red boyası ile boyanan örneklerin değerlendirilmesi

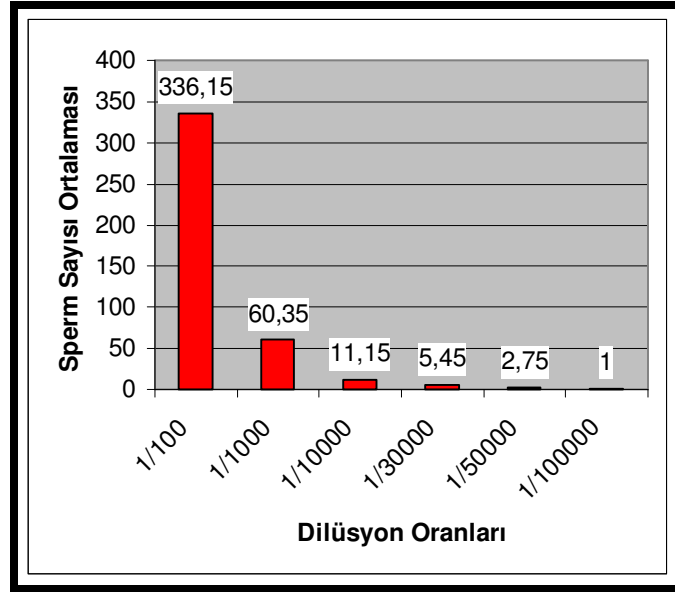
#### 4.2.2.2. Cinsel Perhizsiz Örneklerin Ortalaması

Çalışmada Field Rapid Blue-Red boyası kullanılarak cinsel perhizsiz örneklerin dilüsyonları değerlendirilmiştir. Bu değerlendirmeye göre, Field Rapid Blue-Red boyası ile boyanmış olan 1/100 oranındaki dilüe preparatlarda sayılan sperm sayısı ortalaması 336,15 (SS: 234,81), 1/1000 oranındaki dilüe preparatlarda sayılan sperm sayısı ortalaması 60,35 (SS: 70,68), 1/10000 oranındaki dilüe preparatlarda sayılan sperm sayısı ortalaması 11,15 (SS: 8, 11 ), 1/30000 oranındaki dilüe preparatlarda sayılan sperm sayısı ortalaması 5,45 (SS: 5,43), 1/50000 oranındaki dilüe

preparatlarda sayılan sperm sayısı ortalaması 2,75 (SS: 3,46) ve 1/100000 oranındaki dilüe preparatlarda sayılan sperm sayısı ortalaması 1,00 (SS: 1,77) olarak saptanmıştır (Tablo 6, Grafik 4).

Tablo 6: Cinsel perhizsiz alınan, farklı dilüsyonlarda hazırlanan ve Field Rapid Blue-Red Boyası ile boyanan örneklerin değerlendirilmesi

DİLÜSYON	N	ORTALAMA	SS
1/100	20	336,15	234,81
1/1000	20	60,35	70,68
1/10000	20	11,15	8,11
1/30000	20	5,45	5,43
1/50000	20	2,75	3,46
1/100000	20	1,00	1,77



Grafik 4: Cinsel perhizsiz alınan, farklı dilüsyonlarda hazırlanan ve Field Rapid Blue-Red ile boyanan örneklerin değerlendirilmesi

#### 4.2.3. Eosin-Nigrosin Boyası

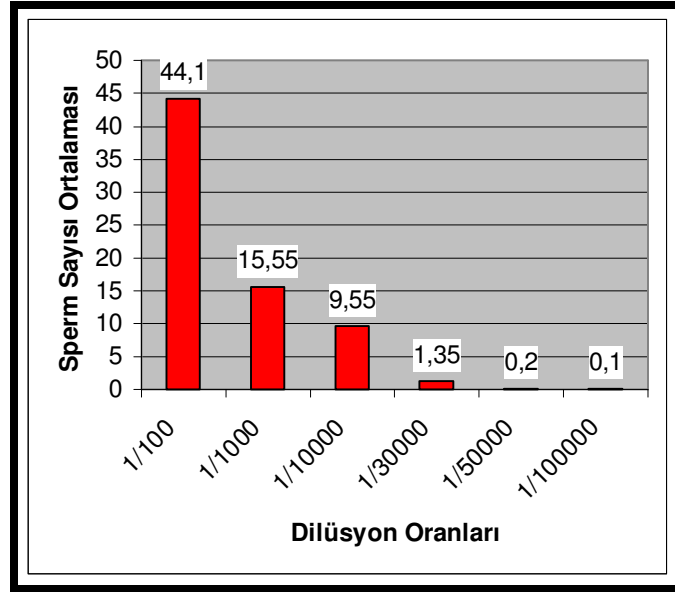
##### 4.2.3.1 Cinsel Perhizli Örneklerin Ortalaması

Çalışmada Eosin-Nigrosin boyası kullanılarak cinsel perhizli örneklerin dilüsyonları değerlendirilmiştir. Bu değerlendirmeye göre, Eosin-Nigrosin boyası ile boyanmış olan 1/100 oranındaki dilüe preparatlarda sayılan sperm sayısı ortalaması 44,1 (SS: 50,13), 1/1000 oranındaki dilüe preparatlarda sayılan sperm sayısı ortalaması 15,55 (SS: 8,67), 1/10000 oranındaki dilüe preparatlarda sayılan sperm sayısı ortalaması 9,55 (SS: 10,08), 1/30000 oranındaki dilüe preparatlarda sayılan sperm sayısı ortalaması 1,35 (SS:

2,32), 1/50000 oranındaki dilüe preparatlarda sayılan sperm sayısı ortalaması 0,20 (SS: 0,69) ve 1/100000 oranındaki dilüe preparatlarda sayılan sperm sayısı ortalaması 0,10 (SS:0,44) olarak saptanmıştır (Tablo 7, Grafik 5).

Tablo 7: Cinsel perhizli alınan, farklı dilüsyonlarda hazırlanan ve Eosin-Nigrosin Boyası ile boyanan örneklerin değerlendirilmesi

DİLÜSYON	N	ORTALAMA	SS
1/100	20	44,10	50,13
1/1000	20	15,55	8,67
1/10000	20	9,55	10,08
1/30000	20	1,35	2,32
1/50000	20	0,20	0,69
1/100000	20	0,10	0,44



Grafik 5: Cinsel perhizli alınan, farklı dilüsyonlarda hazırlanan ve Eosin-Nigrosin Boyası ile boyanan örneklerin değerlendirilmesi

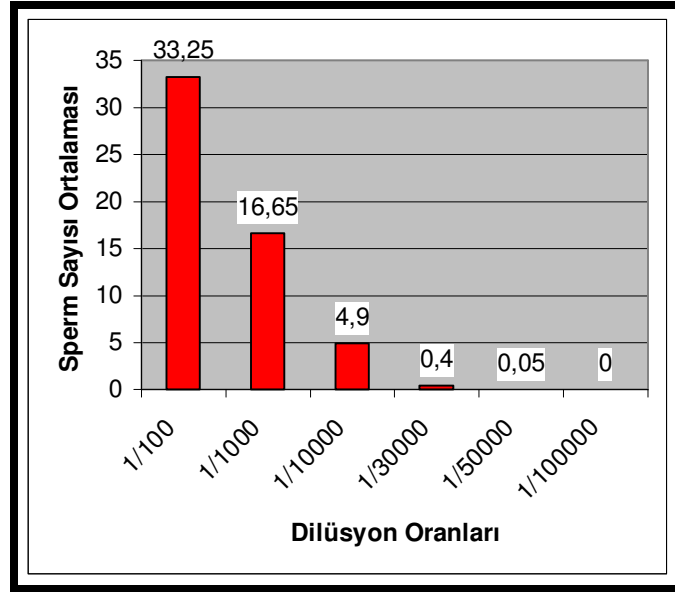
#### 4.2.3.2 Cinsel Perhizsiz Örneklerin Ortalaması

Çalışmada Eosin-Nigrosin boyası kullanılarak cinsel perhizsiz örneklerin dilüsyonları değerlendirilmiştir. Bu değerlendirmeye göre, Eosin-Nigrosin boyası ile boyanmış olan 1/100 oranındaki dilüe preparatlarda sayılan sperm sayısı ortalaması 33,25 (SS: 27,42), 1/1000 oranındaki dilüe preparatlarda sayılan sperm sayısı ortalaması 16,65 (SS: 11,23), 1/10000 oranındaki dilüe preparatlarda sayılan sperm sayısı ortalaması 4,90 (SS: 6,01), 1/30000 oranındaki dilüe preparatlarda sayılan sperm sayısı ortalaması 0,40 (SS: 0,94), 1/50000 oranındaki dilüe preparatlarda sayılan

sperm sayısı ortalaması 0,05 (SS: 0,22) ve 1/100000 oranındaki dilüe preparatlarda sayılan sperm sayısı ortalaması 0,00 (SS:0,00) olarak saptanmıştır (Tablo 8, Grafik 6).

Tablo 8: Cinsel perhizsiz alınan, farklı dilüsyonlarda hazırlanan ve Eosin-Nigrosin boyası ile boyanan örneklerin değerlendirilmesi

DİLÜSYON	N	ORTALAMA	SS
1/100	20	33,25	27,42
1/1000	20	16,65	11,23
1/10000	20	4,90	6,01
1/30000	20	0,40	0,94
1/50000	20	0,05	0,22
1/100000	20	0,00	0,00



Grafik 6: Cinsel perhizsiz alınan, farklı dilüsyonlarda hazırlanan ve Eosin-Nigrosin boyası ile boyanan örneklerin değerlendirilmesi

#### 4.3. Cinsel Perhizli ve Cinsel Perhizsiz Örneklerinin Farklı Dilüsyonlarla İlişkisi

Katılımcıların yaşları ile Corin-Stockis boyası ile boyanan perhizli örneklerin yaş ile ilişkisi değerlendirildiğinde, yaş ve Corin-Stockis boyamasında 1/100 oranında dilüe edilmiş perhizli örnekler arasında pozitif yönde korelasyon olduğu tespit edilmiştir.

Katılımcıların yaşları ile Corin-Stockis boyası ile boyanan perhizsiz örneklerin yaş ile olan ilişkisi değerlendirildiğinde, yaş ve Corin-Stockis boyamasında 1/50000 ve 1/100000 oranında dilüe perhizsiz örnekler

arasında pozitif yönde korelasyon olduğu tespit edilmiştir ( $p<0.05$ ).

Çalışmadaki katılımcıların, Corin-Stockis boyaması ile hazırlanan cinsel perhizli ve perhizsiz örneklerin farklı dilüsyonları arasındaki ilişki değerlendirilmiş ve aralarında istatistikî olarak anlamlı bir farklılık saptanmamıştır ( $p>0.05$ ).

Çalışmadaki katılımcıların Corin-Stockis boyaması ile hazırlanan cinsel perhizli ve perhizsiz 1/100 oranındaki dilüsyon örnekleri arasındaki ilişki değerlendirildiğinde, pozitif yönde korelasyon olduğu saptanmıştır.

Katılımcıların yaşları ile Field Rapid Blue-Red boyası ile boyanan perhizli örneklerin yaş ile olan ilişkisi değerlendirildiğinde, yaş ve Field Rapid Blue-Red boyası perhizli örnekler arasında korelasyon olmadığı tespit edilmiştir ( $p>0.05$ ).

Katılımcıların yaşları ile Field Rapid Blue-Red boyası ile boyanan perhizsiz örneklerin yaş ile olan ilişkisi değerlendirildiğinde, yaş ve Field Rapid Blue-Red boyamasına 1/1000 oranında dilüe perhizsiz örnekler arasında pozitif yönde korelasyon olduğu tespit edilmiştir ( $p<0.05$ ).

Çalışmadaki katılımcıların, Field Rapid Blue-Red boyaması ile hazırlanan cinsel perhizli ve perhizsiz örneklerin farklı dilüsyonları arasındaki ilişki

değerlendirilmiş ve aralarında istatistikî olarak anlamlı bir farklılık saptanmamıştır ( $p>0.05$ ).

Katılımcıların yaşları ile Eosin-Nigrosin boyası ile boyanan perhizli ve perhizsiz örneklerin yaş ile olan ilişkisi değerlendirildiğinde, yaş ile örnekler arasında korelasyon olmadığı tespit edilmiştir ( $p>0.05$ ).

Çalışmadaki katılımcıların, Eosin-Nigrosin boyaması ile hazırlanan cinsel perhizli ve perhizsiz örneklerin farklı dilüsyonları arasındaki ilişki değerlendirilmiş ve aralarında istatistikî olarak anlamlı bir farklılık saptanmamıştır ( $p>0.05$ ).

Çalışmadaki katılımcıların Eosin-Nigrosin boyası ile hazırlanan cinsel perhizli ve perhizsiz örneklerin arasındaki ilişki değerlendirildiğinde, 1/50000 dilüsyon örnekleri ile pozitif yönde korelasyon olduğu saptanmıştır ( $p<0.01$ ).

#### **4.4. Cinsel Perhizli ve Perhizsiz Örneklerin Farklı Dilüsyonlarda PSA Semiquant Test ile Değerlendirilmesi**

Cinsel perhizli ve perhizsiz alınan sıvı semen örneklerinden hazırlanan farklı dilüsyonlardaki stok çözeltilerde PSA konsantrasyonları değerlendirilmiştir (Tablo 9).

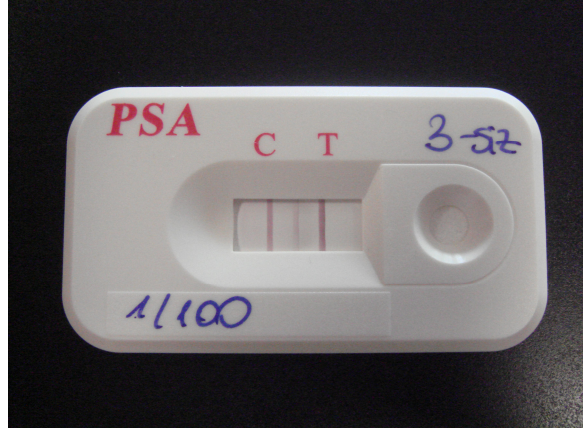
Tablo 9: Sıvı semen dilüsyonlarında PSA konsantrasyon değerlendirmesi

GÖNÜLLÜ	Perhizli PSA	Dilüsyon	Perhizsiz PSA
1	T=Q	1/600 000	T=Q
	T>q	1/1000 000	t<Q
2	T>q	1/600 000	T=Q
	T=Q	1/1200 000	T=Q
3	T>q	1/500	T>q
	t<Q	1/100 000	t>Q
4	T=Q	1/600 000	T=Q
	t<Q	1/1200 000	t<Q
5	T=Q	1/1200 000	T>q
	t<Q	1/1600 000	t<Q
6	t<Q	1/600 000	t<Q
	t<Q	1/100 000	T=Q
7	t<Q	1/600 000	t<Q
	t<Q	1/1200 000	t<Q
8	t<Q	1/800 000	T=Q
	t<Q	1/1000 000	t<Q
9	T=Q	1/ 600 000	T=Q
	t<Q	1/1000 000	t<Q
10	T=Q	1/600 000	T=Q
	t<Q	1/1000 000	t<Q
11	t<Q	1/600 000	T=Q
	t<Q	1/1000 000	t<Q

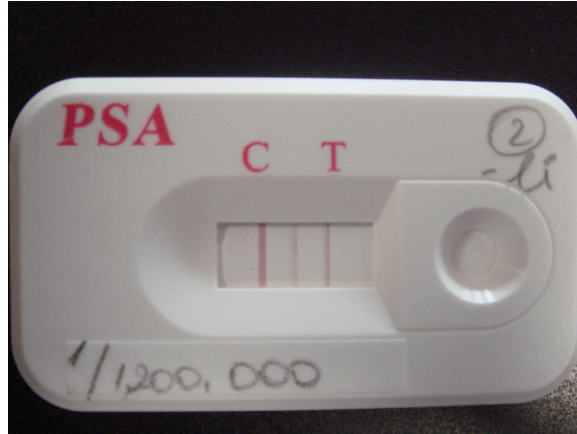
12	t<Q	1/600 000	t<Q
	t<Q	1/1000 000	t<Q
13	T=Q	1/600 000	t<Q
	t<Q	1/1000 000	T=Q
14	t<Q	1/600 000	t<Q
	T=Q	1/1000 000	t<Q
15	t<Q	1/600 000	T=Q
	t<Q	1/1000 000	t<Q
16	T=Q	1/600 000	t<Q
	t<Q	1/1000 000	t<Q
17	T=Q	1/600 000	T>q
	t<Q	1/1000 000	T=Q
18	t<Q	1/600 000	T=Q
	t<Q	1/1000 000	T=Q
19	t<Q	1/600 000	t<Q
	t<Q	1/1000 000	t<Q
20	T=Q	1/600 000	t<Q
	t<Q	1/1000 000	t<Q

\*Seratec ® PSA Semiquant membran testi ile pozitif sonuç alınan örnekler, 4ng/ml'ye göre renk şiddeti değerlendirmesi yapılmıştır. Test çizgisi 4ng/ml'ye göre daha şiddetli olan sonuçlar T>q; eş şiddetli olanlar T=Q; az şiddetli olan sonuçlar t<Q olarak değerlendirilmiştir.

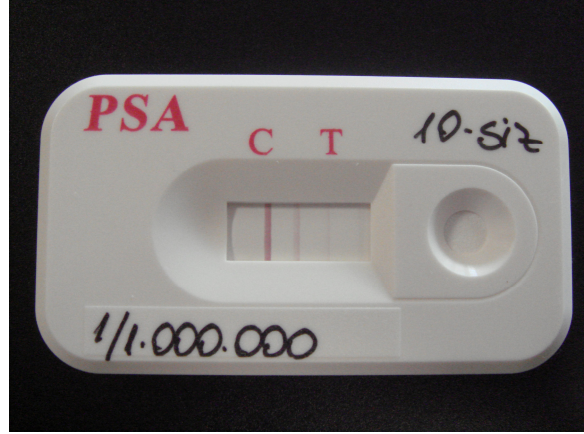
#### 4.5. Dilüe Semen Seratec PSA Semiquant Test ile PSA Konsantrasyon Değerlendirmesi



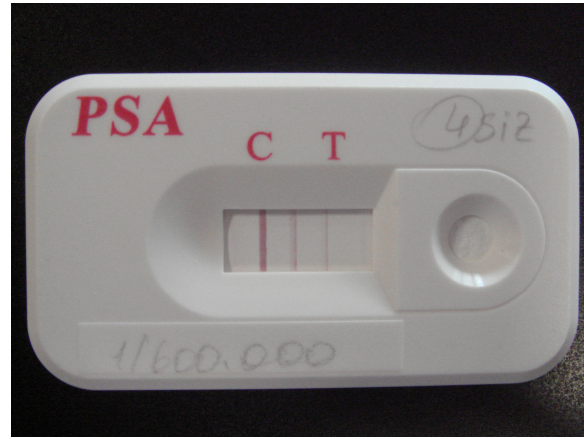
Şekil 4: Önerilen en az dilüsyon ile alınan kuvvetli pozitif sonuç T>q



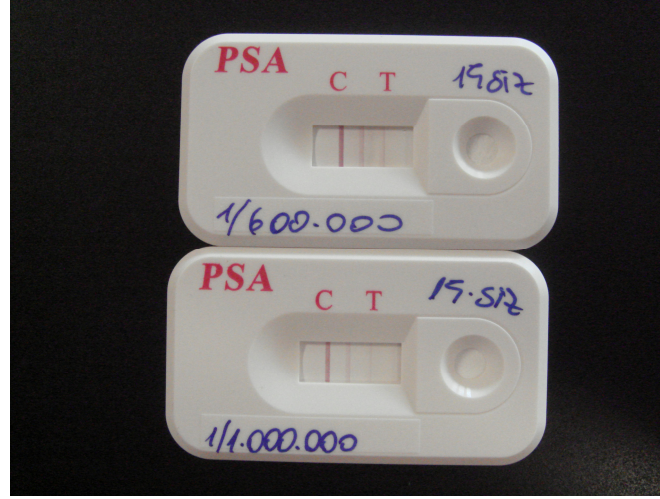
Şekil 5: T>q olarak değerlendirilmiş cinsel perhizli örnekte 1/120000 oranındaki dilüsyonda PSA konsantrasyonu



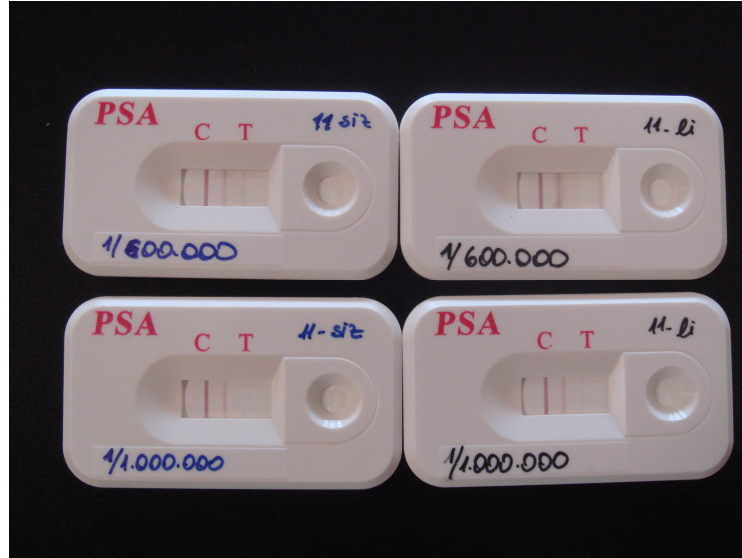Şekil 6:  $t < Q$  olarak değerlendirilmiş cinsel perhizsiz örnekte 1/1000000 oranındaki dilüsyonda PSA konsantrasyonu



Şekil 7:  $T = Q$  olarak değerlendirilmiş cinsel perhizsiz örnekte 1/600000 oranındaki dilüsyonda PSA konsantrasyonu



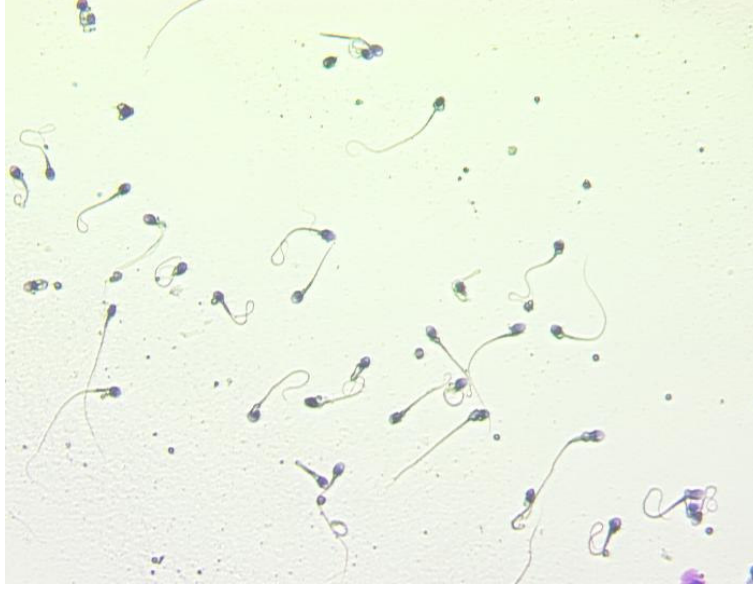Şekil 8: Aynı kişiye ait cinsel perhizli örneklerde 1/600000 ve 1/1000000 oranındaki dilüsyonlarda PSA konsantrasyon karşılaştırmaları



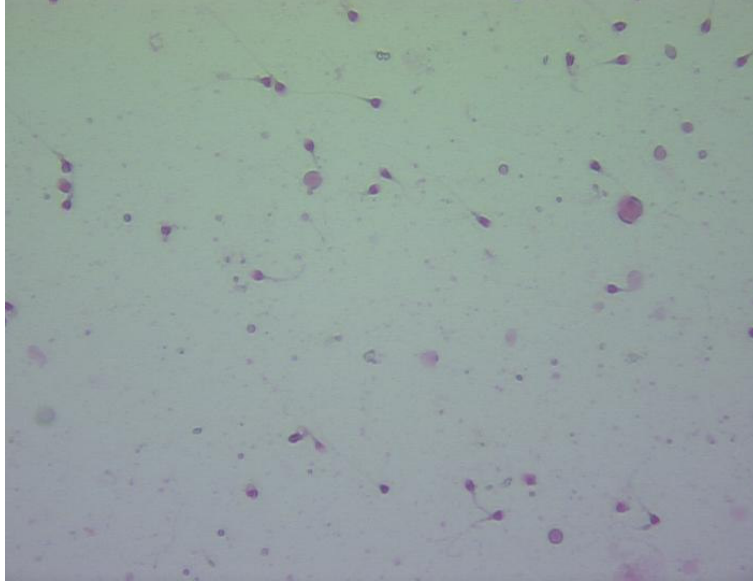
Şekil 9: Aynı kişiye ait cinsel perhizli ve cinsel perhizsiz örneklerde hazırlanan 1/600000 ve 1/1000000 oranlarındaki dilüsyonlarda PSA konsantrasyon karşılaştırılması

#### 4.6. Spermatozoaların Lazer Mikroskop ile Gösterilmesi

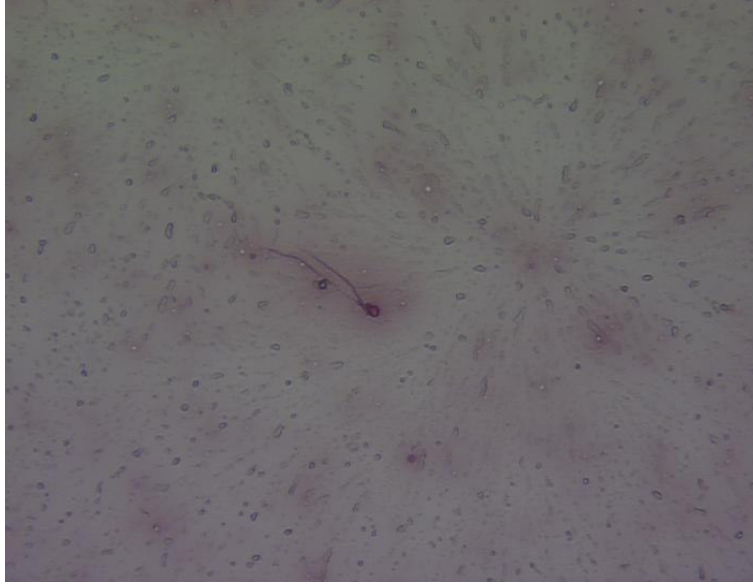
Spermatozoaların görüntüleri, Microdissection Laser System ile Zeiss marka mikroskop kullanılarak 400X büyütmede alınmıştır.



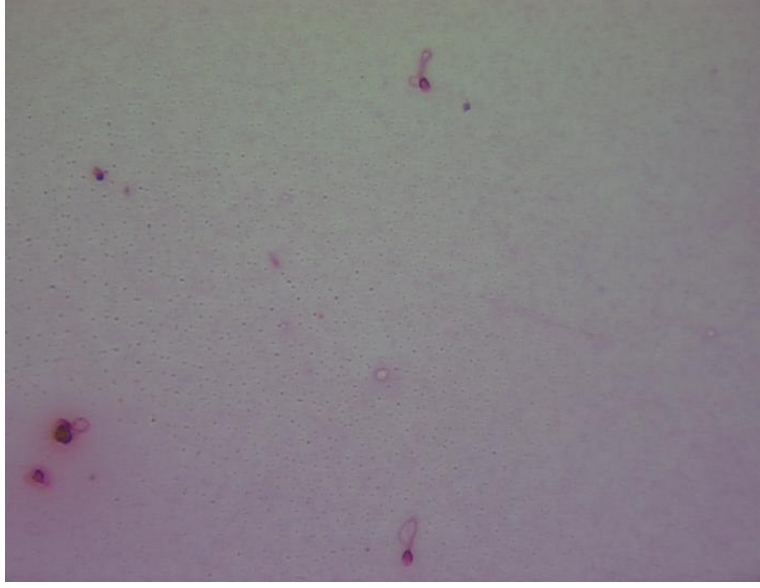
Şekil 10: Field Rapid Blue-Red boyası ile boyanan 1/100 oranında dilüe örnek görüntüsü.



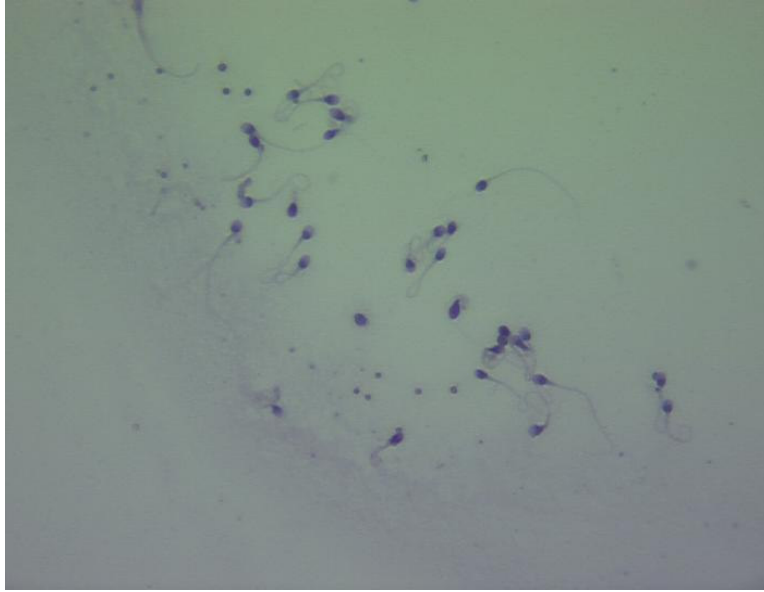
Şekil 11: Corin-Stockis boyası ile boyanan 1/100 oranında dilüe örnek görüntüsü.



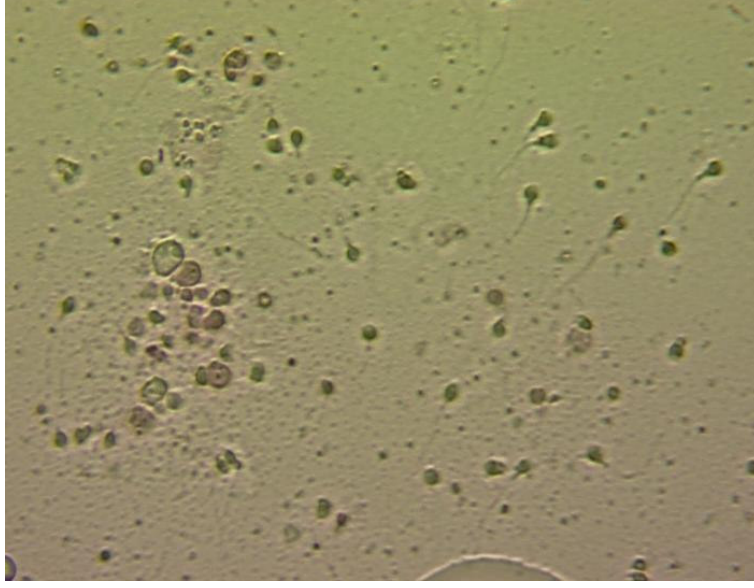
Şekil 12: Eosin-Nigrosin boyası ile boyanan 1/10000 oranındaki dilüe örnekte spermatozoa görüntüsü.



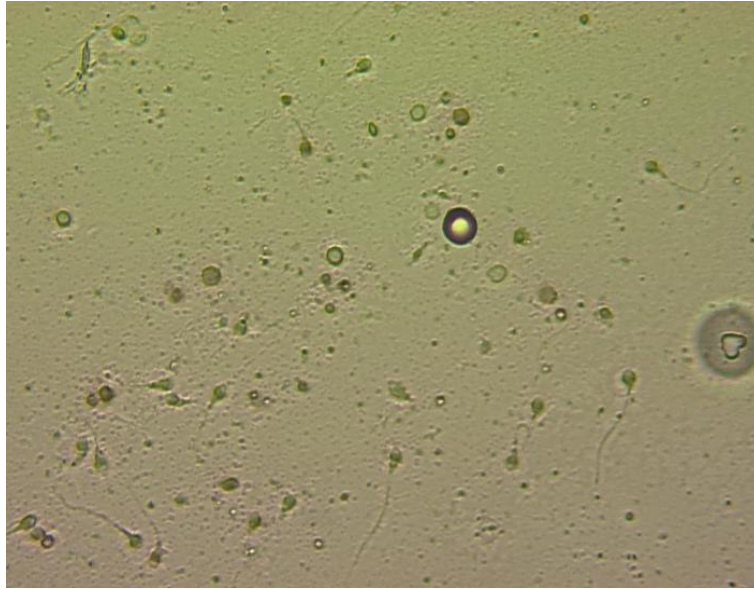
Şekil 13: Corin-Stockis boyası ile boyanan 1/1000 oranında dilüe örnek görüntüsü.



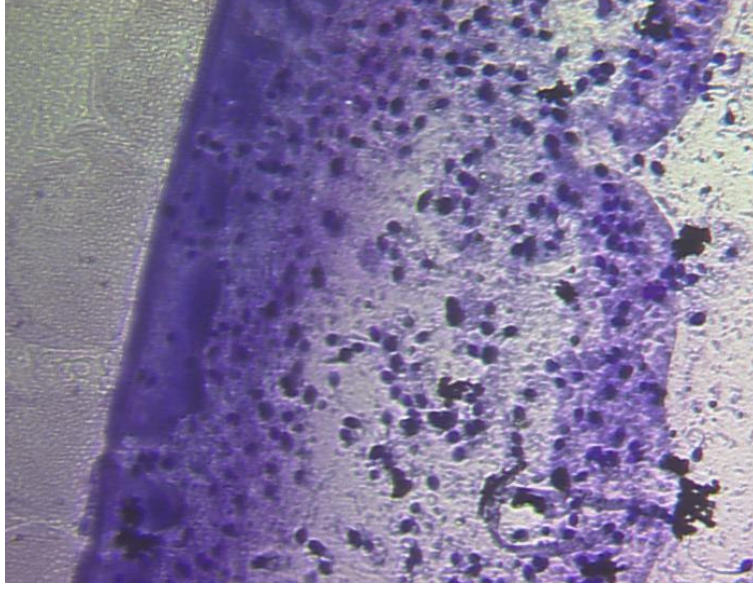
Şekil 14: Field Rapid Blue-Red boyası ile boyanan 1/1000 oranında dilüe örnekte mikro-aglütinasyon görüntüsü.



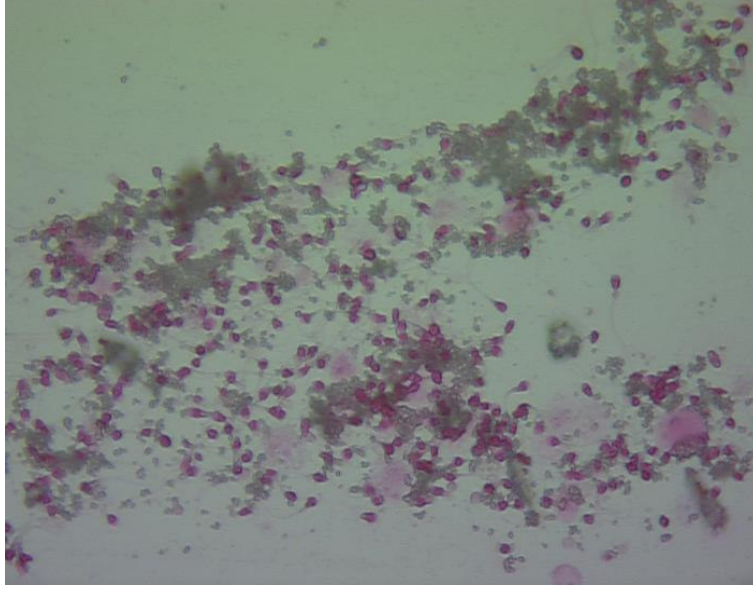
Şekil 15: Eosin-Nigrosin boyası ile boyanan direkt örnekte boyalı ve boyasız spermatozoa görüntüsü.



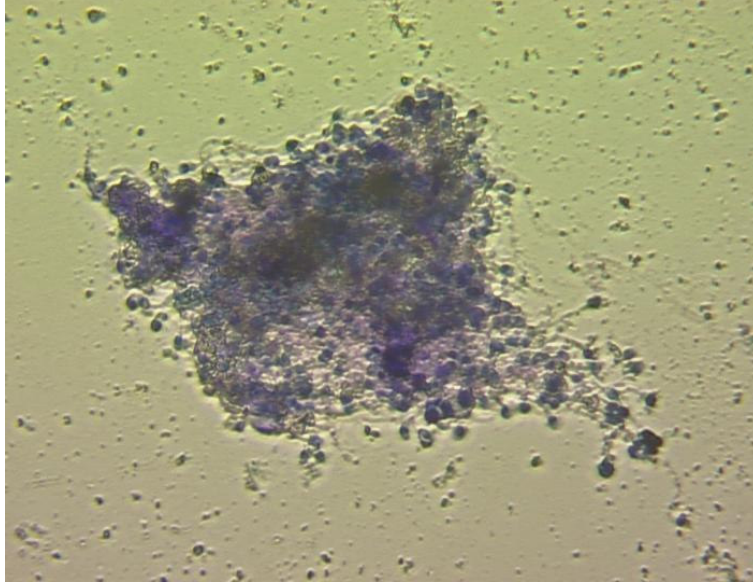
Şekil 16: Eosin-Nigrosin boyası ile boyanan direkt örnekte boyalı ve boyasız spermatozoa görüntüsü.



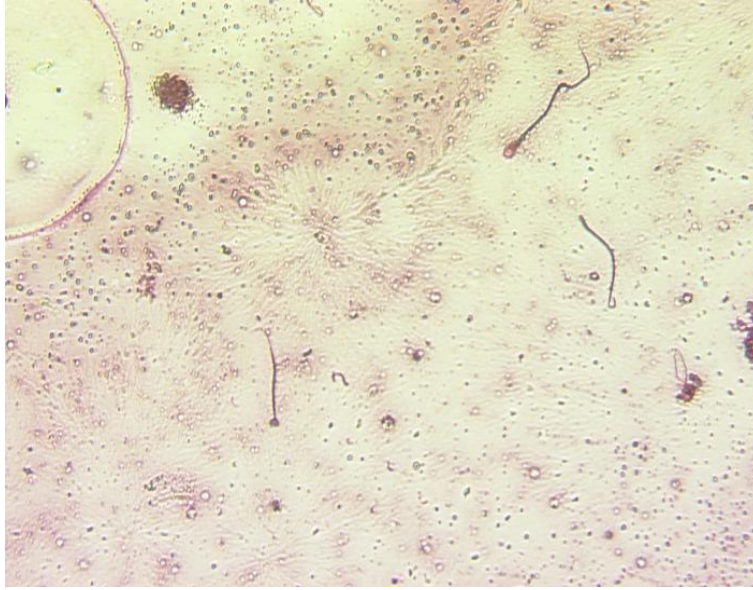
Şekil 17: Field Rapid Blue-Red boyası ile boyanan 1/100 oranında dilüe örnekte sınırda spermatozoa görüntüsü.



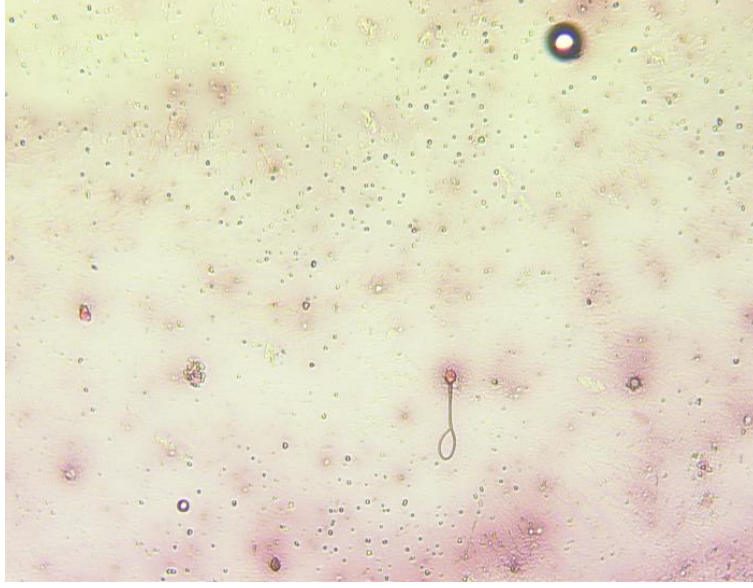
Şekil 18: Corin-Stockis boyası ile boyanan 1/100 oranında dilüe örnekte makro-aglütinasyon görünüşü.



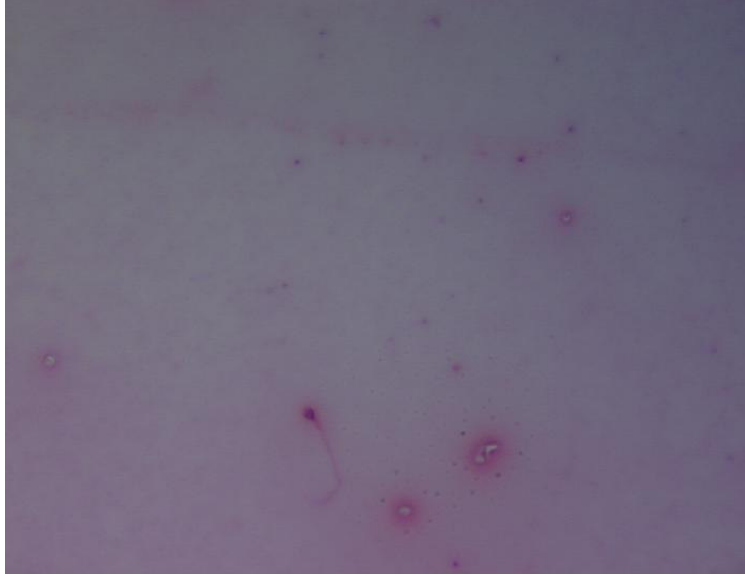
Şekil 19: Field Rapid Blue-Red boyası ile boyanan 1/100 oranında dilüe örnekte makro-aglütinasyon görüntüsü.



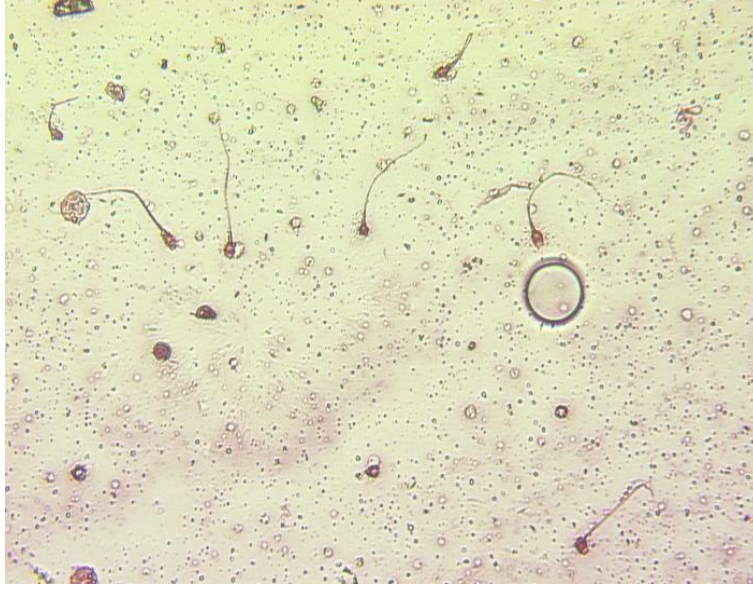Şekil 20: Eosin-Nigrosin boyası ile boyanan 1/1000 oranında dilüe örnekte spermatozoa baş morfoloji defekti görüntüsü.



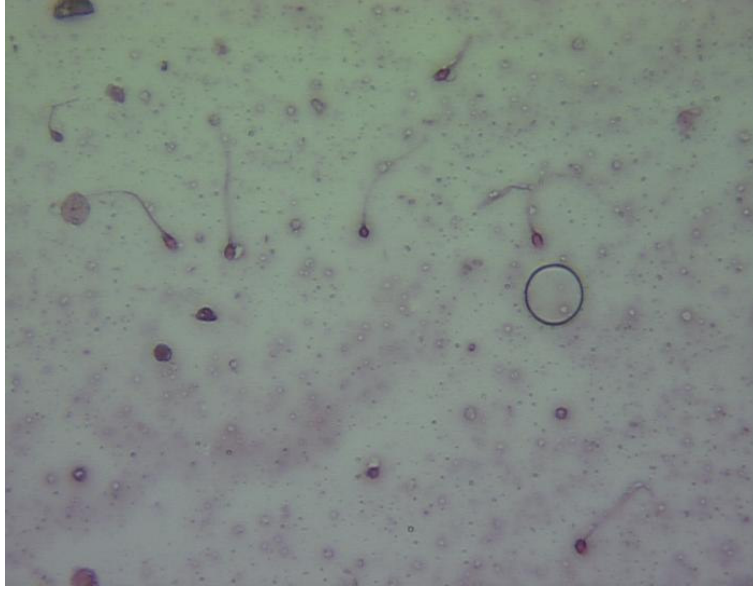
Şekil 21: Eosin-Nigrosin boyası ile boyanan 1/10000 oranında dilüe örnekte spermatozoa görüntüsü.



Şekil 22: Corin-Stockis boyası ile boyanan 1/30000 oranında dilüe örnekte sınırda tek spermatozoa görüntüsü.



Şekil 23: Eosin-Nigrosin boyası ile boyanan 1/100 oranında dilüe örnekte spermatozoa görüntüsü.



Şekil 24: Şekil 23'ün düffüserlı görüntüsü.

## 5. T A R T I Ő M A

Bir cinsel saldırı olayında semenin varlığının gösterilmesi iki temel yol ile olabilmektedir. Bunlardan birincisi, semenin içindeki spermatozoanın morfolojik olarak görüntülenmesi, ikincisi ise, semenin içerisinde bulunan biyokimyasal belirteçlerin incelenen materyalde belli bir oranda bulunduğunun gösterilmesidir. Bu iki temel yöntemin birbirine göre üstünlükleri vardır.

Spermatozoanın morfolojik olarak gösterilmesi semenin varlığına daha kesin delil teşkil etmekte ve semenin kimliklendirilmesine olanak sağlamakta iken, semenin dilüe olduđu durumlarda veya semenin içerisinde spermatozoanın az olduđu veya bulunmadığı hallerde yanlış negatif sonuçlar elde edilmesine yol açabilmektedir. Oysa biyokimyasal belirteçler daha hassas oluşları ve pozitif sonuç elde etmek için spermatozoaya ihtiyaç göstermemeleri sebebi ile daha büyük avantaj sağlarken daha az kesinlik taşımaları ve spermatozoanın bulunmadığı hallerde semenin kimliklendirmesine gidilememesi dezavantaj oluşturmaktadır.

Yapılan çalışmada spermatozoanın morfolojik olarak görüntülenmesinde kullanılan üç farklı boyama yöntemi kullanılmıştır. Bu yöntemler ile belirli oranlarda dilüe edilen semen örneklerindeki spermatozoalar görüntülenmeye

çalışılmıştır. Buradaki ilk ilginç nokta hazırlanan preparatlarda dilüe örneklerden elde edilen lam üzerindeki lekelerin tespitinde yaşanmıştır.

Pilot olarak yapılan çalışmada hiç sulandırmadan lamların üzerine konan hiç bir boyama yapılmadan direkt olarak ışık mikroskobunda incelenen preparatlarda lekenin bulunduğu her mikroskop alanında yüzlerce spermatozoa görülebilirken preparatlar her üç boya ile de boyandığında lamın üzerinde kalan spermatozoa sayısının önemli oranda azaldığı dikkati çekmiştir. Bu açıdan yapılan araştırmada spermatozoaların mevcut leke alanının dışına kaçtıkları ve bir kısmının lamın kenarlarına takılı olarak kaldığı saptanmıştır. Bu durum, incelemenin amacına göre sorun yaratabilir veya yaratmayabilir. Ancak özellikle semenin az spermatozoa içerdiği veya aşırı dilüe olduğu durumlarda böyle bir kaybın adli olgularda yanlış değerlendirmelere yol açacağı açıktır.

İncelenen numune ile kontrol numunesi arasında saptanan azalmanın, yeterli fiksasyonun sağlanamamasından kaynaklandığı düşünülerek boyamanın özelliğine göre kullanılan fiksatif oranları, fiksasyon süresi, yıkama süresi gibi hataya yol açabilecek bütün etkenler değiştirildiği halde bu sakınca ortadan kaldırılamamıştır. Fiksatiflerin yüzdelerinin değiştirilmesi, uzun süre fiksasyon, fiksatifin lekenin üzerine damlatılması veya

lamın bütünüyle fiksatifin içine daldırılması, yıkamanın az veya çok, kısa veya uzun süre yapılması önemli bir farklılık yaratmamıştır. Bunun üzerine fiksasyon için kliniklerde pratik olarak kullanılan saç spreyi lamın üzerindeki lekenin üzerine uygulanmış ve boyamadan sonra spermatozoa sayısında azalma olmadığı gözlenmiştir. Bu sonuçla bu tür boyamalarda fiksasyon için saç spreyi kullanılmasının çok daha faydalı sonuçlar vereceği kanaatine varılmıştır.

Saç spreyi ile tespit dilüe edilmiş örneklerle ait preparatlarda daha iyi sonuçlar vermektedir. Semen fazla olduğu ve kurduğunda leke oluşturduğu durumlarda fiksasyonun yine tam olarak sağlanamadığı dikkati çekmiştir. Ancak bu durumun adli bilimler uygulamaları açısından herhangi bir sorun yaratmayacağını düşünüyoruz.

Kullanılan üç boyama yöntemi arasında hazırlama ve spermatozoaların görülebilmesi açısından kanaatimizce önemli bir farklılık yoktur. Sadece Field Rapid Blue-Red boyama yöntemi, preparatın hazırlanış süresinin daha kısa oluşu açısından bir avantaj sağlamaktadır. Kullanılan her üç boyama yöntemi ile de 1/100, 1/1000 ve 1/10000 oranındaki dilüsyonlarda başarılı sonuçlar elde edilmiştir.

Bu dilüsyonlarda semenin içerisindeki spermatozoa azlığının yani kişiden kaynaklanan bir oligospermi veya azospermi durumunun olmaması halinde başarılı sonuçlar alınabileceği ve var olan spermatozoaların morfolojik olarak

rahatlıkla gösterilebileceği söylenebilir. Aksi durumda preparat üzerinde tüm alanları kapsayan daha fazla süre alan ve daha fazla dikkat sarf edilmesi gereken bir inceleme yapılmalıdır.

Her üç boya ile yapılan incelemelerde 1/30000, 1/50000, 1/100000 oranlarındaki dilüsyonlarda yapılan incelemelerde her mikroskop görüntü alanında spermatozoaya rastlanmamış olup, bu dilüsyonlarda yukarıda bahsedildiği gibi negatif sonuçlara varmadan önce tüm preparatın dikkatlice ve zaman harcayarak incelenmesi gerekecektir.

Her üç boyama yönteminden elde edilen sonuçlara göre semenin ortalama olarak 1/100000 oranının üzerinde dilüe olması durumunda mevcut olması muhtemel az sayıdaki spermatozoanın morfolojik olarak gösterilebilme şansı son derece azalmaktadır. Böyle bir durumda mevcut örneğin nereden alındığına ve durumuna bağlı olarak bu örnekten elde edilen sıvının santrifüje edilmesi ve hazırlanacak preparatların santrifüj sedimentindeki materyal ile hazırlanması ve boyanması şarttır (86).

Adlî bilimler pratiğinde bir cinsel saldırı iddiasında özellikle aradan süre geçen durumlarda vaginadan, anüsten, ciltten ve özellikle ağızdan alınacak swaplarda spermatozoa aranacak ise mevcut semenin ileri derecede azalacağı ve/veya dilüe olacağı, bu dilüsyonun da kolaylıkla 1/100000'i aşacağı dikkate alınarak bu tür örneklerden hazırlanacak

preparatlarda sıvının santrifüje edilmesine özen gösterilmesi gerekecektir.

Uygulamada cinsel saldırganın cinsel saldırıyı gerçekleştirdiği esnadan ne kadar önce bir cinsel aktivite yaşadığı ve ejakülasyonun gerçekleştiği bilinemeyeceği için yapılan çalışmada gönüllü deneklerden cinsel perhizli ve perhizsiz olarak örnek toplanmıştır.

Mikroskobik incelemeler sonrasında kişinin cinsel perhizli olması morfolojik olarak spermatozoaların görülmesinde avantaj sağlamaktadır. Cinsel perhizli olarak alınan örneklerde gerek seçilen görüntü alanlarında gerekse tüm alanlarda perhizsize göre daha fazla sayıda spermatozoa görülmüştür. Nitekim istatistiksel olarak da aralarında anlamlı bir korelasyon olduğu saptanmıştır. Bu bulgu konu ile ilgili literatür bilgisi ile uyum göstermektedir (7,8,15).

Çalışmada kullanılan üç boyama yönteminin, araştırmacıya sağladığı mikroskobik inceleme kolaylığı açısından değerlendirilmesinde farklılıklar ortaya çıkmıştır.

Corin-Stockis boyama yöntemi ile hazırlanan preparatlarda spermatozoanın baş, boyun ve kuyruk kısımları ile arka plan yaklaşık aynı tonda pembeye boyandığı için spermatozoanın görülebilmesi nispeten güçleşmektedir. Boyanın inkübasyonu sırasında boyanın oluşturduğu artefaktlar da görüntülemeye sorun

yaratmaktadır. Kuyruğun kopmuş ve sadece baş kısmının bulunduğu durumlarda ayırım yapmak daha da güçleşmektedir.

Field Rapid Blue-Red boyasında akrozom pembemsi kırmızı, sperm boynu kirli gri pembemsi kırmızı, sperm çekirdeği kirli mavimsi siyah, sperm çekirdek çevresi pembemsi kırmızı boyanmakta olup, bu farklılık avantaj sağlamaktadır. Özellikle kuyruğun kopmuş olduğu durumlarda mikroskobun mikro vidası ile oynanarak elde edilen refle ayırımında kolaylık sağlamaktadır.

Eosin-Nigrosin boyası kullanılarak hazırlanan preparatlarda Eosin'in canlılık testi olmasından dolayı, boyanın nüfuz edemediği canlı spermatozoalara rastlanmıştır. Bu sonuca göre mağdurdan elde edilecek olan ağız, vagina veya anüs örnekleri incelendiğinde canlı spermatozoalar, zaman tayini açısından büyük fayda sağlayacaktır. Ayrıca Nigrosin'in arka planı koyu boyamasından ötürü kontrast sağlanır ve spermatozoanın seçilimini kolaylaştırır.

Çalışmada ileri yaş gruplarındaki kişilerden elde edilen semen örneklerinde daha fazla sayıda spermatozoa görüldüğü, hatta ikisi arasında istatistiksel açıdan anlamlı farklılık bulunduğu şeklinde beklenenin aksine bir bulgu saptanmıştır. Bunun nedeninin, 20-24 yaş grubundaki bir

olguya ait semen örneklerinde oligospermi düzeyinde az sayıda spermatozoa görülmesi olduğu düşünülmektedir.

Bu çalışmada boyayarak spermatozoanın morfolojik olarak görüntülenmesi dışında semiquantitative ELISA kit (Seratec) kullanılarak farklı dilüsyonlarda PSA konsantrasyonu test edilmiştir. Tablo 9'da görüldüğü gibi semedeki PSA konsantrasyonları bireyler arasında farklılık göstermektedir. Ancak ortalama olarak 1/600000 oranındaki dilüsyona kadar net pozitif sonuç alındığı söylenebilir. Bu oranın 1/1200000'e kadar yükselebildiği görülmektedir. Bu oranlar oldukça yüksektir. 1/100000'den sonra morfolojik görüntülemenin güç olacağı dikkate alındığında bu kadar yüksek bir dilüsyonda pozitif sonuç alınmasının uygulamada çok büyük avantajlar yaratacağı açıktır. Burada sadece dilüsyon açısından değil, saldırganın oligospermik veya daha önemlisi azospermik olduğu durumlarda bu tür bir yöntemin ön tanı açısından büyük önem taşıyacağı şüphesizdir.

Burada dikkatli olunması gereken bir nokta vardır. Daha önceden prostata spesifik olduğu düşünülen ve bu nedenle Prostat-Spesifik Antijen adı verilen antijenin sadece prostata spesifik olmadığı ve kadın erkek fark etmeden vücut sıvılarında bulunduğu anlaşılmıştır (56-58,86). Bu nedenle önemli olan testin hassasiyet sınırının çok düşük olması değil, diğer vücut sıvılarındaki antijen ile semedeki antijeni ayırabilecek noktada bulunmasıdır.

Nitekim üretici firmalar bunu göz önünde bulundurarak testin hassasiyet sınırını çok aşağılara çekmemektedir (61,58,87). Kullandığımız kiti üreten firma, Seratec Firması bu sınırı ~0.5ng/ml olarak belirlemiştir (58).

Tablo 9'da incelendiğinde görüleceği gibi bazı değerler  $t < Q$ 'dur. Bu, incelenen sıvıdaki PSA konsantrasyonunun çok düşük olduğunu göstermektedir. Böyle bir değer karşısında uygulamada semenin varlığına kesin olarak hükmetmek hatalı bir davranış olacaktır. Ancak bu konuda yapılan çalışmalar ve semene bağlı olmayarak elde edilen değerlerin oran ve yüzdeleri göz önüne alındığında (58) zayıf pozitif değerlerin bile önemli bir uyarıcı ve yol gösterici olması gerektiği ortaya çıkmaktadır. Konu ile ilgili literatürde semen dışında hangi vücut sıvılarında hangi oranlarda PSA bulunacağı, kadınlarda bunun menstrual siklus ile nasıl bir değişim göstereceği konusunda bilgiler mevcuttur (58,88,89). Gerekirse literatür bilgileri göz önüne alınarak ve örneğin bir kadının menstrual döngüsü hesaba katılarak veya hangi örnekte çalışıldığı dikkate alınarak yorumlamalar yapılmalıdır. Kanaatimizce böyle bir durumda muhakkak surette dilüe örneğin santrifüje edilmesi ve ısrarlı morfolojik araştırmaların yapılması gerekecektir.

Uygulamada spermatozoanın morfolojik olarak görüntülenmesi için boyama yöntemlerinin mi yoksa semenin varlığının gösterilmesi için biyokimyasal

belirteçlerin varlığını gösteren testlerin mi öncelikle kullanılması gerektiği hususunda bir tartışma ortaya çıkabilir. Elbette ki böyle bir durumda her olgunun kendi özelliğine göre hareket edilecektir.

İncelemeyi yapan uzman olayın oluşum şekli, örnek alınan yer ve aradan geçen süreyi göz önünde tutarak ve netür bulgulara ulaşabileceğini tecrübesini de ortaya koyarak değerlendirecektir.

Bu çalışmadan elde edilen sonuçlara göre ve uygulamada genel olarak hedeflenen amaç göz önüne alındığında öncelikle boyama yöntemlerinin kullanıldığı ve spermatozoanın morfolojik olarak görüntülediği bir durumda ikinci olarak biyokimyasal belirteçlerin aranmasının ve semenin varlığına yönelik testler uygulanmasının bir anlamı olmayacaktır.

Öncelikle boyama yöntemlerinin kullanılıp negatif sonuçların alındığı yani morfolojik olarak spermatozoanın görüntülenemediği her durumda ise biyokimyasal belirteçlere yönelik incelemelerin yapılması şarttır. Çünkü bu çalışmadan elde edilen sonuçlara göre 1/100000'ün üzerindeki bir dilüsyonda dahi morfolojik görüntüleme mümkün olmayacak ve hatalı sonuçlara varılacaktır.

Öncelikle biyokimyasal belirteçlere yönelik testlerin yapılması ve anlamlı düzeyde pozitiflik elde edilmesi halinde muhakkak surette morfolojik olarak spermatozoanın

gösterilmesi yoluna gidilmelidir. Zayıf pozitiflik elde edilmesi halinde de aynı yol denenmeli ancak araştırmanın negatif kalma olasılığı akıldan çıkarılmamalıdır.

## 6. S O N U Ç

Yapılan çalışmada şu sonuçlara varılmıştır:

1) Adli bilimler uygulamasında sıklıkla karşılaşılan cinsel saldırı olgularında semen araştırması yaparken morfolojik olarak boyama yöntemlerinin negatif sonuçlandığı durumlarda PSA konsantrasyon testi yapılması, kesinlikle gereklidir.

2) Santrifüj uygulanmadan hazırlanacak preparatlarda 1/100000 oranındaki dilüsyonların üzerinde morfolojik olarak spermatozoanın boyama yöntemleri ile gösterilme şansı çok düşüktür.

3) PSA Semiquant test ile 1/1200000 oranındaki dilüsyonlara kadar semenin varlığının gösterilmesi, zayıf pozitif reaksiyonlarda yorum yapmak kaydı ile mümkündür.

4) Corin-Stockis, Field Rapid Blue-Red, Eosin-Nigrosin boya yöntemleri ile yapılan incelemelerde spermatozoanın morfolojik olarak gösterilebilmesi açısından önemli bir farklılık saptanmamıştır.

5) İnceleme esnasında özellikle kuyruğu kopmuş veya pin-head spermatozoaların tanısında Field Rapid Blue-Red boyası avantaj sağlamaktadır.

6) Hangi boyama yöntemi kullanılırsa kullanılsın spermatozoaları, preparat hazırlanırken lamın üzerine tespit etmek için saç spreyi kullanılması önemli bir avantaj sağlamaktadır.

7) Semen incelemelerinde spermatozoalar morfolojik olarak görüntülenirken saptanacak spermatozoa sayısı semenin ait olduđu kiřinin cinsel perhizli olup olmaması ile ilişkilidir.

## 7. Ö Z E T

Adli bilimler, cinsel saldırı olgularında çok büyük bir rol üstlenmektedir. Cinsel saldırı iddiasını kesin ispatlayacak, sanığa ait semen ve/veya spermatozoa, mağdurun vücut boşluklarından, giysilerinden ya da olay yerinden elde edilebilir. Vücut boşluklarındaki semen veya spermatozoa, drenajla veya kişinin yıkamasıyla dilüe olarak ya eser miktarda kalacaktır ya da yok olacaktır.

Bu çalışmada bu kriter göz önünde bulundurularak, rastgele seçilmiş 20 gönüllü katılımcıdan (yaş aralığı 20-57) cinsel perhizli ve perhizsiz örnekler alınmış ve farklı oranlarda dilüe edilmişlerdir. Çalışmanın ilk aşamasında spermatozoalar, morfolojik olarak Corin-Stockis, Field Rapid Blue-Red ve Eosin-Nigrosin boya ile gösterilmiştir. İkinci aşamada ise adli bilimler açısından semenin ispatında önemli bir belirteç olan PSA, Seratec PSA Semiquant test kullanılarak gösterilmiştir.

Çalışmanın sonucunda, cinsel perhizli örneklerde daha fazla spermatozoa olduğu ve boyaların var olan spermatozoaları gösterdiği, ancak en iyi boyamanın Field Rapid Blue-Red boyası ile gerçekleştiği gözlemlenmiştir. Çok yüksek dilüsyonlarda spermatozoayı morfolojik olarak göstermek mümkün olmaz iken PSA konsantrasyon ölçümü semenin varlığını ispatlamada başarılı olmuştur.

Anahtar kelimeler: Cinsel saldırı, semen, spermatozoa, PSA

## 8. S U M M A R Y

Forensic science is a major role in solving sexual assault cases. The semen or spermatozoa that originated from the assailant, which will completely prove the sexual assault claim. The Semen and/or spermatozoa can be collected from victim's body cavities, clothes and crime scene. The semen or spermatozoa in the body cavities can be diluted or destroyed by draining or showering by the victim.

Keeping this criteria in mind we configured the study accordingly. We first collected fresh semen samples from 20 randomly selected volunteer participants (age range 20-57). We obtained the semen samples in two states. The first semen sample was collected a minimum of 72 hours after ejaculation, the second sample was collected maximum 24 hours after ejaculation. We diluted the fresh semen samples with different ratios, we evaluated the samples with two different methods. In the first method of study we made the spermatozoas visible by staining them with Corin-Stockis, Field Rapid Blue-Red ve Eosin-Nigrosin stains. In the second method we evaluated PSA concentration, which is a remarkable marker for forensic science in demonstrating semen, with Seratec PSA Semiquant test.

In conclusion, we found out that, spermatozoa concentration in sexual abstinence is high and all morphology stains make spermatozoa visible, but the most

effective stain was Field Rapid Blue-Red stain. In high dilutions, spermatozoa can not be seen nor observed as morphologically however, evaluation of PSA concentration has great success to prove semen presence.

Key words: Sexual assault, semen, spermatozoa, PSA

## 9. KAYNAKLAR

- 1) Akgün, N. (1987) Adli Psikiyatri s.185-236.
- 2) Chiswick, D. (1983) Sex crimes Br. Psychiatry, 143:236-242.
- 3) [www.tbmm.gov.tr/kanunlar/k5237.html](http://www.tbmm.gov.tr/kanunlar/k5237.html) - 508k
- 4) İçli T. (1995) Ailede Kadına Karşı Şiddet ve Kadın Suçluluğu, Devlet Bakanlığı Kadının Statüsü ve Sorunları Genel Müdürlüğü, Bizim Büro Basım Evi, Ankara
- 5) Duddle, M., (1985) The need of sexual assault centers in the United Kingdom, *Br. Med. J.* **290**:771-73.
- 6) Schiff, A.F., (1977) Rape: Forensic Medicine (C.G. Tedeschi, Eds), 1st edt., pp.939-957, WB Saunders, Philadelphia içinde.
- 7) Yıldırım, M., İnsan Anatomisi (1994), Erkek Üreme Sistemi, s.175 Beta Basım Yayım, İstanbul
- 8) Taşçı, A.İ., Samastı, M. (1997) İnfertilite Laboratuar ve Uygulamaları, Hayat Sağlık ve Sosyal Hizmetler Vakfı s.1-30, İstanbul
- 9) <http://www.netdoctor.co.uk/menshealth/facts/semenandsperm.htm> (erişim tarihi:02.12.2006).
- 10) Frith, K. Sexual Offences, (1976) Divorce and Nullity (Camps FE eds) *Gradwohl's Legal Medicine*, 395-404, 3rd edt. Bristol: John Wright and Sons Ltd.
- 11) Sunderman, W.F., Boernar, F. (1950) Seminal Fluid. pp.385, Normal values in Clinical Medicine, First edt. WB Saunders Company

- 12) Polat, Y.F. (1995) Spesifik Semen Marker'lerinin Adli Tıpta Kullanılması, Doktora Tezi, İstanbul Üniversitesi Adli Tıp Enstitüsü, İstanbul
- 13) [http://www.terriwoodlawoffice.com/pdf.docs/Forensic\\_Rape\\_exam.pdf](http://www.terriwoodlawoffice.com/pdf.docs/Forensic_Rape_exam.pdf) (erişim tarihi: 02.02.2007).
- 14) <http://www.ibnisina.org/ibnisina/ibnisinakatalog/spermanalizi2.doc> (erişim tarihi: 06.05.2007)
- 15) [http://www.androloji.info/azoospermi\\_guncel\\_tanimi.php](http://www.androloji.info/azoospermi_guncel_tanimi.php)
- 16) World Health Organization (1999) *WHO Laboratory Manual for the Examination of Human Semen and Sperm-Cervical Mucus Interactions*. 4th ed. Cambridge, United Kingdom: Cambridge University Press; s.18
- 17) <http://www.forensicindia.com/pgteaching/semen&seminalfluid.htm> (erişim tarihi: 03.06.2006)
- 18) World Health Organization (1999) *WHO Laboratory Manual for the Examination of Human Semen and Sperm-Cervical Mucus Interactions*. 4th ed. Cambridge, United Kingdom: Cambridge University Press; pp62
- 19) Elliasson ve ark.(1970) Empfehlungen zur nomenklatur in der andrologie, *Andrologia*, **2**: 1257.
- 20) Özdemir, M.H. (1996) Seminal Sıvı ve Artıklarında p30 Antijeni ve Spermatozoa Saptanmasına Yönelik Yöntem Çalışmaları, Uzmanlık Tezi, Çukurova Üniversitesi Tıp Fakültesi Adli Tıp Anabilim Dalı, Adana.
- 21) Atasoy, S. (1989) Lekelerde Sperm İdentifikasyonu, *Adli Tıp Dergisi*, **1-2** : 49-66.

- 22) Salaçin, S., Alper, B., Uçkan, H., (1991) Seksüel Saldırırlarda Mağdurun Muayenesinde Karşılaşılan Sorunlar, *Adli Tıp Dergisi*, **7**(3-4) : 133-139.
- 23) Kamanev, L., Leclercq, M., Gerard C.H., (1990) Detection of p30 Antigen in Sexual Assault Case Material, *J. Forensic Sci. Soc.*, **30** (4) : 193-200.
- 24) Poyntz, F.M., Martin P.D., (1984) Comparison of p30 and Acid Phosphatase Levels in Postcoital Swabs From Donor and Casework Studies, *J. Forensic Sci.* **24**: 17-25
- 25) Gordon, I., Saphiro, H.A., Berson, S.D., (1988) A Guide to Principles. 3th edt. 357-367, Churchill Livingstone, New York.
- 26) Allery, J-P., Telmon, N., Balnc, A., Mieusset, R., Rogue, D., (2003) Rapid Detection of Sperm: Comparison of two methods, *Journal of Clinical Foensic Medicine* 10,5-7 .
- 27) Gartside, B.O., Brewer, K.J., Strong, C.L. (2003) Estimation of Prostate-Spesific antigen (PSA) extraction efficiency from forensic samples using the seratec PSA semiquant semiquantative membrane test, *Forensic Science Comminications*, **5**:2.
- 28) Khaldi, N., Miras, A., Botti, K., Benali, L. (2004) Evaluation of theree rapid detection methods for the forensic identification of seminal fluid in rape cases, *J. Forensic Sci.* **49**:4.
- 29) Sensabaugh, G.F. (1978) Isolation ans characterization of a semen-spesific protein from human seminal plasma: A

- potential new marker for semen identification, *J. Forensic Sci.*, **23**:105-115.
- 30) Sato, I., Sagi, M., Ishiwari, A., Nishijima, E.T., Mukai, T. (2002) Use of "Smitest" PSA card to identify the presence of prostate-specific antigen in semen and male urine, *Forensic Sci. Int.* **127**(1-2) 71-74.
- 31) Armbruster, D.A. (1993) Prostate specific antigen: Biochemistry, analytical method and clinical application, *Clin. Chem.* **39** (2): 181-195.
- 32) Glezerman, M., Bartoov, B. (1986) Semen analysis pp: 243 In : Male and female. First ed. Insler V. and Lunenfeld, B. Churchill Livingstone.
- 33) Coffey, D.S., (1992) Seminal Contents In: Walsh, P.C. et al. pp.251 Campbell's Urology, 6th Ed. WB. Saunders Company. Philadelphia .
- 34) Eşiyok, B., Yorulmaz, C., Günay, B.Y. (2001) Cinsel saldırılarda postkoital interval, *Adli Tıp Dergisi* **15**(2):84-92
- 35) Partin, A.W., Coffey D.S. (1998) The molecular biology, endocrinology and physiology of the prostate and seminal vesicles in Campbell's Urology 7th ed., Walsh P.C., Retik A.B., Vaughan E.D., pp. 1390-6 Wein AJ eds, WV Saunders Company, Philadelphia.
- 36) Douse, J.M. (1985) Silica capillary gas chromatography of prostaglandins with electron-capture detection and its application to the forensic investigation of sexual offences, *J. Chromatogr.*, **348** (1): 111-22.

- 37) Sutton, J.G., King S.J., Taylor, M. (1987) The application of a simple RIA technique for the detection of 19-OH F1 alpha/F2 alpha prostaglandin, a specific semen marker, in semen contaminated vaginal swabs: time since intercourse studies, *Forensic Sci. Int.*, **34** (1-2): 143-53.
- 38) Ricci L.R., Hoffman S.A. (1982) Prostatic acid phosphatase and sperm in the postcoital vagina, *Ann Emerg Med* **11**: 530-534.
- 39) Suzuki, O., Asano, M., Kido, A. and Oya, M. (1983) Zinc test as a new tool for identification of human seminal stains, *Forensic Sci. Int.* **22**, 231-235.
- 40) Stubbings, N.A., Newall, P.J. (1985) An evaluation of gamma-glutamyl transpeptidase (GGT) and p30 determinations for the identification of semen on postcoital vaginal swabs. *J. Forensic Sci.*, **30** (3): 604-14.
- 41) Indest, G.F. (1990) Medicolegal issues on detecting and proving the sexual abuse of children in Legal medicine, eds Wecht, C.H., Butterworth Publishers, New Hampshire 3 1-56.
- 42) Gohora, W.F., (1980) rate of decrease of glutamyltransferase and acid phosphatase activities in the human vagina after coitus, *Clin. Chem.*, **26** (2) : 254-7.
- 43) Jimenez-Verdejo, A., Osuna, E., Garcia-Olivare, E., Luna, A., (1994) Study of the enzymatic activity of GGT, LDH, PAP and PSA in semen stains: application to age calculation, *Forensic Sci. Int.*, **68** :7-15.

- 44) Abe, S., Kunii, S., Fujita, T., Hiraiwa, K. (1998) Detection of seminal gamma-glutamyl transpeptidase in stains using sandwich ELISA, *Forensic Sci. Int.*, **91** : 19-28.
- 45) Pawlowski, R., Brinkmann, B. (1992) Evaluation of sperm specific lactate dehydrogenase isoenzyme C4 (LDH C4)-application to semen detection in stains, *Int. J. Legal Med.*, **105** (2) : 123-6.
- 46) Chen, J.T., Hortin, G. (2000) Interferences with semen detection by an immunoassay for a seminal vesicle-specific antigen, *J. Legal Med.*, **45** (1):234-5
- 47) Keil, W., Bauchus, J., Troger, H.D. (1996) Evaluation of MHS-5 in detecting seminal fluid in vaginal swabs, *Int. J. Legal Med.*, **108**(4) :186-90.
- 48) Oya, M., Kido, A. (1984) Immunologic Characterization of human seminal leucine aminopeptidase (LAP) and its medicolegal use, *Z Rechtsmed* **91** (4): 269-78.
- 49) Dowson, E.A.B., Harris, W.A. Teter, M.C. Powel, L.C. (1992) Effects of ascorbic acid supplementation on the sperm quality of smokers, *Fertil Steril.* **58** (5), 1-34-39.
- 50) Hochmeister, M.N., Borer, U., Bodowle, B., Drinhofer, R., Gehring, C., Rudin, O. Thali, M. (1999) Evaluation of prostate-specific antigen (PSA) membrane test assays for the forensic identification of seminal fluid, *J. Forensic Sci.*, **44**: 1057-160.
- 51) Johnson, E.D., Kotowski, T.M. (1993) Detection of prostate-specific antigen by ELISA, *J. Forensic Sci.*, **38**: 250-258.

- 52) Poyntz, F.M., Martin P.D. (1978) Comparison of PSA and acid phosphatase levels in postcoital vaginal swabs from donor and casework studies, *Forensic Sci. Int.*, **23**: 106-115.
- 53) Turvey, B.E., (1995) A-Utopic determination of oral sex in forensic science, Knowledge Solutions Library, Electronic Publication, URL: <http://www.corpus-delicti.com/oralsex.html>.
- 54) Gaensslen, R.E. (1980) Blood, Sweat, tears, saliva and semen, *Law enforcement Communications*, 23-30.
- 55) Gaensslen, R.E., Lee, H., Pagliaro, E., Mills, R., Zercie, K. (1991) Physical Evidence in Criminal Investigation, Narcotic enforcement officers Association, Westbook, CT, pp: 140-143.
- 56) Yu, H., Berkel, H. (1999) Prostate-specific antigen (PSA) in woman, *J. La State Med. Soc.* **151** (4) : 209-13.
- 57) Diamanis, E.P., Yu, H. (1997) Nonprostatic sources of prostate specific antigen, *Urol. Clin. North Am.* **24** (2) : 275-82.
- 58) Seratec® Diagnostica. (2000) Seratec® PSA Semiquant membrane test for detection of seminal fluid. Seratec® Diagnostica, Göttingen, Germany.
- 59) Graves, HCB., Sensabaugh, GF., Blake, E. (1985) Postcoital detection of a male-specific semen protein, *New Engl.J.Med.* **312**:338-343.
- 60) <http://www.promega.com/geneticidproc/ussymp8proc/33.htm>
- 61) Yokota, M., Mitani, T., Tsujita, H., Kobayashi, T., Higuchi, T., Akane, A., Nasu, Masao. (2001) Evaluation of prostate –

- specific antigen (PSA) membrane test for forensic examination of semen, *Legal Medicine* **3**(3): 171-176.
- 62) Björndahl, L., Söderlund, I., Kvist, U. (2003) Evaluation of the one-step eosin-nigrosin staining technique for human sperm vitality assessment , *Human Reproduction*, **18** (4) : 813-816.
- 63) <http://www.vivo.colostate.edu/hbooks/pathphys/reprod/semeval/morph.html> erişim tarihi: 05.12.2006.
- 64) <http://www.arssales.com/equine/assets/pdf/HancockMorphologyStain.pdf> erişim tarihi: 22.12.2006.
- 65) Blom, E. (1950) A one-minute live-dead sperm stain by means of Eosin-Nigrosin, *Fertil. Steril.*, **1**, 176-177.
- 66) Williams, W.W. and Pollak, O.J. (1950) Study of sperm vitality with the aid of Eosin-Nigrosin stain, *Fertil. Steril.*, **1**: 178-181.
- 67) Campbell, R.C., Dott, H.M. and Glover, T.D. (1956). Nigrosin eosin as stain for differentiating live and dead spermatozoa, *J. Agric. Sci.*, **48**: 1-8.
- 68) Beatty, R.A. (1957) Nigrosin-eosin staining of rabbit spermatozoa and the fertility of semen, Proc. Roy. Soc. Edt in., Section B, vol. LXVII Part I, pp.1-31.
- 69) Eliasson, R., Treichl, M.B. (1971) Supravital staining of human spermatozoa, *Fertil. Steril.*, **22** : 134-137.
- 70) Dott, H.M., Foster, G.C. (1972) A technique for studying the morphology of mammalian spermatozoa which are eosinophilic in a differential live/dead stain, *J. Reprod. Fert.*, **29**, 443-445.

- 71) Dougherty, K.A., Emilson, L.B., Cockett, A.T., Urry. R.L. (1975) A comparison of subjective measurements of human sperm motility and viability with two live-dead staining techniques, *Fertil. Steril.*, **26**: 700-703.
- 72) Eliasson, R. (1977) Supravital staining of human spermatozoa, *Fertil. Steril.*, **28**: 1257.
- 73) Mortimer, D. (1985) The male factor in infertility. Part I: Semen analysis. In Current problems in Obstetrics, Gynecology and Fertility. Year Book Medical Publishers, Chicago, USA. vol VII (7), pp 75±76.
- 74) Mortimer, D. (1994) Practical Laboratory Andrology. Oxford University Press, New York, USA. pp 66±69.
- 75) World Health Organization (1999) *WHO Laboratory Manual for the Examination of Human Semen and Sperm–Cervical Mucus Interactions*. 4th ed. Cambridge, United Kingdom: Cambridge University Press pp68
- 76) World Health Organization (1999) *WHO Laboratory Manual for the Examination of Human Semen and Sperm–Cervical Mucus Interactions*. 4th ed. Cambridge, United Kingdom: Cambridge University Press pp71
- 77) Collins, KA., Bennet, AT. (2001) Persistence of spermatozoa and prostatic acid phosphatase in specimens from deceased individuals during varied postmortem intervals, *American Journal of Forensic Medicine and Pathology* **22**(3): 228-232.
- 78) World Health Organization (1999) *WHO Laboratory Manual for the Examination of Human Semen and Sperm–Cervical*

*Mucus Interactions*. 4th ed. Cambridge, United Kingdom: Cambridge University Press; pp.75

- 79) Amer, A., Abd Elnasser, T., El Hagggar, S., Mostafa, T., Abdel-Malak, G., Zohdy, W. (2001) May-Grünwald Giemsa stain for detection of spermatogenic cells in the ejaculate: a simple predictive parameter for successful testicular sperm retrieval, *Human Reprod.* **16** (7): 1427-32.
- 80) Gök, Ş. (1984) Adli Tıp Pratiği, 2. baskı sayfa:47-48 Filiz Kitabevi, İstanbul.
- 81) Kruger, T.F., Ackerman, S.B., Simmons, K.F., Sanson, R.J., Brugo, S.S., Acosta, A.A. (1987) A quick Reliable staining technique for human sperm morphology, *Arch Androl.* **18**(3):275-7
- 82) GBL® Gül Biyoloji Laboratuvarı, Kullanım Kılavuzu, 5024-03- GBL® CONVASTAIN® FIELD RAPID BLUE-RED
- 83) <http://www.mscd.edu/~biology/histology/PDFs/H&E.pdf> (erişim tarihi: 06.05.2007)
- 84) Allery, J.P., Telmon, N., Mieusset, R., Blanc, A., Rougé, D. (2001) Cytological detection of spermatozoa: comparison of three staining methods, *J Forensic Sci.* **46**(2):349-51.
- 85) [http://nfstc.org/workshop/pdi/Subject02/pdi\\_s02\\_m02\\_04\\_a.htm](http://nfstc.org/workshop/pdi/Subject02/pdi_s02_m02_04_a.htm) (erişim tarihi: 06.05.2007)
- 86) Corea, M., Campagnone, J., Sigman, M. (2005) The diagnosis of azoospermia depends on the force of centrifugation, *Fertil Steril*, **83**(4):920-2.

- 87) Chang, Dok.A., Yoshiki, T., Lee, G., Okada, Y. (2001) Evaluation of a rapid qualitative prostate-specific antigen , assay, the One Step PSA™ test, *Cancer Letters* **162**:135-139
- 88) Denison, S.J., Lopes, E.M., D'Costa, L., Newman, J.C. (2004) Positive Prostate-Specific Antigen (PSA) results in semen free samples, *Can. Soc. Forensic Sci. J.* **37**(4):197-206
- 89) Kafarowski, E., Dann, K., Frappier, J.R.H., Newman, J.C. (2004) Examination of semen free vaginal swabs for p30 using the Seratec PSA test kit: A further evaluation of the spesifity of p30/PSA for semen identification, MAAFS, MAFS, SAFS, CSFS Joint Meeting, 19-24, Orlando, Florida
- 90) Lövgren, J., Valtonen-Andree, C., Marsal, K., Lilja, H., Lundwall, A. (1999) Measurement of prostate specific antigen and human glandular kallikrein 2 in different body fluids, *J. Androl*, **20**:348-355
- 91) Macaluso, M., Lawson, L., Akers, R., Valappil, T., Hammond, K., Blazckwell, R., Hortin, G. (1999) Prostate Specific antigen in vaginal fluid as a biological marker of condom failure, *Contraception*, **59**:195-201
- 92) Kamenev, L., Leclercq, M., Francois-Gerard Ch. (1989) An enzyme immunoassay for prostate-specific p30 antigen detection in the postcoital vaginal tract, *JFSS*, **29**:233-241
- 93) Manello, F., Condemi, L., Cardinal, A., Bianchi, G., Gazzanella, G. (1998) High concentration of prostate specific antigen in urine of women receiving oral contraceptives, *Clin. Chem*, **44**:181-183

- 94) Schmidt, S., Franke, M., Lehman, J., Loch, T., Stockle, M., Weichert-Jacobsen, K. (2001) Prostate-specific antigen in female urine: a prospective study involving 271 women, *Urology*, **57**:717-720
- 95) Breul, J., Pickl, U., Schaff, J. (1997) Extraprostatic production of Prostate specific antigen is under hormonal control, *J.Urol*, **157**: 212-213
- 96) Antoniou, A., Papanastasiou, P., Stephanidis, A., Diamendis, E., Androulakakis, P.A. (2004) Assessment of Serum Prostate-Specific Antigen in childhood, *BJU International*, **93**:838-840
- 97) Iwakiri, J., Granbois, K., Wehner, N., Graves, H.C., Stamey, T. (1993) An analysis of urinary prostate-specific antigen before and after radical prostatectomy: evidence for secretion of prostate-specific antigen by the periurethral glands, *J. Urol*, **149**: 783-786
- 98) Manello, F., Bianchi, G., Gazzanella, G. (1996) Immunoreactivity of prostate-specific antigen in plasma and saliva of healthy women, *Clin. Chem*, **42**:1110-1111
- 99) Fiella, X., Molina, R., Alcover, J., Carretero, P. Balesta A.M. (1996) Detection of non prostatic PSA in serum and nonserum samples from women, *Int. J. Cancer*, **68**:424-427
- 100) Melegos, D.N., Yu, H., Ashok, M. Wang, C., Stanczyk, F., Diamandis, E.P. (1997) Prostate-Specific Antigen in female serum, a potential new marker of androgen excess, *J. Clin. Endocrinol. Metab.*, **82**: 777-780
- 101) <http://mafs.net/pdf/forensicdetectionsemen3.pdf>

## Ek-A

### AYDINLATILMIŞ ONAM FORMU

Bu form, İstanbul Üniversitesi Adli Tıp Enstitüsü Fen Bilimleri Anabilim Dalı Yüksek Lisans öğrencisi, Hamdiye İrem SEYALIOĞLU tarafından hazırlanan “Semen Tespitinde Farklı Yöntemlerin Karşılaştırılması” konulu tez çalışması ile ilgilidir.

Bu araştırmada, gönüllü katılımcılardan örnekler alınıp, laboratuvar ortamında farklı semen/sperm tespit yöntemleri uygulanarak, yöntemlerin etkinliği ve birbirlerine göre üstünlüğü karşılaştırılacaktır.

Çalışmanın amacı, cinsel saldırı olgularında önemli bir delil olan semenin tespitinde, en hızlı, kolay uygulanabilir ve ucuz yöntemin tespitidir.

Katılımcılardan, kendilerine verilmiş olan steril kaplara örneklerini vermeleri istenecektir. Semen örnekleri mastürbasyon yolu ile alınacaktır. Örnek kabı, katılımcıya verilecek ve katılımcı istediği zaman ve ortamda örneği aldıktan sonra, kabı çalışmacıya teslim edecektir. Deneysel çalışmanın güncel hayata uyarlanması dikkate alındığında, katılımcıdan istenen ilk örneği 3 günlük cinsel perhiz sonrasında, ikinci örneği ise bundan bir gün sonra vermesi istenecektir.

Çalışmanın herhangi bir riski yoktur.

Cinsel saldırı olgularında semenin saptanması, hem saldırının gerçekleştiğini göstermek, hem de saldırganın kimliğini belirlemek açısından son derece önemlidir. Ancak vagina, rektum, ağız gibi bölgelerde salgı ve diğer etkiler ile vücut yüzeylerinde ise ter ve diğer salgılar ile veya yıkanma nedeni ile semenin hızla dilüe olması, tespit edilebilme şansını gittikçe azaltmaktadır. Bu çalışmadan elde edilecek sonuçlar sayesinde, semenin çok dilüe olması halinde bile hangi yöntemler ile bulunabileceği, duruma göre hangi yöntemlerin kullanılması gerektiği ve yöntemlerin birbirine göre üstünlüğü konusunda önemli bilgiler elde edilmiş olacaktır.

Çalışmaya katılacak gönüllü sayısı, farklı yaş gruplarından olmak üzere 20 kişidir.

Araştırmanın katılımcıya herhangi bir etkisi yoktur. Gönüllü, araştırmaya katılmayı red etme hakkına sahiptir. Gönüllü, istediği anda araştırmacıya haber vererek araştırmadan çekilmek isteyebilir ve araştırmacı, katılımcının örneklerini derhal imha edecektir. Ayrıca, araştırmacı tarafından da gerek görüldüğünde katılımcının araştırma dışı bırakılacağı bildirilebilir.

Gönüllü katılımcı, araştırma için yapılacak harcamalarla ilgili herhangi bir parasal sorumluluk altına girmeyecektir. Ayrıca kendisine bir ödeme yapılmayacaktır.

Gönüllü katılımcıdan alınacak numuneler (sperm örnekleri) yalnızca adı geçen çalışmada, araştırmacı tarafından ve adı geçen yöntemler için kullanılacaktır. Bu çalışmada kimliklendirme yapılmayacaktır.

Gönüllü katılımcının kimlik bilgileri son derece gizli tutulacaktır ve hiçbir surette kimse ile paylaşılmayacaktır. Bilgilerin kullanımında şifre kullanılacaktır. Katılımcının çalışmadan herhangi bir neden ile ayrılması durumunda; tüm kayıtları silinecektir.

Moleküler biyolog Sayın İrem Seyahoğlu tarafından İ.Ü. Adli Tıp Enstitüsü Fen Bilimleri Anabilim Dalı'nda yapacak olduğu "Semen Tespitinde Farklı Yöntemlerin Karşılaştırılması" konulu yüksek lisans tezi için yapılacağı belirtilerek bu araştırma ile ilgili yukarıdaki bilgiler bana aktarıldı. Bu bilgilerden sonra böyle bir araştırmaya "katılımcı" (denek) olarak davet edildim.

Eğer bu araştırmaya katılırsam araştırmacı ile aramda kalması gereken bana ait bilgilerin gizliliğine bu araştırma sırasında da büyük özen ve saygı ile yaklaşılabacağına inanıyorum. Araştırma sonuçlarının eğitim ve bilimsel amaçlarla kullanımı sırasında kişisel bilgilerimin ihtimamla korunacağı konusunda bana yeterli güven verildi.

Projenin yürütülmesi sırasında herhangi bir sebep göstermeden araştırmadan çekilebilirim. (Ancak araştırmacıları zor durumda bırakmamak için araştırmadan

çekileceğimi önceden bildirmemin uygun olacağına bilincindeyim)

Araştırma için yapılacak harcamalarla ilgili herhangi bir parasal sorumluluk altına girmiyorum. Bana da bir ödeme yapılmayacaktır.

İster doğrudan, ister dolaylı olsun araştırma uygulamasından kaynaklanan nedenlerle meydana gelebilecek herhangi bir sağlık sorunumun ortaya çıkması halinde, her türlü tıbbi müdahalenin sağlanacağı konusunda gerekli güvence verildi. (Bu tıbbi müdahalelerle ilgili olarak da parasal bir yük altına girmeyeceğim).

Bu araştırmaya katılmak zorunda değilim ve katılmayabilirim. Araştırmaya katılmam konusunda zorlayıcı bir davranışla karşılaşmış değilim. Eğer katılmayı reddedersem, bu durumun araştırmacı ile olan ilişkiye herhangi bir zarar getirmeyeceğini de biliyorum.

Bana yapılan tüm açıklamaları ayrıntılarıyla anlamış bulunmaktayım. Kendi başıma belli bir düşünme süresi sonunda adı geçen bu araştırma projesinde “katılımcı” (denek) olarak yer alma kararını aldım. Bu konuda yapılan daveti büyük bir memnuniyet ve gönüllülük içerisinde kabul ediyorum. İmzalı bu form kâğıdının bir kopyası bana verilecektir.

Yukarıda gönüllüye araştırmadan önce verilmesi gereken bilgileri gösteren metni okudum. Bunlar hakkında

bana yazılı ve sözlü açıklamalar yapıldı. Bu koşullarla söz konusu klinik araştırmaya kendi rızamla hiçbir baskı ve zorlama olmaksızın katılmayı kabul ediyorum.

Gönüllünün Adı-soyadı, İmzası

Yaşı:

Tarih:

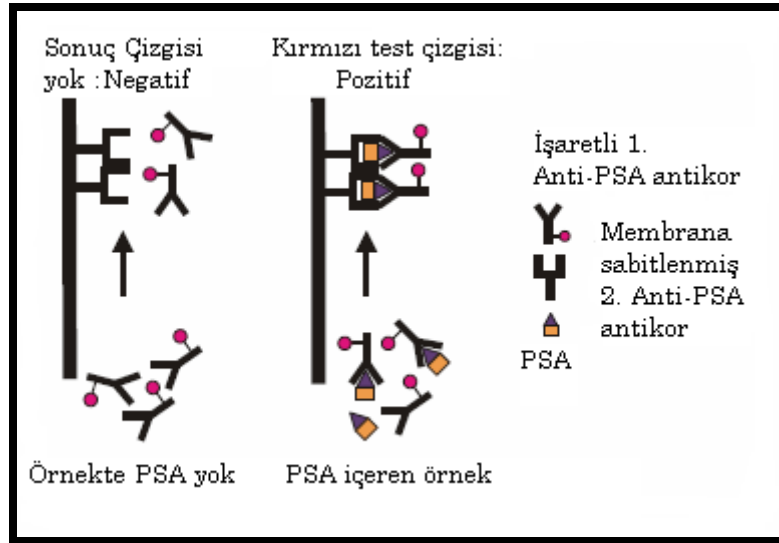
Araştırmacının Adı-soyadı, İmzası

Hamdiye İrem Seyahiođlu

## EK-B

### Vücut sıvılarında PSA

PSA Semiquant test, sandviç immunotesttir. PSA, eğer örnek materyalde var ise, PSA ile kompleks oluşturan iki monoklonal antikor tarafından tayin edilir (Şekil 25). Bu kompleks, membran üzerinde kırmızı sonuç çizgisi (T) olarak görülür.



Şekil 25: Sandviç kompleksin meydana gelme şeklinin gösterimi

Testin garanti ettiği tespit limiti 2 ng/ml PSA'dır. Yine de genellikle test daha duyarlıdır. PSA konsantrasyonu 0,5 ng/ml olduğunda çok zayıf sonuç çizgisi membran üzerinde belirir. İnternal standart çizgisi membranda ortada yer alır. Eğer test çizgisi internal standart renk şiddeti ile denk

geldiyse örnek materyaldeki PSA konsantrasyonu 4 ng/ml civarında demektir. Daha şiddetli test çizgileri daha yüksek PSA konsantrasyonunu, daha zayıf test çizgileri ise daha düşük PSA konsantrasyonunu gösterir. “C” ile belirtilen çizgi ise testin fonksiyonunun kontrolü ve performansı için bir göstergedir. Aynı internal standart gibi kontrol çizgisi de her zaman görülmelidir çünkü örnekteki PSA’ dan bağımsız oluşur.

### **Seratec PSA Semiquant Test’in öz tanımı**

Kullanım alanı : PSA ile seminal sıvı tayini  
 Endikasyonu : Cinsel saldırı vakaları  
 Prensipte : Kromotografik sandviç immunoassay  
 Aralık değeri : En düşük tayin limiti:~0,5 ng/ml (çok zayıf test sonuç çizgisi)

En yüksek tayin limiti:~100 µg/ml  
 (yüksek doz etkisi yok) 500 µg/ml’de yüksek doz etkisi net bir şekilde görülebilir

Zaman : Örneğin eklenmesinden 10 dakika sonra test sonucu gözlemlenebilir

Performans karakteristikleri: Tanı duyarlılığı : %100

Tanı özgüllüğü : %100

### **Test prosedürü için genel öneriler:**

Test prosedürü, 200 µl sıvının örnek kuyusuna eklenmesi ile başlar. Oda ısısında 10 dakikalık inkübasyondan sonra kırmızı çizgi görülmeye başlanır.

Genel olarak örnek materyal swaplardan veya kurumuş lekelerden gelir. Seminal sıvının beklenen miktarından ötürü, örneğin alındığı yer, örneğin yaşı vb. gibi durumlardan dolayı çeşitlilik göstereceğinden genel bir örnek hazırlama prosedürü önerilememektedir.

### **pH**

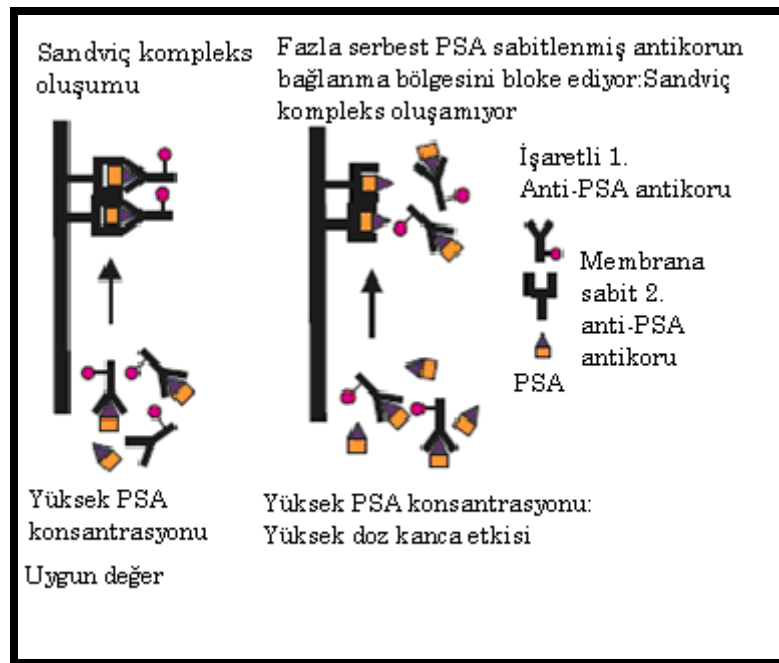
Organik asilerin (sitrik asit, asetik asit, oksalik asit) neden olduğu düşük pH düzeyleri yanlış pozitif sonuca götürebilir. Sıklıkla test çizgisi nokta olur ve membranın eninde bir çizgi oluşturmaz. İlginç olan, bunun sadece organik asitlerin varlığında oluşudur. Eğer nötral pH tamponları (HEPES, Tris, Fosfat) kullanılırsa yanlış pozitif sonuçlar gözlenmez. pH 5- 10 arasında hiçbir durumda yanlış pozitif sonuç alınmaz.

### **Seminal sıvıda PSA Semiquant test ile gözlenmiş test sonuçları**

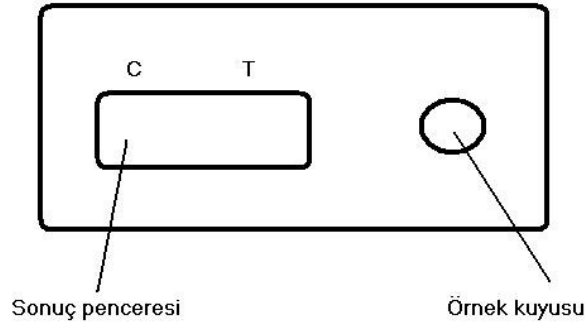
$2 \times 10^{-6}$  (50) veya  $1,3 \times 10^{-6}$  (90) sırasıyla test edilebilmiştir. Eğer seminal sıvı dilüe edilmediyse yüksek doz kanca (prozon) etkisine bağlı olarak negatif sonuç alma tehlikesi vardır. Hochmeister ve ark. (50) seminal sıvının en az 1:100 oranında dilüe edilmesini yüksek doz kanca etkisini engellemek için önermektedir. Yüksek doz kanca etkisinin oluşumu resimde gösterilmiştir(Şekil 26) (90).

### Yüksek doz kanca etkisi

Örnekte geçerli miktarda PSA var ise PSA işaretli antikorlara tamamen bağlanamayacaktır. Serbest PSA test sonuç bölgesine ulaşacak PSA antikoruna bağlanacak ve bu bölgede sabitlenecektir. Antikorların bağlanma bölgeleri bloke olacağından işaretli antikorlara bağlı olan PSA daha fazla bağlanamayacaktır. Sandviç kompleks repress olur ve kırmızı test sonuç çizgisi oluşmaz.



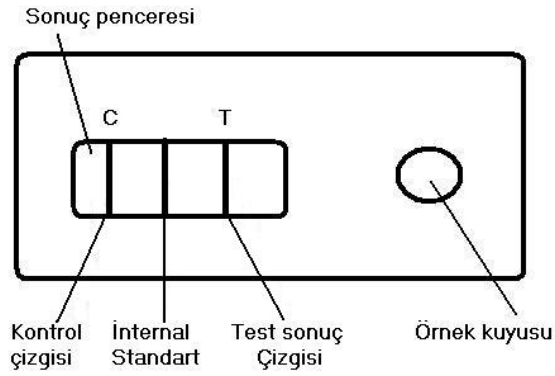
Şekil 26: Yüksek doz kanca etkisinin şematik görünümü



Test sonuç çizgisi (T): Örneğin PSA konsantrasyonunu gösterir. Sadece PSA açısından pozitif örneklerde görülebilir.

İnternal standart: Renk şiddeti yaklaşık 4ng/ml PSA konsantrasyonu ile ilişkilidir.

Kontrol çizgisi (C): Test bileşiklerinin olası prosedürel hatalarının kontrolü içindir.



### Lekelerin ekstraksiyonun:

2-30 yıllık eski lekelerde izole edilmiş ve PSA Semiquant test ile tayin edilmiştir. Hepsi pozitif sonuç

vermiştir (30,50) 4 yıllık eski bir lekeyi test etmiş ve pozitif bulmuştur.

### **PSA Semiquant test özgüllüğü**

Kedi, köpek, domuz, boğa ve at seminal sıvılarının  $10^{-6}$  seri dilüsyonlarında negatif sonuç alınmıştır (30,50). Sato ve arkadaşları 2002'de bunu kedi köpek, domuz ve boğada onaylamıştır.

## **VAGİNAL SIVI**

### **Literatüre göre vaginal sıvıda PSA**

#### **konsantrasyonu**

Vaginal sıvıda çok düşük konsantrasyonlarda PSA tayin edilebilir. Macaluso ve arkadaşlarına göre partnerinin semeni ile insemine olan kadının, vaginal sıvısındaki PSA miktarı zamanla azalır (91). Cinsel saldırıdan 14-47 saat sonrasına kadar vaginada PSA tayin edilebileceğini belirtmiştir (90,91) PSA, ACP'den daha stabildir. Sperm hücreleri, günler sonra da tayin edilebilir. Postkoital PSA'nın 10,5-24 saatte kadar tespit edilebildiği bildirilmiştir (92). Graves ve arkadaşlarının (1985) tespit ettiği en kısa süre 13 saat, en uzun süre ise 47 (ort. 27 saat) saattir (59).

### **PSA Semiquant test ile sonuçlar:**

#### **Kontrol kadınlarda vaginal swaplar:**

Çoğu testte negatif sonuç alınmıştır. Denison ve ark. tarafından yapılan çalışmada bir istisna vardır. Denison, 10 farklı kadın donör ile çalışırken 1 pozitif sonuç elde etmiştir. Pozitif sonucun menstrual döngü ile ilişkili olduğu tespit edilmiştir. Pozitif sonuçlar genellikle menstrual döngüden 3 gün önce veya mesntruasyon döneminde elde edilmiştir (3 gün boyunca test yapılmıştır) (88). Bu sonuçlardan sonra Kafarowski ve ark. çalışmayı genişletmişlerdir (89). 70 gönüllü kadından alınan 70 vaginal smear incelenmiştir. Örnekler menstrual döngü boyunca alınmıştır. 130 vaginal swap negatif sonuç vermiştir. İstisna bulunamamıştır. Bu swapların 23 tanesi ACP açısından pozitif sonuç vermiştir ki bu da PSA'nın ACP'den daha özgül bir test olduğunu gösterir. Sperm hücresi hiçbir örnekte gözlemlenmemiştir. Hochmeister ve ark.  $10^{-4}$  e kadar dilüe edilmiş 10 vaginal swap incelemiş ve hepsini negatif bulunmuştur (50).

#### **Olgu materyali**

Hochmeister ve ark. 50 cinsel saldırı mağdurunu incelemiştir. Bunların 42'si PSA testi ile pozitif sonuç verirken 8'i negatif sonuç vermiştir. Paralel olarak ACP test uygulanmış ve 35'inde pozitif sonuç alınırken, 15'i negatif sonuç vermiştir (50).

Kuvvetli pozitif sonuç alınan olgularda, semenin varlığı için güçlü bir delildir. Eğer test sonuç çizgisi zayıf pozitif sonuç veriyor ise bu, delil olarak kabul edilemez, vaginal sıvı PSA'sı neden olmuş olabilir.

## **TÜKÜRÜK**

Tükürükteki PSA konsantrasyonu çok düşüktür. Değer aralığı şöyledir: <0.03 ng/ml'den (90) 0.02-0.34 ng/ml (93). Manello ve ark. yarısı kontraseptif (draje başına 0,5 mg Gestoden, 0.035 mg Ethinylestradiol içeren) kullanan 40 kadın gönüllü belirlemiştir. Kontraseptif kullanan kadınların tükürüğünde daha yüksek PSA oranına (ortalama,0.099±0,016; değer aralığı,0.04-0.34) rastlanmıştır. Kontrol grubunun ortalama değeri 0.048±0,0007 (değer aralığı, 0.02-0.15) olarak bulunmuştur. İki grup arasında serum PSA konsantrasyon değerlerinde farklılık yoktur. Yapılan bir çalışmaya göre; menstrual döngü esnasında serum ve tükürük içindeki PSA konsantrasyon değişimlerini belirlemiştir. En yüksek değer 9. günde (foliküler faz) ve 14. günde (döngü ortası) sırasıyla 0.024±0.01 ve 0.029±0.013 olarak belirlenmiştir. Bu çalışmada 0.06 ng/ml'den daha büyük bir konsantrasyon ile karşılaşılmamıştır.

### **PSA stabilitesi**

Oral boşlukta PSA stabilitesi ile ilgili herhangi bir veriye ulaşılammıştır. Oral bir cinsel saldırıdan sonra

PSA'nın ne kadar süre ile tespit edilebileceğini bilmiyoruz ancak literatüre göre, dudak ve ağızda 9 saate kadar, oral swaplarda 6 saate kadar sperm bulunabilmektedir (58). Dilüsyon ve drenaj göz önüne alınırsa benzer saatler PSA için de doğru olabilir.

### **ÜRE**

Cinsel saldırı olgularında seminal sıvı varlığı için incelenen olgu materyali aynı zamanda mağdurun idrarını da içerebilir.

#### **Literatüre göre Ürede PSA konsantrasyonları:**

##### **Kadın Üresi**

Kadın üre örnekleri ayrıntılı bir biçimde Schmidt ve ark. tarafından çalışılmıştır. 217 kadının üre örneği incelenmiştir. PSA örneklerin sadece %11'inde tespit edilmiştir. Bu örnekler ortalama olarak 0.29 ngPSA/ml değer aralığı, 0.12-1.06 ng/ml arasında içermekte idi (94). Breul ve ark. kadın üresinde daha yüksek PSA değerleri tarif etmişlerdir. Kontrol grubu için ortalama  $1.73 \pm 1.68$ 'dir (95). Diğer bir grup hasta testosteron almayı kabul etmiştir ve ürelerinde  $12.03 \pm 10.47$  ng/ml PSA saptanmıştır. Her iki grubun da serum PSA oranları aynı bulunmuştur (sırasıyla  $0.12 \pm 0.02$  ve  $0.16 \pm 0.07$  ng/ml). Bir başka araştırmacı grubun çalışmasında PSA konsantrasyonu, sağlıklı kadınlar ile Polycystic Over Syndrom (PCOS) hastası olan kadınlar arasında karşılaştırma yapmıştır. Kontrol grubu (n=41) çok

düşük değerler sergilemişlerdir (ort.  $0.0043 \pm 0.0018$  ng/ml, değer aralığı 0-0.046). PCOS grubunun (n=37) PSA seviyeleri oldukça yüksek bulunmuştur ( $0.820 \pm 0.344$  ng/ml değer aralığı <1-10.289 ng/ml). Ürede bulunan PSA muhtemelen peri üretral bezlerden salgılanmaktadır. Ürogenital sistemin diğer dokuları da kadın üresinin PSA seviyesini etkilemektedir.

### **Erkek Üresi**

Sato ve ark. PSA Semiquant test ile erkek üresindeki maksimum PSA konsantrasyonunu 800 ng/ml olarak tahmin etmiştir. 12 yaş ve üstü erkek çocuklarda üre pozitif sonuç vermiştir (30). Bu gözlem, Antoniou ve arkadaşlarının 12 yaşından sonra serum PSA seviyeleri değerlendirebilir (96) bildirisi ile denktir. Bu yaşta prostat gelişmeye başlar. Iwakiri ve ark. prostat adenokarsinoma hastası olan 18 kişinin üre örneklerini değerlendirmiştir. Bazı hastalar çok yüksek PSA değerleri göstermiştir (ort.  $915.1$  ng/ml, değer aralığı 21-2.853 ng/ml) (97)

### **PSA Semiquant assay sonuçları**

Hochmeister ve ark. 10 gönüllü kadın üre örneğini PSA Semiquant test ile değerlendirmiştir. Hepsinde 1:1000 oranındaki dilüsyona kadar negatif sonuç almıştır. Erkek üre örnekleri beklendiği gibi bazısı pozitif bazısı negatif sonuç vermiştir (50). Sato ve ark. dilüe edilmemiş erkek üre örneklerinde sabit olarak pozitif sonuç vermiştir (n=17,

yaş>21). Erkek üresinde halen pozitif sonuç veren en yüksek dilüsyon 1:200 olarak saptanmıştır. 12 yaş ve üstündeki erkek çocuklarda PSA seviyeleri PSA Semiquant test ile tespit edilebilir (30). Filtre kâğıdında (500µl T-TBS ile ekstrakte edilmiş 1cm<sup>2</sup>) kurutulmuş üre lekeleri 4 hafta oda ısısında bekletildikten sonra pozitif sonuç vermiştir. Denison ve ark. kadın üre örneklerinde negatif sonuç elde etmiştir (88).

## **SERUM**

### **Literatüre göre serumda PSA konsantrasyonları**

#### **Kadın serumu**

Genellikle kadın vücudunun PSA konsantrasyonu çok düşüktür. Manello ve ark. yarısı ilaç kullanan 40 kadın belirlemiştir. Ortalama PSA değeri 0.046±0.07 ng/ml (değer aralığı 0.02-0.16). kontraseptif kullanmanın serumdaki PSA seviyesine etkisi yoktur (98). Filella ve ark. 276 kadının serumunda PSA konsantrasyonu ölçmüştür. Örneklerin %58'inin örneğinde PSA tespit edilememiştir. Sadece 3 örnek >0,1 ng/ml göstermiş ancak 0.6ng/ml altında kalmıştır (99). Aksoy ve ark. çalışmasında PSA konsantrasyonu menstrual döngüde ölçülmüştür. En yüksek değerler foliküler ve döngü ortasında elde edilmiştir (sırasıyla 0.032±0.014 ve 0.035±0.015 ng/ml). Breul ve ark. tarafından yapılan araştırmada kontrol grubunun serum konsantrasyonları 0.12±0.02 PSA/ml iken testosteron alan grubun

konsantrasyonu  $0.17 \pm 0.07$  PSA/ml'dir (95). Melagos ve ark. PSA'yı hirsutismus hastası olan kadınlarda androjen yükselten serum belirteci olarak tanımlamıştır. En yüksek konsantrasyon  $0.579$  ng PSA/ml olarak gösterilmiştir. Kontrol grubunun değerleri ise net bir şekilde bu değerlerden düşüktür ( $0-0.0.19$  ng PSA/ml) (100).

### **Çocuk Serumu**

Antoniou ve ark. çocukların serumunda PSA belirlemişlerdir. 144 aylığa kadar kız ve erkek çocukları sabit konsantrasyonda PSA göstermiştir (maksimum  $0,0064$  ng/ml).  $>144$  aydan büyük kız çocuklarında serum PSA seviyesi düşük kalmaya devam ederken, erkek çocuklarda serumdaki PSA artış göstermiştir ( $0.0141-0.143$  ng/ml). Yükselen PSA değerinin sebebi gelişen prostat olduğu düşünülmüştür (96).

### **Erkek Serumu**

Sağlıklı erkeklerin serumlarında PSA seviyeleri  $<4$ ng /ml olarak görülür. Birçok erkek kan örneğinde PSA içeriği PSA Semiquant assay tayin limitinin altındadır (58). Genellikle yaşlı erkeklerin gençlerden daha yüksek PSA seviyesi oldukları söylenir. Prostat karsinoma hastası olanlarda  $>200$  ng/ml'ye ulaşabilir.

### **PSA Semiquant assay sonuçları**

Hochmeister ve ark. tarafından yapılan çalışmada alınan vaginal örneklerin bir kısmı menstrual kan ile “kontamine“ olmuştur. Hepsi PSA Semiquant test ile negatif sonuç vermiştir (50). Gönüllü erkeklerin serumu ile yapılan çalışmada negatif sonuç almışlardır (30). 3 kadın serumu ile yapılan çalışmada beklenildiği gibi negatif sonuç almışlardır (101). Başka bir çalışmada kadın ve erkek kan örnekleri test edilmiş ve negatif sonuç alınmıştır (88).

**EK-C****SEMENİN BİYOKİMYASAL BELİRTEÇLERİ**

(Eşiyok, B., Yorulmaz, C., Günay, B.Y. (2001) Cinsel saldırılarda postkoital interval, Adli Tıp Dergisi 15(2):84-92)

<b>Biyokimyasal Belirteç</b>	<b>Kaynak</b>	<b>Bazı Belirleme Yöntemleri</b>	<b>Tespit Süresi</b>
<b>Kolin</b>	Seminal vesikül	Florence Test	24 saat (*) 6-24 yıl (**)
<b>Prostaglandin</b>	Seminal vesikül	Gaz kromatografi Gaz kromatografi	58 saat (*) 2 yıl (**)
<b>Asit fosfotaz</b>	Prostat	Spektrofotometrik Rocket elektroforez p-nitrofenil fosfat assay  Phosphatesmo Km test	72-96 saat (*) 48 saat (*) 38 saat (*) 20 yıl (**) 60 gün (**)
<b>Çinko</b>	Prostat	Çinko spot test Hooft's reagent	24 saat (*) 25 yıl (**)
<b>Spermin</b>	Prostat	Berberio's Test	11 yıl (**)
<b>Gama-glutamil transpeptidaz</b>	Seminal vesikül	Spektrofotometrik Enzimatik Sandviç ELISA	48-96saat (*) 1-6 ay (**) 14 yıl (**)
<b>LDH C4-X</b>	Testis	İmmunolojik Dot blot analiz Jel elektroforez Enzimatik	48 saat (*) >8 ay (**) 4 hafta (**) >6 ay (**)
<b>PSA</b>	Prostat	-ELISA  -Quchterlony -2 yönlü immunoelektroforez -Sandviç enzim İmmunoassay	27 saat (*) >6 ay (**) 7 saat (*) 8 saat (*) 24 saat (*) 30 yıl (**)

		-Rocket elektroforez	18 saat (*)
<b>SVSA</b>	Seminal vesikül	MHS-5-ELISA	47 saat (*)
<b>Lösin aminopeptidaz</b>	Seminal vesikül	Precipitin elektroforez	3 saat (*) 2ay (**)
<b>Fruktoz</b>	Seminal vesikül	Semen Fructose Assay, Fotometrik yöntem, fruktoz kit (FertiPro NV)	
<b>Semenogelin</b>	Seminal vesikül	immuno chromatographic assay	
<b>Prolaktin</b>	Hipofiz bezi	RIA	
<b>Sitrik asit</b>	Prostat	Fotometrik metod	
<b>Poliaminler</b>	Prostat	RIA	
<b>İnhibin</b>	Testis/sertoli	Solid faz sandviç ELISA kit	
<b>L-Karnitin</b>	Seminal vesikül, epididim	Enzymatic-spektrofotometrik method	

(\*) postkoital vaginal örnek , (\*\*) leke

## Ö Z G E Ç M İ Ş

### Kişisel Bilgiler

Ad – Soyadı: Hamdiye İrem SEYALIOĞLU

Doğum Yeri: İstanbul

Doğum Tarihi: 04.04.1982

İletişim adresi: Fahrettin Kerim Gökay Cad. No:247/13

34732 Göztepe – Kadıköy / İSTANBUL

Elektronik posta: [irem1446@gmail.com](mailto:irem1446@gmail.com)

### Eğitim Bilgileri

Haliç Üniversitesi : 2001-2005 Fen Edebiyat Fakültesi

Moleküler Biyoloji ve Genetik Bölümü

Özel Doğuş Lisesi: 1997-2000

### Katıldığı Seminer, Kongre ve Eğitimler

- 1. Ulusal Moleküler Tıp Kongresi 16-19 Nisan 2005, İstanbul
- Reprodüktif Tıp ve Real-time PCR Klinik Uygulaması Kursu 17 Nisan 2005, İstanbul
- Kök Hücre Kursu 18 Nisan 2005, İstanbul
- XVI. Ulusal Kanser Kongresi, Temel Onkoloji Kursu 20 Nisan 2005, Antalya
- Yeni Yasalar Çerçevesinde Hekimlerin Hukuki ve Cezai Sorumluluğu, Tıbbi Malpraktis ve Adli Raporların Düzenlenmesi Sempozyumu 2-3 Şubat 2006, İstanbul
- 2. Ulusal Adli Tıp Kongresi 30 Nisan-2 Mayıs 2006, Bolu
- 31. FEBS Kongresi, Molecules in Health and Disease 24-29 Haziran 2006, İstanbul
- 13. Adli Tıp Günleri, 08-12 Kasım 2006 Antalya