


← Adınızı soyadınızı giriniz

Tez kabul edildikten sonra yapılan **sabit ciltte sırt yazısı** bu şablona göre yazılacak. Yazılar tek satır olacak


Cilt sırtı yazıların yönü yukarıdan aşağıya

(sol yandaki gibi) olacak .



Tez, Yüksek Lisans'sa, **YÜKSEK LİSANS TEZİ**;

Doktora ise **DOKTORA TEZİ** ifadesi kalacak



← Tez Sınavının yapılacağı yılı yazınız

**T.C.
İSTANBUL ÜNİVERSİTESİ
SAĞLIK BİLİMLERİ ENSTİTÜSÜ**

(DOKTORA TEZİ)

**GÖMÜK 3. MOLAR CERRAHİSİ SONRASI
TROMBOSİTTEN ZENGİN FİBRİN (TZF)
KULLANIMININ KEMİK VE YUMUŞAK DOKU
İYİLEŞMESİNE ETKİLERİNİN KLİNİK VE
RADYOGRAFİK DEĞERLENDİRİLMESİ**

JEYHUN MAMMADOV

**DANIŞMAN
PROF.DR.BUKET AYBAR**

**AĞIZ DİŞ VE ÇENE CERRAHİSİ ANABİLİM DALI
AĞIZ DİŞ ÇENE HASTALIKLARI VE CERRAHİSİ
PROGRAMI**

İSTANBUL-2018


TEZ ONAYI

DOKTORA TEZİ ONAYI

İstanbul Üniversitesi Sağlık Bilimleri Enstitüsü Diş Hekimliği Fakültesi, Ağız Diş ve Çene Cerrahisi Anabilim Dalı, Ağız Diş Çene Hastalıkları ve Cerrahisi Doktora Programında Doktora öğrencisi JEYHUN MAMMADOV tarafından Prof. Dr. Buket AYBAR'ın danışmanlığında hazırlanan "Gömük 3. Molar Cerrahisi Sonrası Trombositten Zengin Fibrin (TZF) Kullanımının Kemik ve Yumuşak Doku İyileşmesine Etkilerinin Klinik ve Radyografik Değerlendirilmesi" başlıklı tez aşağıdaki jüri üyeleri tarafından 24/07/2018 tarihinde yapılan Tez Savunma Sınavında başarılı bulunmuş ve Doktora Tezi olarak kabul edilmiştir.

Jüri Danışman

Prof. Dr. Buket AYBAR
I. Ü. Diş Hekimliği Fakültesi
Ağız Diş ve Çene Cerrahisi Anabilim Dalı




Jüri

Prof. Dr. Hülya KOÇAK BERBEROĞLU
I. Ü. Diş Hekimliği Fakültesi
Ağız Diş ve Çene Cerrahisi Anabilim Dalı



Jüri

Prof. Dr. Barış Çağrı DELİLBAŞI
Medipol Ü. Diş Hekimliği Fakültesi
Ağız Diş ve Çene Cerrahisi Anabilim Dalı

Jüri

Prof. Dr. Yusuf EMES
I. Ü. Diş Hekimliği Fakültesi
Ağız Diş ve Çene Cerrahisi Anabilim Dalı



Jüri

Doç. Dr. Hasan GARİP
Marmara Ü. Diş Hekimliği Fakültesi
Ağız Diş ve Çene Cerrahisi Anabilim Dalı



BEYAN

Bu tez çalışmasının kendi çalışmam olduğunu, tezin planlanmasından yazımına kadar bütün safhalarda etik dışı davranışımın olmadığını, bu tezdeki bütün bilgileri akademik ve etik kurallar içinde elde ettiğimi, bu tez çalışmasıyla elde edilmeyen bütün bilgi ve yorumlara kaynak gösterdiğimi ve bu kaynakları da kaynaklar listesine aldığımı, yine bu tezin çalışılması ve yazımı sırasında patent ve telif haklarını ihlal edici bir davranışımın olmadığı beyan ederim.

Jeyhun Mammadov



İTHAF

Aileme ithaf ediyorum...

TEŞEKKÜR

Doktoram süresince tüm donanımı ve bilgi birikimiyle her zaman yanımda olan, yardımını esirgemeyen, tezimin oluşturulmasında ve hazırlanmasında büyük desteğini gördüğüm ve hayatım boyunca bağımın asla kopmayacağı sevgili hocam ve tez danışmanım Prof. Dr. Buket Aybar'a,

Mesleki eğitimim ve tezimdeki katkılarından dolayı Sayın Prof.Dr. Yusuf Emes'e,

Doktora eğitimimin özellikle ilk yıllarında büyük desteği ve yardımlarından dolayı Dr. Banu Öztürk Korkmaz'a ve Dr.Nesimi Sofuoğlu'na,

Doktoram süresince yanımda olan ve desteğini esirgemeyen arkadaşlarım Dr. Mustafa AYHAN'a, Dr. Çiğdem MERCAN'a, Dr. Diren Demirci'ye, tez çalışmamdaki katkılarından dolayı arkadaşım İsmail Kara'ya ve tüm çalışma arkadaşlarım'a,

Çalışmalarım sırasında gösterdikleri güler yüzleri nedeniyle tüm Ağız, Diş ve Çene Cerrahisi Ana Bilim Dalı çalışanlarına,

Hayatımın her döneminde desteklerini ve sonsuz sevgilerini hissettiğim ailem'e ve özellikle tezimin yazılma aşamasında hep yanımda olan ve desteğini hiç esirgemeyen Fatma ARIK'a teşekkür ederim.

Jeyhun Mammadov

2018

İÇİNDEKİLER

TEZ ONAYI	İ
BEYAN.....	İİİ
İTHAF.....	İV
TEŞEKKÜR.....	V
İÇİNDEKİLER	VI
TABLolar LİSTESİ.....	X
ŞEKİLLER LİSTESİ	Xİ
SEMBOLLER / KISALTMALAR LİSTESİ	Xİİİ
ÖZET	XİV
ABSTRACT.....	XV
1. GİRİŞ VE AMAÇ.....	1
2. GENEL BİLGİLER	3
2.1. Üçüncü Molar Dişler.....	3
2.1.1. Dişlerin Gömülü Kalma Etyolojileri.....	3
2.1.2. Gömülü Alt Üçüncü Molar Dişlerin Sınıflandırılması	4
2.1.3. Gömülü Üçüncü Molar Dişlerin Neden Olduğu Patolojik Durumlar	8
2.1.3.1. Perikoronit.....	8
2.1.3.2. Diş Çürükleri.....	9
2.1.3.3. Dişlerle İlişkili Kist ve Tümörler	9
2.1.3.4. Periodontitis	9
2.1.3.5. Kök Rezorpsiyonu.....	10
2.1.3.6. Mandibula Fraktürleri	10
2.1.3.7. Alt Kesici Dişlerde Çapraşıklık Oluşması	11
2.1.4. Gömülü Üçüncü Molar Dişlerin Tedavi Yaklaşımları.....	11
2.1.4.1. Gömülü Alt Üçüncü Molar Dişlerin Çekim Endikasyonları.....	11
2.1.4.2. Gömülü 3. Molar Dişlerin Çekim Kontrendikasyonları	12
2.1.4.3. Üçüncü Molar Dişlerin Profilaktik Çekimi.....	13
2.1.4.4. Üçüncü molar dişlerin cerrahi çekiminde risk değerlendirilmesi	14
2.1.5. Gömülü 3. Molar Çekimi Sonrasında Görülen Komplikasyonlar	17
2.1.5.1. Alveolit (Alveolar Osteitis) (AO)	17
2.1.5.2. Enfeksiyon.....	18

2.1.5.3. Sınır Hasarı.....	19
2.1.5.4. Kanama	20
2.1.5.5. Komşu Dişlere Zarar Verilmesi	21
2.1.5.6. Ağrı ve Şişkinlik	22
2.1.5.7. Trismus.....	22
2.1.5.8. Temporomandibular Eklem (TME) Hasarı.....	23
2.1.5.9. Mandibula Fraktürleri	23
2.1.5.10. Alt 3. Molar Dişlerin Boşluklara Kaçması.....	24
2.1.6. Alt Üçüncü Molar Dişlerin Postoperatif Şikayetlerinin Azaltılmasına Yönelik Yaklaşımlar	24
2.1.6.1. Kapatma Teknikleri.....	24
2.1.6.2. Flap Dizaynı	25
2.1.6.3. Antibakteriyel Ağız Gargaralarının Kullanılması	26
2.1.6.4. Diren kullanılması.....	26
2.1.6.5. Sigara.....	27
2.1.6.6. Analjezikler	27
2.1.6.7. Kortikosteroidler	28
2.1.6.8. Soğuk Uygulanması	29
2.1.6.9. Lazer Kullanılması	29
2.1.6.10. Trombositten Zengin Plazma (TZP), Trombositten Zengin Fibrin (TZF) Ve Diğer Trombosit Konsantrlerinin Çekim Soketlerine Uygulanması.....	30
2.2. Trombositten Zengin Fibrin (TZF)	30
2.2.1. TZF'nin Tarihsel Gelişimi	30
2.2.2. Trombosit Yapısı.....	31
2.2.2.1. Trombosit Sitokinleri	31
2.2.2.2. Trombosit Kaynaklı Büyüme Faktörleri (PDGFs).....	32
2.2.3. TZF'nin Yara İyileşmesine Etkisi.....	33
2.2.4. Fibrin ve Yara Kapanması	34
2.2.5. Angiogenezis ve Kök Hücrelerin Migrasyonu.....	34
2.2.6. Fibrin Ve Mezenkimal Kök Hücreleri	34
2.2.7. Fibrin Ve Kemik Dokusu	35
2.2.8. Trombosit Konsantrlerinin (Türevlerinin) Sınıflandırılması.....	35
2.2.9. TZF'nin Hazırlanması.....	36

2.2.10. TZF'nin avantajları	39
2.2.11. TZF'nin dezavantajları.....	39
2.2.12. TZF'nin Diş Hekimliğinde Kullanımı	39
2.2.12.1. Rejenerativ Endodontik Tedavide Kullanılması	40
2.2.12.2. Sinüs Lift İşlemlerinde TZF – nin Tek Başına veya Greft Materyelleriyle Beraber Kullanılması	40
2.2.12.3. Erken Veya Geç Dönem İmplant Uygulamaları İçin Alveolar Soket Koruma (Soket Ogmentasyonu).....	41
2.2.12.4. Dehissens ve Fenestrasyonların Kapatılması.....	41
2.2.12.5. Peri – implant Kemik Defektlerinin Tedavisi	42
2.2.12.6. Periodontal Cerrahi-Kemik İçi ve Periodontal Furkasyon Defektleri.....	42
2.2.12.7. Diş Eti Çekilmelerinde	42
2.2.12.8. Palatinal Bandaj	43
2.2.12.9. Oral Cerrahide Çekim Soketinin Ogmentasyonu Ve İyileşmesinde Kullanımı.....	43
2.2.12.10. Sistemik Sağlık Sorunu Olanlarda Çekim Sonrası Komplikasyonları Azaltmak İçin	43
2.2.12.11. 3.Molar Cerrahisinde Oluşan Periodontal Komplikasyonların Önlenmesi	43
2.2.12.12. Oro-Antral Fistül Kapatılması.....	44
2.2.12.13. Apikal Rezeksiyon Cerrahisinde.....	44
2.2.12.14. Diğer Cerrahi İşlemlerde.....	44
3. GEREÇ VE YÖNTEM.....	45
3.1. Hasta Seçimi	45
3.2. Çalışma Grupları ve Dizaynı	46
3.3. Preoperatif Klinik Muayene ve Değerlendirme	47
3.4. Radyografik Değerlendirme.....	49
3.5. Operasyon Sırasında Yapılan Değerlendirmeler	50
3.6. Cerrahi işlem ve TZF uygulanması.....	50
3.7. Postoperatif Değerlendirmeler	54
3.8. İstatistiksel Analiz.....	59
4. BULGULAR.....	60
5. TARTIŞMA.....	68

6. SONUÇ	87
KAYNAKLAR	88
FORMLAR	115
ETİK KURUL KARARI	127
İNTİHAL RAPORU İLK SAYFASI.....	130
ÖZGEÇMİŞ	131

TABLULAR LİSTESİ

Tablo 2-1: Mandibular üçüncü molar dişlerin CBCT'ye göre radyolojik sınıflandırılması (Tablodaki resimler sağ üçüncü molar dişlerin bukkolingual kesitlerde mandibular kanalla ilişkisini şematik olarak göstermektedir)	6
Tablo 2-2: Gömülü alt üçüncü molar dişlerin cerrahi çekimi için Pederson tarafından önerilen zorluk endeksi... ..	15
Tablo 2-3: TZF'nin içerdiği büyüme faktörleri.....	32
Tablo 2-4: Trombosit konsantrelerinin kıyaslanması.....	39
Tablo 4-1: Maksimum ağız açıklığının değerlendirilmesi.....	61
Tablo 4-2: Ağrı değerlendirilmesi	63
Tablo 4-3: Ekstraoral ödem ölçümleri ve istatistiksel değerlendirilmesi	64
Tablo 4-4: Kemik dansitesi ölçümleri.....	66

ŞEKİLLER LİSTESİ

Şekil 2-1: Alt gömülü 3.molar dişlerin Pell ve Gregory sınıflandırması (Klas I, Klas II ve Klas III gömülü dişler)	5
Şekil 2-2: Alt gömülü 3.molar dişlerin Pell ve Gregory sınıflandırmasına göre pozisyon A,B ve C gömüklük pozisyonu	6
Şekil 2-3: Winter çizgileri.....	16
Şekil 3-1: Tragusla ağız komissurası arasındaki mesafenin kağıt cetvelle ölçülmesi....	47
Şekil 3-2: Kağıt cetvelle komissura ile yumuşak pogonion arasındaki mesafenin ölçülmesi.....	48
Şekil 3-3: Gözün dış kantusuyla gonion arası mesafenin ölçülmesi	48
Şekil 3-4: İnterinsizal maksimum ağız açıklığının ölçülmesi.....	49
Şekil 3-5: Çalışmaya Dahil Edilen Hastalardan Birinin Panaromik Grafisi	50
Şekil 3-6: Çalışmamızda kullanılan santrifüj makinesi.....	51
Şekil 3-7: Santrifüje edilmiş kan.....	52
Şekil 3-8: TZF fraksiyonunun alt eritrosit tabakasıyla birlikte cam tüpten çıkarılması..	52
Şekil 3-9: TZF'nin eritrosit tabakasından ayrılması.....	53
Şekil 3-10: TZF'nin çekim soketine doldurulması.....	53
Şekil 3-11: Çekim soketinin TZF uygulandıktan sonra suture edilmesi.....	54
Şekil 3-12: Paralellik sağlayan sensör tutucunun röntgen tüpüne bağlanması.....	55
Şekil 3-13: RVG sensörünün sensör tutucuya adapte edilmesi.....	56
Şekil 3-14: Paralel kon yöntemiyle periapikal röntgen alınması.....	56
Şekil 3-15: 1.Ayda alınan periapikal grafi.....	57
Şekil 3-16: 3.ayda alınan periapikal grafi.....	57
Şekil 3-17: Çekim soketinin kurono-apikal yönde işaretlenmesi.....	58

Şekil 3-18: İşaretlenmiş alanların çekim sketinin şekline göre modifiye edilmesi.....	58
Şekil 3-19: İşaretlenmiş alanlarda kemik dansitesinin ölçülmesi.....	59
Şekil 4-1: Maksimum ağız açıklığının tedavi öncesi, 2. ve 7.gündeki karşılaştırmalı değerleri.....	61
Şekil 4-2: Maksimum ağız açıklığının tedavi öncesi, 2.ve 7.gündeki değerlerinin zamana bağlı grafiği.....	62
Şekil 4-3. Ağrı değerlendirilmesi.....	63
Şekil 4-4: Ekstraoral ödem miktarının tedavi öncesi, 2.gün ve 7.gündeki karşılaştırmalı değerlendirilmesi.....	65
Şekil 4-5: Tedavi öncesi, 2.gün ve 7.gündeki ekstraoral ödem miktarının zamana göre grafiği.....	65
Şekil 4-6: Kemik dansitesinin değerlendirilmesi.....	67

SEMBOLLER / KISALTMALAR LİSTESİ

- AO** :Alveolar Osteitis
- BMP** :Bone Morphogenetic Proteins (Kemik morfogenetik proteinleri)
- CBCT** :Cone Beam Computed Tomography (Konik ışınli bilgisayarlı tomografi)
- FGFb** :Fibroblast Growth Factor (Fibroblast büyüme faktörü)
- IAS** :İnferior Alveolar Sinir
- IGF** :İnsulin-Like Growth Factor (Insulin benzeri büyüme faktörü)
- IL** :İnterleukin (İnterlökin)
- NSAİ** :Non –Steroid Antienflamatuvar İlaçlar
- PDGF** :Platelet Derived Growth Factor (Trombosit kaynaklı büyüme faktörü)
- QOL** :Quality Of Life (Yaşam Kalitesi)
- TME** :Temporomandibular Eklem
- TGF** :Transforming Growth Factor (Dönüştürücü Büyüme Faktörü)
- TZF** :Trombositten Zengin Fibrin
- TZP** :Trombositten Zengin Plazma
- TNF** :Tumor Necrosis Factor
- VAS** :Visual Analog Scale (Görsel Analog Skalası)
- VEGF** :Vascular Endothelial Growth Factor

ÖZET

Mammadov J. Gömük 3.Molar Cerrahisi Sonrası Trombositten Zengin Fibrin (TZF) Kullanımının Kemik Ve Yumuşak Doku İyileşmesine Etkilerinin Klinik Ve Radyografik Değerlendirilmesi. İstanbul Üniversitesi Sağlık Bilimleri Enstitüsü, Ağız, Diş ve Çene Cerrahisi ABD. Doktora Tezi. İstanbul. 2018.

Giriş ve amaç: Gömülü üçüncü molar dişlerin cerrahi çekimi sonrasında oluşan ağrı, trismus ve ödem gibi rahatsızlıklar ve çekim soketindeki kemikleşmenin gecikmesi hastaların yaşam kalitesini düşürmektedir. Çalışmamızın amacı, trombositten zengin fibrinin alt üçüncü molar dişlerin cerrahi çekimleri sonrasında görülen ağrı, trismus ve ödem gibi komplikasyonlara ve çekim soketindeki kemik regenerasyonuna olan etkilerinin araştırılmasıdır.

Gereç ve yöntem: Bu randomize, split-mouth çalışmaya bilateral simetrik alt gömülü dişleri olan 25 hasta dahil edilmiştir. Cerrahi çekimler aynı oral cerrah tarafından en az 15 günlük arayla iki farklı seansta yapılmıştır. Her hastada çekim soketlerinden yalnız birine randomize şekilde trombositten zengin fibrin uygulanmış, diğer tarafa ise trombositten zengin fibrin uygulanmamıştır. Postoperatif 2. ve 7. günlerdeki kontrollerde ağrı, ödem ve trismus parametreleri kaydedilmiştir. Çekim soketlerindeki kemik dansitesi de 1.ve 3. aylarda elde edilen periapikal grafiler üzerinde Adobe Photoshop CS3 programının histogram griskalası kullanılarak radyografik olarak değerlendirilmiştir.

Bulgular: Trombositten zengin fibrin uygulanan grupta, ağrı, ödem ve trimus değerleri ve kemik dansitesi skorları açısından kontrol grubuna göre istatistiksel olarak anlamlı farklar oluşmadığı görülmüştür.

Sonuç: Çalışmanın sonuçlarına göre alt üçüncü molar cerrahisi sonrasında görülen ağrı, ödem ve trismus gibi komplikasyonların azaltılmasında ve kemik regenerasyonun hızlandırılmasında trombositten zengin fibrinin ciddi düzeyde pozitif etkisinin olmadığı görülmüştür.

Anahtar kelimeler: Trombositten zengin fibrin, ağrı, ödem, trismus, gömülü diş

ABSTRACT

Mammadov J. Clinical and Radiographic Evaluation of the Effects of Platelet Rich Fibrin (PRF) on the Bone and Soft Tissue Healing After Impacted Third Molar Surgery. İstanbul University, Institute of Health Science, Department of Oral and Maxillofacial Surgery. Ph.D. Thesis, İstanbul. 2018

Introduction and purpose: Postoperative complications such as pain, trismus, oedema and delayed bone healing after third molar surgery reduce the quality of life of the patients. The aim of the study was to evaluate the effects of autologous platelet-rich fibrin on bone regeneration and complications such as edema, pain and maximum mouth opening (trismus) following impacted mandibular third molar extraction.

Materials and Methods: 25 patients with bilateral symmetric impacted mandibular third molars were enrolled in this split-mouth randomized study to receive surgery. Patient underwent two separate surgical procedures, with a minimum interval of 15 days between them, always performed by the same surgeon. The platelet rich fibrin was randomly placed in one of the extraction sockets, whereas the other socket was left without treatment. Pain, edema and trismus parameters were recorded at postoperative 2nd and 7th days. The bone density of both extraction sockets were evaluated on periapical radiography using gray level histogram of Adobe Photoshop CS3 programme and compared on postoperative first and third month.

Result: Statistical analyses revealed that there were no significant differences between the control and PRF groups regarding postoperative pain, swelling, and trismus, also bone density values.

Conclusion: This study showed that platelet-rich fibrin use had no significant effect on the postoperative pain, swelling, trismus and bone healing after impacted third molar surgery.

Key words: Platelet-rich fibrin, pain, swelling, edema impacted third molar

1. GİRİŞ VE AMAÇ

Oral ve maksillofasiyel cerrahide en yaygın yapılan işlemlerden biri olan gömülü 3.molar dişlerin cerrahi çekimi çoğu zaman komplikasyonsuz yapılabilmektedir. Ama bu işlemler sırasında kanama, geçici ağrı ve şişkinlik, enfeksiyon, alveolit (alveolar osteitis), dentoalveolar fraktür, inferior alveolar veya lingual sinir parestezisi, temporomandibular eklem hasarı ve mandibular fraktür gibi komplikasyonlar görülebilmektedir. Bu komplikasyonların oranı hastanın yaşı ve sağlık durumu, cinsiyeti, dişin gömüklük derecesi, cerrahın tecrübesi, sigara ve oral kontraseptif ilaçlar kullanılması, hastanın ağız hijyeni ve cerrahi teknik gibi faktörlere bağlı olarak %2.6-30.9 arasında değişmektedir. Bu komplikasyonların sıklığı ve ciddiyeti daha çok direkt olarak hastanın yaşı ve dişin gömüklük derinliğiyle ilişkili bulunmaktadır (19).

Alt gömülü 3.molar cerrahisi sonrası ağrı, trismus ve ödem gibi genel komplikasyonların cerrahi işlem sonrasında oluşan inflamatuvar yanıtta kaynaklandığı düşünülmektedir. Alt 3.molar cerrahisi sonrası oluşan ağrı, trismus ve ödem gibi komplikasyonların, asemptomatik hastalarla kıyaslandığında hastaların yaşam kalitesine 3 kat daha fazla yan etkilerinin olduğu bildirilmiştir. Bu yüzden çok sayıda klinisyen tarafından 3.molar cerrahisinde görülen bu komplikasyonların kontrolünün önemine dikkat edilmektedir (22,152,168).

Bu şikayetleri azaltmak için literatürlerde birtakım farklı yöntemler önerilmiştir. Bunlar: ilaç kullanılması (NSAİİ ve kortikosteroidler vb.), lazer uygulanması, enzim preparasyonları, buz uygulamaları, cerrahi direnler kullanılması vb. gibi tedavi modelleridir (148,211,229).

Trombositlerin regeneratif özellikleri 70'li yıllarda ortaya konulmuştur. Trombositlerin kollagen sentezinin artması, hücre mitozu, kan damarlarının gelişmesi, yara bölgesine diğer hücrelerin göç etmesi, hücre farklılaşmasının uyarılmasına neden olacak büyüme faktörleri içerdiği belirlenmiştir (197). Trombositlerde olan bu büyüme faktörlerinin yoğunlaştırılmış süspansiyonları olan trombosit konsantreleri, bioaktif cerrahi katkı görevi yaparak, lokal uygulamada yara iyileşmesini uyarmaktadır (126).

İlk kez 1997 yılında Whitman ve ark. oral cerrahi işlemlerde trombosit zengin plazma (TZP) kullanılması ortaya koymuş ve daha sonra 2001 yılında Fransada

Choukroun tarafından trombosit konsantrelerinin ikinci jenerasyonu olan Trombositten Zengin Fibrin (TZF) tanımlanmıştır. TZF esas olarak trombositler, lökosit sitokinleri ve çok sayıda büyüme faktörleriyle zengin otojen fibrin matriksten oluşmaktadır (251, 46).

İyileşmenin başlangıç aşamasında trombositlerin degranülasyonu sonucu açığa çıkan sitokinler, fibrin matriks içine hücre migrasyonu ve proliferasyonunu stimule etmektedir. TZF-nin tedavi edici etkisinde esas rolü fibrin matriks oynamaktadır. Fibrinogenin aktive edilmiş şekli olan fibrin trombositlerin α granüllerinde çok sayıda büyüme faktörleriyle beraber bulunmaktadır. Aynı zamanda fibrin matriksin içinde eşkenar bağlantı oluşturan zayıf trombin konsantrasyonu söz konusudur. Bu bağlantı sayesinde iyi bir fibriler ağ oluşmakta, bu ağda sitokinlerin tutulması ve hücre migrasyonunu desteklemektedir. Bu organizasyonda esnek, elastik ve çok güçlü TZF matriksinin oluşmasıyla sonuçlanmaktadır (45).

TZF-nin bu yapısı iskele görevi görmekte, mekanik destek sağlamakta ve biyolojik bağlayıcı görevi yapmaktadır. Hücrelerin göç etmesini hızlandırması yeniden damarlanmayı ve greft kullanıldığı durumlarda sağ kalımı artırmaktadır. Fibrin ağ içinde lökositlerin olması ve sitokinlerin yavaş salınımı inflamatuvar ve iltihabi süreçlerin kendiliğinden düzenlenmesi (self regulation) ve iyileşmenin devam etmesine neden olmaktadır (44).

TZF-nin dişhekimliğinde regenerativ endodontide, sinüs lift işlemlerinde, peri-implant kemik kayıplarında, periodontal furkasyon tedavileri, dehissens ve fenestrasyon tedavisinde, üçüncü molar çekimi sonrası görülen periodontal defektlerin tedavisinde, çekim soketi ogmentasyonu gibi geniş kullanım alanları söz konusudur (100, 205, 219, 249, 254).

Randomize ve plasebo kontrollü bu çalışmamızın amacı, gömülü alt üçüncü molar çekimi sonrasında Trombositten Zengin Fibrin (TZF) kullanılmasının postoperatif dönemde görülen ağrı, trismus ve ödem üzerine olan etkilerinin klinik olarak ve çekim soketindeki kemik iyileşmesine olan etkisinin ise radyolojik olarak değerlendirilmesidir.

2. GENEL BİLGİLER

2.1. Üçüncü Molar Dişler

Üçüncü molar dişlerin sürme bozukluğu çok yaygın bir durum olduğundan, dünya genelinde 3.molar diş çekimi de en yaygın yapılan cerrahi işlemlerden biridir. Oral cerrahide yapılan cerrahi işlemlerin önemli kısmının 3.molar cerrahisinden oluştuğu bildirilmektedir (200).

Gömülü dişler için çok sayıda farklı tanımlamalar yapılmıştır. İlk olarak 1954 yılında Mead gömük dişleri malpozisyon, yer darlığı veya başka engellerden dolayı normal pozisyona sürmesi engellenen dişler olarak tanımlamıştır (14). Daha sonra Peterson gömük dişleri beklenen zamanda dental arkta yerini alamayan dişler olarak karakterize etmiştir (180).

Amerikan Oral ve Maksillofasiyel Cerrahlar Birliği'nin tanımlamasına göre, gömülü dişler yer darlığı, dişlerin pozisyon bozukluğu veya dişlerle ilişkili patolojilerin varlığına bağlı oral kaviteye tam süremeyen dişler olarak tanımlanmaktadır (10).

Normal fonksiyonel pozisyona sürmesi engellenmiş olan bu dişler kendi içlerinde de yumuşak doku retasyonu veya kemik retasyonu , sürmemiş veya kısmen sürmüş dişler olarak da ayrılmaktadır (215).

Diğer araştırmacılar tarafından gömülü dişler sürme yolunda fiziksel engellerden dolayı süremeyen dişler olarak tanımlamıştır (4). Genelde 17-21 yaş arası süren üçüncü molar dişler dişler ırklara, genetik faktörlere, besleme alışkanlıklarına, çiğneme kaslarının kullanımına göre büyük farklılık gösterir , tüm ırklar için en son süren dişler olarak kabul edilmektedir (72, 166). Alt 3. molar dişler erkeklerde kadınlardan ortalama 3-6 ay daha önce sürmektedir (103).

Araştırmacıların çoğu alt üçüncü molar dişlerinin gömük kalma oranının kadınlarda daha yüksek olduğunu bildirmektedir (132). Dişlerin gömük kalma insidansı farklı popülasyonlarda büyük farklılık gösterse de, genelde en fazla mandibuler ve maksiller üçüncü molar dişler, bunaları takiben de maksiller kanin ve mandibuler premolar dişlerin gömük kaldığı görülmektedir (175).

2.1.1. Dişlerin Gömülü Kalma Etyolojileri

Dişlerin gömülü kalma patogeneğinde günümüzde geçerli 3 farklı teoriden bahsedilmektedir ve bu teoriler kısaca şu şekildedir:

Ortodontik teori: Bu teoriye göre çenelerin normal büyümesi, gelişmesi ve dişlerin normal sürmesini engelleyen herhangi bir sebep dişlerin gömülü kalmasına neden olmaktadır (13).

Filojenik teori: bu teoriye göre evrimle beraber kafatasında, çeneler ve dişlerde birtakım değişiklikler oluşmaktadır. Özellikle beslenme şekillerinin değişmesiyle beraber çenelerin büyümesi ve gelişmesinde, dişlerin erüpsiyonunda yeterli düzeyde baskı kuvveti oluşmamaktadır. Beslenme alışkanlıklarıyla beraber çiğneme kaslarına gereksinimin azalması sonucu çenelerde atrofi oluşarak çene kemikleri küçülmektedir. Aynı zamanda dişlerin erüpsiyonu içinde yeteri fonksiyonel kuvvet oluşmamaktadır. Bu nedenlerden dolayı gömülü kalan dişlerin, filojenik teoriye göre ilerleyen yıllarda doğumsal olarak oluşmama ihtimali söz konusudur (241).

Mendelian teorisi: bu teoride heredite söz konusudur. Birey organlarının bir kısmını anne, bir kısmını da babadan alabildiğinden, annede çene darlığı veya küçük çene, babada ise büyük hacimli dişler söz konusuysa, çocuk anneden çene yapısını babadan diş yapısını aldığında yer darlığı söz konusu olacaktır. Bu durumda çenelerde yer bulamayan dişer gömülü kalabilirler (241).

2.1.2. Gömülü Alt Üçüncü Molar Dişlerin Sınıflandırılması

Gömülü üçüncü molar dişlerin çok sayıda sınıflandırılmaları vardır. Bu sınıflandırmalarda gömülü dişlerin gömüklük derinliği ve yönü, dişin sürmesi için varolan mesafenin miktarı, dişlerin üzerindeki yumuşak doku veya kemik yada ikisinin miktarı rehber alınmaktadır. Yapılan bu sınıflandırmalar klinisyenlere gömüklülük olasılığı, enfeksiyon ihtimali ve gömülü dişlerin çekimiyle ilgili komplikasyonları öngörmeye olanak tanımaktadır (115).

Günümüze kadar yapılan sınıflandırmalardan yaygın olarak kullanılanlar aşağıdaki gibidir. 1926 yılında Winter'in yaptığı sınıflandırmada gömülü üçüncü molar dişin uzun aksının, 2.molar dişin uzun aksıyla olan ilişkisi rehber alınmıştır.

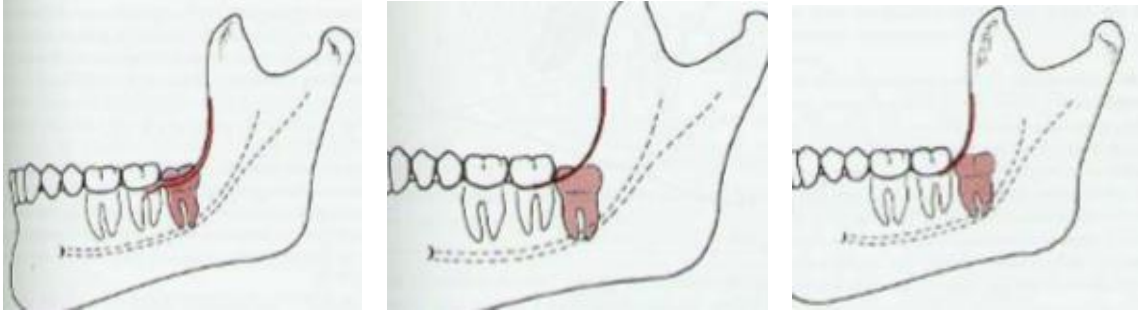
- Mezioangüler
- Vertikal
- Distoangüler
- Horizontal
- Bukkoangüler
- Lingoangüler (253).

Pell ve Gregory'nin yaptıkları sınıflandırmada gömülü üçüncü molar dişin meziodistal boyutuyla ikinci büyük azı diş ve ramus mandibula arasındaki mesafe ilişkisine ve dişin oklüzal düzlemle ilişkisi rehber alınmıştır.

Klas I: ramus mandibula ve 2. molar diş arasında üçüncü molar dişin kuronunun meziodistal çapı kadar mesafenin olması

Klas II: ramus mandibula ve 2. molar dişin distali arasındaki mesafe üçüncü moların meziodistal çapından küçüktür.

Klas III: üçüncü molar tamamen / çoğunlukla ramus mandibula içinde konumlanmıştır (179).



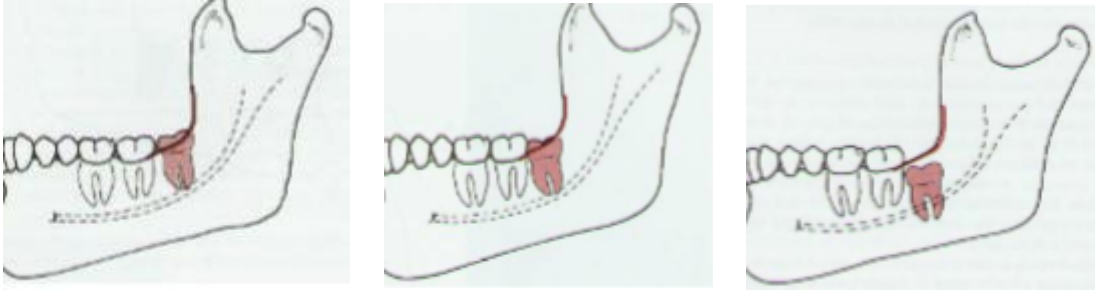
Şekil 2-1: Alt gömülü 3.molar dişlerin Pell ve Gregory sınıflandırması (Klas I, Klas II ve Klas III gömülü dişler)

Kemikteki derinliğine göre alt üçüncü molar sınıflandırılması

Pozisyon A: Üçüncü molar diş diğer dişlerin oklüzal yüzeyiyle aynı seviyede veya yukarıdadır

Pozisyon B: Üçüncü molar diş oklüzal düzlemin altında, fakat ikinci molar dişin kole hizasından yukarıdadır

Pozisyon C: Üçüncü molar diş 2. büyük azı dişin kole seviyesinin altında konumlanmıştır (179).



Şekil 2-2: Alt gömülü 3.molar dişlerin Pell ve Gregory sınıflandırmasına göre pozisyon A,B ve C gömüklük pozisyonu

Üçüncü molar dişlerin üzerini kaplayan doku yapısına göre sınıflandırma:

Yumuşak doku retansiyonlu









Kısmen kemik retansiyonlu





Tam kemik retansiyonlu (87).

2015 yılında yapılan bir araştırmada Maglione ve ark.'ı konik ışınlı bilgisayarlı tomografi (CBCT) görüntülerini rehber alarak inferior alveolar sinir (IAS) mandibular kanal ilişkisine göre radyolojik bir sınıflandırma yapmışlardır (144).

Tablo 2-1: Mandibular üçüncü molar dişlerin CBCT'ye göre radyolojik sınıflandırılması (Tablodaki resimler sağ üçüncü molar dişlerin bukkolingual kesitlerde mandibular kanalla ilişkisini şematik olarak göstermektedir).

Sınıf	Alt sınıf	IAS/Diş ilişkisinin şematik görüntüsü
Sınıf 0: Mandibular kanal görünmemektedir		
Sınıf 1: Mandibular kanal dişin apikal veya bukkalinde konumlanmaktadır (kanalın kortikal sınırları bozulmamıştır).	1A: IAS/Diş arası mesafe 2mm- den büyüktür	

	1B: IAS/Diş arası mesafe 2mm-den küçüktür	
Sınıf 2: Mandibular kanal dişin lingualinde konumlanmakta ama dişle temas yok (kanalın kortikal sınırları bozulmamıştır).	2A : IAS/Diş arası mesafe 2mm-den büyüktür	
	2B: IAS/Diş arası mesafe 2mm-den küçüktür	
Sınıf 3: Mandibular kanal dişin apikal veya bukkalinde dişle temas konumundadır.	3A: Dişle temas noktasında mandibular kanal çevresinin devamlılığı korunmuştur	
	3B: Dişle temas noktasında mandibular kanal çevresinin devamlılığı bozulmuştur	
Sınıf 4: Mandibular kanal dişin lingualinde dişle temas konumundadır.	4A: Dişle temas noktasında mandibular kanal çevresinin devamlılığı korunmuştur	
	4B: Dişle temas noktasında mandibular kanal çevresinin devamlılığı bozulmuştur	
Sınıf 5: Mandibular kanal diş köklerinin arasında ama köklerle temas yok.	5A: IAS/Diş arası mesafe 2mm-den büyüktür	

	<p>5B: IAS/Diş arası mesafe 2mm-den küçüktür</p>	
<p>Sınıf 6: Mandibular kanal diş köklerinin arasında ve köklerle temas söz konusudur</p>	<p>6A: Dişle temas noktasında mandibular kanal çevresinin devamlılığı korunmuştur</p>	
	<p>6B: Dişle temas noktasında mandibular kanal çevresinin devamlılığı bozulmuştur</p>	
<p>Sınıf 7: Mandibular kanal birleşik diş köklerinin arasında konumlanmaktadır.</p>		

2.1.3. Gömülü Üçüncü Molar Dişlerin Neden Olduğu Patolojik Durumlar

2.1.3.1. Perikoronit

Perikoronit sürmemiş veya kısmen sürmüş akıl dişlerinin kuronu çevresinde, genelde ağrı ve şişkinlikle beraber görülen lokalize gingivitis veya peridontitis olarak tanımlanmaktadır. Diş çürüklerini takiben 3.molar dişlerle ilişkili rastlanan en yaygın patolojidir. Tam gömülü dişlerde %10, kısmen sürmüş dişlerde ise %20-30 oranında rastlanmaktadır. 3.molar dişin yumuşak dokuyla kısmen örtülü olması ve dişin vertikal veya distal eğilimi risk faktörü oluşturmaktadır (228).

Gömük 3. molar diş ve perikoronit ilişkisinin incelendiği çok sayıda çalışmada bu dişlerin asıl çekim nedeni perikoronit olarak bildirilmiştir. Bu çalışmaların en önemli eksikliği perikoronitin standart tanımının olmamasıdır. Dişlerin sürmesi sırasında görülen minor gingivitis perikoronit semptomlarıyla benzer olduğundan araştırmacılar ve klinisyenler arasında bu hastalığın yanlış sınıflandırılmasına neden olmaktadır. Ama şübhesiz olarak alt gömülü 3.molar dişlerde perikoronit diş hekimlerinin karşılaştığı en önemli sorundur (95, 228).

2.1.3.2. Diş Çürükleri

Gömülü 3.molar dişlerin kendinde veya ikinci büyük azı dişlerinin distalinde oluşan çürükler bu dişlerin en önemli çekim nedenlerindedir. Araştırmacılara göre, gömük 3. molar dişlerin çekimi için başvuran hastalarda çürük insidansı araştırılırsa, genel toplumda bu insidans tahmin edilememektedir (52).

Nordenram ve ark. (165) 3. molar çekimlerinde %15 oranında çürük görüldüğünü bildirmiştir. Asemptomatik 3. molarlarda görülen oklüzal çürükler dişlerin sürmesi ve yaşla beraber artmaktadır (125).

2.1.3.3. Dişlerle İlişkili Kist ve Tümörler

Göreceli olarak ender sayılsa da bazı hastalarda gömülü 3. molar dişlerle ilişkili kist ve tümörler görülmektedir. Gömülü 3.molar dişleri çevreleyen dental follikülden kist veya tümör gelişme potansiyeli söz konusudur (51).

Gömük 3. molar dişlerin çevresinde görülen büyük kist ve tümörler farklı çalışmalarda değişik oranlarda bildirilmektedir. Radyografik değerlendirilmelerde %1.2-2.3 ve %0.5-0.8 oranında kist veya tümör fark edilmektedir (69, 8).

Bazı çalışmalarda da radyografik olarak normal görülen gömük 3. molar dişlerin perikoronar yumuşak dokularının histolojik incelenmesinde ortalama %30-50 oranında kistik değişiklikler görüldüğü bildirilmektedir (25). Bu oran biyopsi endikasyonlarında (%0.001) den, klinik olarak %11-e kadar değişmektedir (165,143).

Üçüncü molar dişlerle ilişkili en yaygın kistik patoloji dentigeröz kist, onu takiben odontojenik keratokist olsada ve malign tümörler de görülmektedir. Bu patolojik oluşumlar hastaların yaşam kalitesini ciddi düzeyde etkilediğinden gömük 3.molar dişlerin en önemli profilaktik çekim nedeni olarak göz önünde bulundurulmalıdır (189). Ama bu patolojilerin görülme sıklığının geniş varyasyonda olması gömük 3. molar dişlerin kist veya tümör oluşturma nedeniyle profilaktik çekiminin zayıf bir endikasyon olduğunu göstermektedir.

2.1.3.4. Periodontitis

İkinci molar dişlerin distal yüzeyinde %1-5 oranında periodontitis oluştuğu ve yaşla beraber bu oranın arttığı bildirilmektedir. Ama periodontitisin önemli faktörlerinden olan ağız hijyenine, gömük 3. molar dişlere bağlı periodontitisin ilişkisini inceleyen çalışmalar yetersiz bulunmaktadır (95, 143).

Petsos ve ark.'nın (181) 2016 yılında yaptıkları bir çalışmada, alt gömülü 3.molar diş çekiminin 2.molar dişlerin periodontal sağlığına etkileri sondalamada cep derinliği ve ataşman seviyesi ölçülerek incelenmiştir. Sondalamada cep derinliğinin çekimden 6 ay sonra 3.3 mm-den 2.6 mm-e azaldığı, ortalama ataşman seviyesinin ise 3mm-den 2.5 mm-e azaldığı bildirilmiştir. Çalışmanın sonuçlarına göre, özellikle periodontal sağlık için bazı hazırlayıcı faktörlerin olduğu durumlarda alt gömülü 3.molar dişlerin erken cerrahi çekimlerinin yararlı olabileceği bildirilmiştir.

2.1.3.5. Kök Rezorpsiyonu

Etyolojisi tam olarak bilimese de gömülü 3. molar dişler komşu 2. büyük azı dişlerinin distal köklerinde rezorpsiyona neden olmaktadır. Bu patolojinin görülme sıklığı %0.3-7.5 arasında rapor edilmektedir (8).

Oranın bu kadar farklı olması esas olarak iki boyutlu radyografilerin görüntü kısıtlılığına bağlanmaktadır. Son çalışmalarda da, konik ışınli bilgisayarlı tomografilerle (CBCT) müayene edilen hastalarda eksternal kök rezorpsiyonunun panoramik radyografilerden önemli düzeyde yüksek olduğunu göstermektedir. Ama CBCT-lerin de kök rezorpsiyonunu kök çürüklerinden tam olarak ayırt edemediği unutulmamalıdır. Perikoronitlerden farklı olarak, kök rezorpsiyonları daha çok mezioangüler veya horizontal konumda olan alt gömülü 3. molar dişlerle ilişkili bulunmaktadır (167).

Bazı çalışmalarda üçüncü molar dişlerin ikinci büyük azı dişlerin köklerinde rezorpsiyona neden olduğu bildirsede, bazı çalışmalar da ilerleyen yaşlarda köklerin apeksinde de rezorpsiyon olduğunu göstermektedir (95, 228).

2.1.3.6. Mandibula Fraktürleri

Gömülü alt 3. molar dişlerin varlığının mandibula angulus kırıklarının riskini artırdığı bildirilmektedir (201, 99). Reitzik ve ark. (192) maymunlarda yaptıkları çalışmada, alt gömük 3. molar dişi olan maymunlarda mandibula köşe kırıklarının oluşa bilmesi için gereken kuvvet, sürmüş 3. molar dişlerde köşe kırıklarının oluşa bilmesi için gereken kuvvetin %60-ı olduğu bildirilmiştir.

Aynı zamanda gömük 3. molar dişin olmaması kondil fraktürleri oranını artırması büyük kuvvetlerin kondil bölgesine iletmesine bağlanmaktadır. Genelde bu fraktürleri tedavi etmek mandibula köşe fraktürlerinden çok daha zordur. Bu yüzden mandibula köşe

kırıkları riskini azaltmak için alt 3. Molar dişlerin profilaktik çekimi doğru bulunmamaktadır (2).

2.1.3.7. Alt Kesici Dişlerde Çapraşıklık Oluşması

Alt üçüncü molar dişlerin profilaktik çekimi için tartışmalı endikasyonlardan biri de bu dişlerin alt kesici dişlerde çapraşıklığa neden olmasıdır. Randomize kontrollü çalışmalarda üçüncü molar diş varlığının alt kesici dişlerde çapraşıklık oluşturmaya klinik olarak önemli düzeyde etkisinin olmadığı bildirilmiştir. Daha önce yapılan çalışmalar bu sonuçları desteklemekte ve çapraşıklığın farklı nedenlerden oluşabileceğini öne sürmektedirler (102). Üçüncü molar dişlerle ilgili ortodontik çalışmaların derlemesinde, anterior dişlerin sıralanmasında üçüncü molar dişlerin etkisinin tartışmalı olduğu ve bu dişlerin alt ön dişlerde çapraşıklığa neden olduğu hakkında bilimsel kanıt olmadığı bildirilmiştir (247).

2.1.4. Gömülü Üçüncü Molar Dişlerin Tedavi Yaklaşımları

2.1.4.1. Gömülü Alt Üçüncü Molar Dişlerin Çekim Endikasyonları

İngilterede bağımsız bir organizasyon olan Sağlık ve Klinik Mükemmellik için Ulusal Enstitü (The National Institute for Health and Clinical Excellence (NICE)) 2000 yılında yayınladığı “ Akıl dişlerinin çekim klavuzu” nda 3. Molar dişlerin çekim endikasyonları aşağıdaki gibi sıralanmıştır:

Tekrarlayan veya ciddi perikoronit

- İkinci büyük azı dişin distalinde 5mm veya daha fazla cep olan periodontal hastalık
- 3. molar dişlerde tedavi edilemeyen çürükler
- 3. molar dişte veya komşu dişlerde rezorpsiyon
- 3 molar dişin cerrahi çekimi ikinci büyük azılarda var olan çürükleri daha kolay restore edilecek hale getirmesi
- Apikal periodontitis
- Bu dişlerle (veya komşu dişlerle) ilişkili kist veya tümörler
- Ortognatik cerrahi yapılacak durumlarda
- Kırık hattında olan akıl dişleri (163).

2.1.4.2. Gml 3. Molar Diřlerin ekim Kontrendikasyonları

Gml diřlerin ekim kararını verirken potansiyel yaralarına karřın riskleri de titizlikle incelenmelidir. Bu diřlerin ekimin ciddi komplikasyonlara neden olduėu veya yararından fazla sekeller oluřturabileceėi durumlarda ekimi kontraendikedir. Gml diřlerin genel kontrendiksasyonları  ana bařlık halinde sınıflandırılmaktadır: ilerlemiř hasta yařı, saėlık durumunun kt olması ve komřu dokulara cerrahi hasar verilmesi (180).

a) Yař

Gen bireylerde iyileřme ok hızlı ve tam olduėundan gmk diřlerin ekimi kontrendikasyon deėildir. ok gen yařlarda bu diř germlerinin cerrahi ekimi greceli olarak atravmatik olsada, genel konsenss 3. molar diřlerin normal konumda srme ihtimalini gz nnde bulundurularak bunun aksi yndedir (195).

Yařın ilerlemesiyle beraber iyileřme yanıtı azaldıėından gml diř cerrahisi sonrası byk kemik defektleri oluřabilmektedir. Bundan ilave yař arttıėa kemik daha yoėun kalsifiye olduėundan, esneklik azalmakta ve fraktr riski artmaktadır. 40 yařtan byk hastaların gml 3.molar cerrahisi sonrası iř gn ve diėer normal aktivite kayıplarının 18 yařtan gen hastalarla kıyaslandıėında nemli dzeyde fazla olduėu klinik kanıtlarla desteklenmektedir (12).

Genel kural olarak, 40 yař st bireylerde tam kemik retansiyonlu gml 3. Molar diřleri oral kaviteyle baėlantılı deėilse ve diřlerin evresinde geniřlemiř follikler kese gibi patolojik belirtiler yoksa ekilmemesi gerekmektedir. Uzun dnem periyodik takip sonucu patolojik belirtiler oluřtuėu durumlarda ekim yapılamaktadır.

b) Sistemik saėlık durumu

Yařın ilerlemesiyle beraber orta veya ciddi dzeyde kardiyovaskler hastalıklar, akciėer hastalıkları ve diėer saėlık sorunları grlme olasılıėı artmaktadır. İlerleyen yařla beraber sistemik saėlık sorunlarının da olması patolojik belirtileri olmayan gmk 3. molar diřlerinin ekimi iin kotraendikasyon olarak bildirilmektedir. Sistemik saėlık durumu riskli olan yařlı hastalarla beraber gen hastalar da greceli kontraendikasyon oluřurmaktadır.

c) Komřu dokulara cerrahi hasar verilmesi

Bazı durumlarda gömülü 3.molar dişlerin cerrahi çekimi pozizyonu itibariyle komşu sinirlere, dişlere ve diğer anatomik yapılara zarar verebilmektedir. Böyle durumlarda oluşabilecek komplikasyonlar ve çekimin yararları kıyaslanarak tedbirli davranılması gerekmektedir. Bazı araştırmacılar özellikle alt gömülü 3.molar dişlerde kuronun kesilerek çıkarılması ve köklerin burakılması görüşünü savunmaktadır. Özellikle yaşlı hastalarda 3.molar dişlerin cerrahi çekimi sonrasında oluşan kemik defektleri yeterince iyileşmediği durumlarda komşu dişlerin de kaybedilmesiyle sonuçlanabilmektedir (184, 138).

2.1.4.3. Üçüncü Molar Dişlerin Profilaktik Çekimi

İlerleyen yaşlarda oluşabilecek patolojileri önlemek için sürmemiş dişlerin cerrahi olarak profilaktik çekimi, aynı zamanda “asemptomatik 3.molar dişlerin çekimi” olarakda tanımlanmaktadır. Semptom ağrı, şişkinlik, ağız açma kısıtlılığı, çiğneme ve yutkunmada zorluk gibi hasta tarafından tarif edilen hastalık endikasyonu gibi tanımlanmaktadır. Sondalamada kanama, patolojik cep derinliği, palpasyonda gerginlik gibi doktor tarafından gözlemlenen klinik belirtiler ise hastalığı veya patolojik durumu göstermektedir. Bu yüzden asemptomatik gömük 3.molar dişleri olan hastaların patolojik klinik belirtileri görülebilmektedir. Örneğin, tamamen asemptomatik tam kemik retansiyonlu gömülü 3.molar dişlere bağlı folliküler kistler seyrek görülmezler. Bu yüzden gömülü 3.molar dişler asemptomatik olsa bile klinik belirtiler olduğu durumlarda çekilmesi gerektiği konusunda fikir birliği söz konusudur. Bu durumlarda uygulanan cerrahi çekim tedavi amaçlı endikasyon sayılmaktadır. Ama profilaktik cerrahi asemptomatik ve herhangi bir patolojisi olmayan gömülü dişlerin çekimini kapsamaktadır (180).

20. yüzyılın ortalarından itibaren 3.molar dişlerin profilaktik çekimi oral ve maksillofasiyal cerrahide bu dişlerin tedavisi için normal veya altın standart olarak kabul edilmekteydi. Larry J. Peterson “ alveolar süreçte gömülü kalan dişler yüksek ihtimal bir veya daha fazla soruna neden olacaktır. Bu sorunları önlemek için gömülü dişlerin çekilmesi gerekmektedir” tezini savunmaktaydı.

Gömülü 3. Molar Dişlerin Profilaktik Cerrahi Çekimi İçin Medikal Ve Cerrahi Endikasyonlar

Bazı medikal ve cerrahi durumlarda herhangi bir patolojisi olmayan asemptomatik gömülü 3. Molar dişlerin cerrahi çekimi daha uygun tedavi seçeneği olmaktadır.

a) Profilaktik Çekim İçin Cerrahi Endikasyonlar:

Fraktür hattında olan 3.molar dişler

Ortognatik cerrahi öncesi

3. molar diş özellikle birinci büyük azı bölgesine ototrasplantasyon için kullanılacaksa

3.molar diş bölgesinde tümör rezeksiyonu veya çene rekonstrüksiyonu yapılacaksa

b) Medikal endikasyonlar:

Kemoterapi

Bifosfonat tedavisi

Baş-boyun bölgesindeki maliniteler için radyoterapi öncesi

Organ nakli öncesi (182).

2.1.4.4. Üçüncü molar dişlerin cerrahi çekiminde risk değerlendirilmesi

Üçüncü molar dişlerin cerrahi çekimi için yapılan klinik ve radyolojik değerlendirmeler klinisyenlere uygun endikasyon konulmasında olanak tanımaktadır. Aşağıda gösterilen faktörler cerrahi çekim planlamasında en önemli faktörlerdir:

- Gömüklük derinliği
- Gömülü dişin açısı
- Kuron genişliği
- Kuronun durumu (derin çürükler, büyük restorasyonlar)
- Kök morfolojisi
- Köklerin genişliği
- Komşu dişlerle kıyaslamada kök yüzey alanı
- Folikül kesesinin genişlemesi
- Dişle ilişkili kist varlığı
- Dişin periodontal durumu
- Komşu dişlerin restorasyon durumu
- İnférieur alveolar kanala yakınlık
- Uzun köklü alt üçüncü molar dişler veya atrofik mandibula (233,193).

Üçüncü molar dişlerin zorluk derecesini değerlendirmek cerrahi işlem açısından önem arz etmektedir. Bu dişlerin cerrahi çekim zorluğunu (işlemin süresi ve oluşan

komplifikasyonlar) etkileyen esas faktörler hasta faktörleri, gömüklük derinliği ve vital yapılaraya yakınlık olarak bildirilmektedir (194). Bu zorluk düzeyini belirlemek için arařtırmacılar tarafından farklı yöntemler önerilmektedir.

Pederson tarafından tanımlanan zorluk endeksinde gömülü alt üçüncü molar dişlerin cerrahi çekiminde zorluk düzeyini belirlemek için skorlama yöntemi önerilmiştir (178).

Tablo 2-2: Gömülü alt üçüncü molar dişlerin cerrahi çekimi için Pederson tarafından önerilen zorluk endeksi.

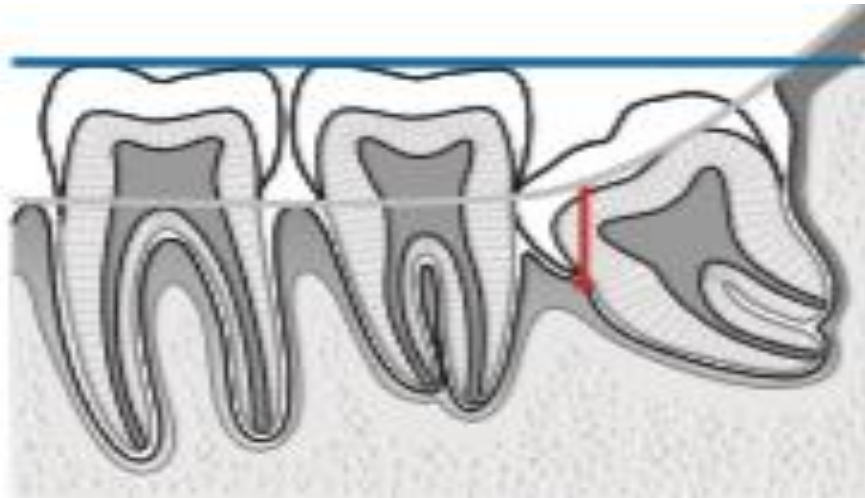
Sınıflandırma	Değer
İkinci molar dişle ilişki	
Mezioangular	1
Horizontal/transversal	2
Vertikal	3
Distoangular	4
Derinlik	
Pozisyon A (yüksek öklüzal seviye)	1
Pozisyon B (orta oklüzal seviye)	2
Pozisyon C (derin oklüzal seviye)	3
Ramusla ilişki	
Klass I (mesafe yeterli)	1
Klass II (mesafe azalmış)	2

Klass III (mesafe yok) 3

Zorluk endeksi

Çok zor	7-10
Orta derece zorlukta	5-6
Düşük derece zorlukta	3-4

Cerrahi çekimin zorluk derecesini belirlemek için diğer bir yöntemde zorluğu belirleyen en önemli faktörlerin başlangıç harflerinin oluşturduğu WHARFE kelimesinin ipucu olarak kullanılması önerilmektedir. W- Winter çizgilerinin oluşturduğu açı, H- mandibulanın yüksekliği, A- ikinci büyük azı dişin açısı, R- kök formu ve gelişmesi, F- follikul kesesinin boyutları, E- çekimi yapılacak dişin sürme yolu (253).



Şekil 2-3: Winter çizgileri.

Üçüncü molar dişlerin zorluğunu değerlendirmek için çok sayıda derecelendirme yöntemi önerilsede araştırmacıların belirlediği en önemli faktörler aşağıdaki gibidir: hasta faktörleri (hasta kooperasyonu, yaş, ırk ve ağız açıklığı), dişe bağlı faktörler (kök morfolojisi, dişin durumu ve gömüklük derinliği), cerrahi faktörler (cerrahi teknik ve cerrahın tecrübesi) (194).

2.1.5. Gömülü 3. Molar Çekimi Sonrasında Görülen Komplikasyonlar

Oral ve maksillofasiyel cerrahide en yaygın yapılan işlemlerden biri olan gömülü 3.molar dişlerin cerrahi çekimi çoğu zaman komplikasyonsuz yapılabilmektedir. Ama bu işlemler sırasında kanama, geçici ağrı ve şişkinlik, enfeksiyon, alveolit (alveolar osteitis) , dentoalveolar fraktür, inferior alveolar veya lingual sinir parestezisi, temporomandibular eklem hasarı ve mandibular fraktür gibi komplikasyonlar görülebilmektedir. Bu komplikasyonların oranı hastanın yaşı ve sağlık durumu, cinsiyeti, dişin gömüklük derecesi, cerrahın tecrübesi, sigara ve oral kontraseptiv ilaçlar kullanılması, hastanın ağız hijyeni ve cerrahi teknik gibi faktörlere bağlı olarak %2.6—30.9 arasında değişmektedir. Bu komplikasyonların sıklığı ve ciddiyeti daha çok direkt olarak hastanın yaşı ve dişin gömüklük derinliğiyle ilişkili bulunmaktadır (19).

Kemikteki derinliğine göre C sınıflamasına giren dişlerde A ve B-ye göre daha fazla komplikasyon görülmektedir. Bazı araştırmacılar da horizontal ve distoangüler pozisyonda olan dişlerde daha fazla komplikasyon olduğunu bildirmektedir (31)

2.1.5.1. Alveolit (Alveolar Osteitis) (AO)

Alveolar osteitis (diğer isimleriyle kuru soket, lokalize alveolar osteitis, alveolitis sicca dolorosa, fibrinolitik alveolitis) kan pıhtısının olgunlaşarak granülasyon dokusuna dönüşümünden önce lisizi veya kaybına bağlı oluşmaktadır (248).

Primer etyolojisi fibrinolizin hızlanmasına bağlı olan bu durumda bakterilerin önemli rol oynadığı kesin bilinmemektedir. Üçüncü veya dördüncü günde fibrinoliz oluşumu çekim sonrası bu günlerden itibaren ağrı ve kötü ağız kokusu oluşturmaktadır. Fibrinolitik ajanların kaynağının dokular, tükürük veya bakteriler olduğu düşünülmektedir (157).

Alveolit cerrahiden sonra ikinci ve beşinci günler arasında oluşmakta, hoş olmayan koku, ağrı kesicilerle kontrol edilemeyen, şiddetli ve zonklama şeklinde ağrılarla karakterize olunmaktadır. Klinik olarak çekim soketinde gri-kahverengi kan pıhtısı görülmekte veya organize kan pıhtısı hiç bulunmamaktadır. Çevre dokuların eritematöz veya ödemli olduğu, çekim soketinde de bazen derbis görülmektedir. Görülme sıklığı %0.5 ile %68.4 gibi yüksek oran arasında değişsede, ortalama %5-10 arasında görülmektedir (19,31).

Alveolit için diřin cerrahi zorluk derecesi, dental arktaki pozisyonu, cerrahın tecrübesi, hastanın yaşı, sigara kullanımı, cinsiyeti, oral kontraseptiv ve kortikosteroid kullanımı, vazokonstrüktörlü lokal anestetik kullanılması vb. potansiyel risk faktörleri oluşturmaktadır (19). Daha çok alt 3. molar çekimi sonrasında görülen alveolitin kesin nedeni bilinmemektedir (104, 35).

Birn (30) , doku faktörlerinin açığa çıkmasıyla plazminogen aktivasyonu ve bunun sonucunda kan pıhtısının fibrinolyze uğramasının alveolite neden olduğunu bildirmektedir. Bu görüş cerrahi işlem daha zor ve travmatik olduğu zaman alveolitin görülme insidansının yüksek olmasını da açıklaya bilmektedir.

Evrensel olarak tam kabul edilmese de güncel literatürlerde, alt 3.molar cerrahisi sonrası oluşan alveolit insidansı cerrahi öncesi iyi ağız hijyeni, perikoronit gibi enfeksiyonların önceden tedavi edilmesi, mümkün olduğu kadar atravmatik cerrahi ve bol irrigasyon yapılması, tetrasiklin gibi intraalveolar antibiyotik kullanılmasıyla azaltılabilmektedir (32).

Eshghpour ve ark.'nın (79) yaptıkları çalışmada, 78 hastada bilateral alt gömülü 3.molar diř çekimlerini takiben, çekim soketlerinin birine TZF uygulanmış, diđer taraf kontrol grubunu oluşturmuştur. 156 gömülü diřin çekildiđi bu çalışmada, toplam alveolit sıklığının %14.74 olduğu bildirilmiştir. Ama TZF uygulanan grupta alveolit sıklığının TZF uygulanmayan gruptan önemli derecede düşük olduğu bildirilmiştir. Çalışmanın sonuçlarına göre, TZF uygulanmasının alt gömülü 3.molar çekimlerinden sonra oluşan alveolit sıklığını azaltabileceđi rapor edilmiştir.

2.1.5.2. Enfeksiyon

3.molar cerrahisi sonrası %0.8-4.2 oranında görülen enfeksiyon, erken veya geç postoperatif dönemde daha çok alt 3.molar bölgesinde görülmektedir. Cerrahi işlem sırasında iltihap veya nekrotik doku olması cerrahi alanın %40 oranında enfeksiyonuyla sonuçlanmaktadır (180, 35, 104, 82).

3. molar cerrahisiyle ilgili enfeksiyonların %50-i subperiostal abse şeklinde olup, cerrahiden 2-4 hafta sonra görülmektedir (82).

Bu tip enfeksiyonlar mukoperiostal flep altında derbis bırakılmasına ve antibiyotik kullanılmamasına bağlanmaktadır. 3.molar bölgesinin cerrahi enfeksiyonu bazı ender durumlarda tekrar cerrahi ve antiyotik gerektirmektedir. Postoperatif ilk

haftada enfeksiyon ihtimali %0.5-1 olarak bildirilmektedir. Gömülü olma derinliği, kemik kaldırılması veya dişin kesilmesi, periodontal hastalık veya perikoronit varlığı, cerrahın tecrübesi, hasta yaşı ve antibiyotik kullanımı alt gömülü 3.molar cerrahisi sonrası enfeksiyon oluşumu için risk oluşturmaktadır. Cerrahi bölgenin enfeksiyonunda sistemik antibiyotik kullanımı tartışmalı olduğundan günümüzde tavsiye edilmemektedir. Çünkü antibiyotik kullanımına bağlı komplikasyonlar (%11) enfeksiyon ihtimalinden (%0.8-4.2) daha yüksek bulunmaktadır (82).

Cerrahi alan enfeksiyonunun belirtileri lokalize şişkinlik ve eritemden, flüktüasyon, trismus ve sistemik ateş ve dehidratasyona kadar değişmektedir. Tedavisinde cerrahi ensizyon ve drenaja ilaveten sistemik antibiyotik kullanılmaktadır. Bu enfeksiyonlarda daha çok anaerob ve gram pozitif mikroorganizmalar oluşan miks flora etkili olduğundan genelde penisilin türevi antibiyotikler kullanılmaktadır. Enfeksiyon çoğunlukla mandibula cisminde vestibül veya lokalize subperiostal abse şeklinde görülmekte, ender olarak parafaringeal, submandibular ve retrofaringeal localara yayılarak hayati tehlike oluşturmakta, hatta mediastinal abseye neden olarak fatal sonuçlar doğurabilmektedir (82).

2.1.5.3. Sinir Hasarı

Alt 3. Molar dişlerin cerrahi çekimlerinde en istenmeyen komplikasyonlar lingual veya inferior alveolar sinirin hasarıdır. Çoğu zaman spontan iyileşme olan bu hasarların insidansı %0.4 ile % 22 arasında değişmektedir (18).

AAOMS ' ye göre alt 3.molar cerrahisi sonrası postoperatif 1-7 günlerde IAS hasarı %1-5, 6 ay sonra kalıcı duyu bozukluğu %0-0.9 oranında görülmektedir. Hastalarda 1 gün sonra görülen lingual sinir hasarının da %0.4-1.5, 6 ay sonra kalıcı duyu bozukluğunun %0-0.5 arasında olduğunu rapor edilmiştir (104).

Yaşın ilerlemiş olması, dişin tam kemik retansiyonlu ve horizontal eğimli olması, kemik kaldırılması, cerrahın tecrübesiz olması, operasyonun uzun sürmesi ve dişin çok sayıda kesilere ayrılması IAS'ın hasar riskini artırmaktadır (258).

Rood ve ark. (196) olası sinir hasarları için bazı radyografik belirteçler olduğunu tanımlamıştır. Bunlara köklerin belirginliğinin azalması, kanalın beyaz çizgilerinin kesintiye uğraması ve IAS kanalının sapmaları (diversion) dahildir. Kanal diversiyonu olan hastaların 1/3 de, köklerin belirginliğinin azaldığı ve ya kanalın beyaz çizgilerinin

kesintiye uğradığı hastaların da ¼ de duyu hasarı olduğu görülmüştür. Bunlar sinir hasarı için hassas belirteçler olsada spesifik belirtiler değildir. Ayrıca kökün giderek daralması, belirgin olmayan bifid kökler, kanalın daralması gibi radyografik belirteçler rapor edilse de, bunlar istatistiksel olarak sinir hasarıyla ilişkili bulunmamıştır.

Dişin distoangular pozisyonlanması, lingual yöne eğimli olması, lingual korteksin perforasyonu, flebin kaldırılması ve dişin freze edilmesinin lingual kortekse kadar uzatılması ve lingual korteksin fraktürü lingual sinir yaralanmalarına neden olabilmektedir (187).

Lokal anestezi enjeksiyonuna bağlı 1/785000 vakada görülen sinir hasarlarının, %79'da lingual sinir ve %21'de IAS etkilenmektedir. Vakaların çoğu prilokain ve artikain enjeksiyonu sonrasında görülmüştür. Bu hasarların %85-i 8 hafta içinde iyileşmiş ve geri kalan %15-in de 1/3 'nün zamanla iyileştiği görülmüştür. Bu durumlardaki kalıcı hasarların en kötü tarafı mikronörocerrahi onarımının olmamasıdır (183).

Lingual veya inferior alveolar sinirin hasarına uygun yapılan tedavilerin klinik sonuçları öngörülememektedir. Alt 3.molar cerrahisi sonrası oluşan sinir hasarının tedavi zamanlaması için bilgiler yetersiz sayılmaktadır. Duyusal eksikliğin büyük çoğunluğu zamanla spontan iyileştiğinden, inferior alveolar ve lingual sinir hasarlarının geç dönemde tedavisi düşünülmelidir (138).

Bu hasarların en önemli tedavi seçeneği cerrahi tedavidir (eksternal nöroliz, sütür, otojen ven greftleri, gore-tex tüp vb.). inferior alveolar ve lingual sinir hasarlarında cerrahi tedavi sonrası tam iyileşme beklenmemektedir. Sinir hasarı sonrası eksternaz nöroliz uygulanan hastaların %30- dan daha az kısmı "tam iyileşme" olduğunu bildirmiştir (138).

2.1.5.4. Kanama

3.molar cerrahisi sonrası klinik olarak önem arz eden kanama oranı %0.2 den %5.8-e kadar değişmektedir (35, 33). Amerikan Oral ve Maksillofasiyel cerrahi derneği intraoperatif olarak %0.7, postoperatif olarak %0.1 oranında kanama olduğunu bildirmektedir (104).

Bui ve ark.'nın (35) 583 hastada yaptıkları çalışmada klinik olarak önemsenecek kanama oranı %0.6 olarak bulunmuştur (35). Chiapasco ve ark. (42) da benzer oranda,

alt.3. molar cerrahisinde intraoperatif olarak %0.7, postoperatif %0.6 oranında ciddi kanama olduğunu bildirmişlerdir (42).

Ciddi düzeyde kanama veya hemoraji genelde üst 3.molar dişlerle (%20) kıyaslandığında alt 3.molar cerrahisi (%80) sonrası görülmektedir. Yaşın ilerlemiş olması, dişin distoangular pozisyonda ve derin gömülü olması spesifik risk faktörleri oluşturmaktadır (113).

Ender olarak görülen intraoperatif massiv kanama genelde arteriovenöz malformasyon (AVM) olmasına bağlıdır. Hastada kazanılmış veya kongenital koagülopatilerin olması, patolojilerin durumuna göre cerrahi öncesi laboratuvar testler, faktör replasmanı, hematoloji konsültasyonu vb. ileri tetkikler gerektirmektedir. Warfarin ve clopidogrel gibi antitrombotik ilaçlar Amerikada en fazla reçete edilen 100 ilaç arasında yer almakta ve 75 yaş üzeri kişilerin ortalama %25-nin Warfarin kullandığı bildirilmektedir. Son dönem yapılan çalışmaların çoğunda diş çekimi için bu ilaçların kesilmemesi tavsiye edilmektedir. Patoskiye göre, aspirin, clopidogrel veya diğer antitrombosit ilaçlar kullanan hastalarda minör cerrahi işlemlerde INR-nin 3, daha kapsamlı işlemlerde 2.5 olması kabul edilebilir sayılmaktadır (185).

Operasyon esnasında meydana gelen kanamalar, gazlı bezle baskı, tampon ve sütür uygulaması, yumuşak dokularda koterizasyon yapılabilir. Kemik içi kanamalar için surgical, kemik mumu vb kullanılması, farklı hemostatik ajanların kullanımı ile kontrol edilebilir.

2.1.5.5. Komşu Dişlere Zarar Verilmesi

İkinci büyük azı dişlerinin restorasyonlarına %0.3-0.4 oranında zarar verilebileceği bildirilmektedir. 2. molar dişlerde büyük restorasyonlar veya çürükler olması elevasyon sırasında kırık oluşumu için risk oluşturmaktadır. Cerrahi elevatörlerin doğru kullanılması ve kemik kaldırılmasıyla kırık oluşumu önlenmektedir. Yüksek risk olan durumların cerrahi öncesi hastaya bildirilmesi gerekmektedir. Pell ve Gregory sınıflamasına göre sınıf B olan maksiller mezioangular dişler ve mandibular vertikal gömülü dişlerin az da olsa daha yüksek risk taşıdığı bildirilmektedir (42).

2.1.5.6. Ağrı ve Şişkinlik

3. molar cerrahisi sonrası postoperatif ağrı ve şişkinliğin olması iyileşmenin enflamatuvar fazının beklenen sonuçlarıdır. Ağrı ve şişkinliğin başlangıcı direkt olarak lokal prostaglandin, lökotrien ve tromboksan A₂ düzeyinin artmasına bağlıdır. Pospoperatif olarak 3-5 saat içinde ağrı genelde en yüksek düzeye ulaşmaktadır. Diğer taraftan şişkinlik postoperatif 24-48 saatde en üst düzeye ulaşmakta ve 3. veya 4.günden itibaren azalmaya başlamaktadır. Operasyon süresi, çekim zorluğu, aşırı retraksiyon ve cerrahi travmanın büyüklüğü ağrı ve şişkinlik oluşmasını etkileyen faktörlerdir (180).

Ağrı ve şişkinliğin “**tedavisi** “ operasyon öncesinden başlamaktadır. Operasyon süresinin kısa tutulması, doğru cerrahi teknik, bol irrigasyon, bupivakain gibi uzun etkili anesteziğin kullanılması postoperatif ağrı ve şişkinliği azalttığı bildirilmektedir. Aynı zamanda preoperatif olarak IV steroid kullanılması ağrı ve şişkinliği azaltmakta ve hastaların sağlıkla ilişkili yaşam kalitesini artırmaktadır (180).

2.1.5.7. Trismus

3.molar cerrahisi sonrası trismus beklenen normal bir durumdur. Alt ve üst sağ santral kesici dişler arasındaki maksimum ağız açıklığının ölçülmesiyle değerlendirilir. Ödem gibi kas gerginliği de postoperatif 2.günde en üst düzeye ulaşmakta ve 1 haftanın sonunda çözülmektedir. 3.molar cerrahisi sonrası ağrı ve trismus arasında ciddi korelasyon olması, ağız açmadaki kısıtlılığın en önemli nedenlerinden birinin ağrı olduğunu göstermektedir (157, 209).

Ödem kontrolü için steroid verilen hastalarda trismusun da az olduğu görülmüştür. Metilprednizolonla kıyaslamada deksametzon verilmesi daha az trismusa neden olmaktadır (54).

Yaşlı hastalarda kemik dansitesinin artmasından dolayı cerrahi işlemin daha uzun sürmesi, yaşa bağlı kök oluşumunun matürasyonu ve iyileşme kapasitesinin azalması bağlı olarak postoperatif komplikasyonların daha fazla olduğu gözlemlenmiştir. Bruce ve ark. (34) , Chiapasco ve ark. (42) yaşlı hastalarda ağrı, ödem ve trismus gibi postoperatif komplikasyonların daha fazla olduğunu bildirmiştir.

Monaco ve ark.’nın (159) yaptıkları çalışmada kadın hastalarda postoperatif ödem (%12.7) erkek hastalardan (%1.4) önemli düzeyde yüksek bulunmuştur.

2.1.5.8. Temporomandibular Eklem (TME) Hasarı

Üçüncü molar cerrahisi sonrası TME hasarı oluşması literatür tarafından desteklenmemektedir. Threlfall'ın yaptığı çalışmada önceden 3.molar diş çekimleri yapılmış hastalarda kontrol grubuyla kıyaslamada anterior disk deplasmanının daha fazla olmadığı görülmüştür. Aynı zamanda sonraki 5 yılda 3.molar diş çekimi yapılan hastaların sadece %9.5 – de anterior disk deplasmanı rapor edilmiştir. Ağız açmada oluşan kısıtlılık şikayeti genelde enjeksiyon travmasına, çiğneme kaslarının iltihabına, vücudun fonksiyonları kısıtlamakla ve daha fazla travma oluşmasını engellemek için koruma mekanizmasına bağlıdır (237). Aşırı ağız açıklığı ve cerrahi çekim sırasında fazla kuvvet uygulanması travmaya neden olabilmektedir.

2.1.5.9. Mandibula Fraktürleri

Alt 3. molar cerrahisi sırasında veya sonrasında mandibula fraktürlerinin oluşması ender görülen ciddi komplikasyondur. Cerrahi sırasında veya sonrasında oluşan mandibula fraktürü insidansı %0.0049 olarak bildirilmiştir (140). Alling ve ark.'nın (9) yaptıkları retrospektif çalışmada intraoperatif olarak 1/ 30853 hastada, postoperatif olarak 1/23714 hastada mandibula fraktürünün olduğu bildirilmiştir.

Yaşın ilerlemiş olması, mandibular atrofi, kist veya tümör varlığı, osteoporöz gibi predispozan faktörler mandibula fraktür riskini artırmaktadır. Gömülü dişler alt çenenin preangulus bölgesinde önemli düzeyde yer kapladığından dolayı mandibulanın bu bölgesi kırıklara karşı daha az dayanıklıdır. 3. molar dişler çevresinde folliküler veya dentigeröz kistin olması veya ikinci büyük azı dişin radiküler kist oluşturması sonucu kistle beraber alınması bu bölgeyi mekanik olarak daha dayanıksız hale getirmektedir. Iizuka ve ark.'nın (111) yaptıkları çalışmada, gömülü alt 3. molar cerrahisi sırasında veya postoperatif olarak 12 hastada görülen 13 mandibula fraktüründe, hastaların 30 -40 yaştan daha büyük ve gömülü diş köklerinin mandibular kanala çok yakın veya kanal üzerinde superpoze olduğu bildirilmiştir. Bu çalışmada intraoperatif olarak 1, postoperatif olarak özellikle aşırı çiğneme kuvvetlerine bağlı olarak ortalama 6.6 günde 8 fraktür olduğu rapor edilmiştir.

Libersa ve ark. 750.000 çekimde 17 intraoperatif ve 10 geç dönem fraktürü oluştuğunu belirlemişlerdir. 10 geç dönem fraktürünün 8-i erkeklerde ve 6-ı çiğneme sırasında oluşmuştur. Geç dönem fraktürlerinin çoğu postoperatif 13-21. günler arasında çiğneme fonksiyonu ve oklüzal kuvvetlere bağlı oluşmuştur (140).

Krimmel ve Reinert'in (131) yaptıkları retrospektif çalışmada, alt gömülü 3. molar cerrahisi sonrasında 6 hastada oluşan mandibula fraktürleri postoperatif 5-28. (ortalama 14) günlerde, 42-50 yaş arası hastalarda görülmüştür. Pell ve Gregory sınıflamasına göre dişlerden ikisi Klass B, dördü Klass C sınıflamasına dahil edilen hastaların tümünde dişlemin (dentition) tam olduğu saptanmıştır. araştırmacılar da dişlemin tam ve yaştan ilerlemiş olmasının komplikasyon için büyük risk oluşturduğu sonucuna varmışlardır. Mekanizmasından bağımsız olarak alt 3. molar çekiminde veya postoperatif oluşan mandibula kırıklarının genelde nondeplase veya minimal düzeyde deplase olduğu görülmektedir (131).

2.1.5.10. Alt 3. Molar Dişlerin Boşluklara Kaçması

Alt 3.molar dişler iatrogenik olarak sublingula, submandibular, pterigomandibular ve lateral faringeal localara kaçabilimektedir. Dişin distolingual eğimli olması, lingual korteksin ince veya perforasyonlu olması gibi anatomik nedenler, lüksasyon sırasına kontrolsüz ve aşırı kuvvet uygulanması bu komplikasyona neden olabilecek en önemli faktörlerdir. İnce lingual kortekste perforasyon olduğunda alt 3. molar dişin mylohiyoid kasın altına itilebilir (75).

Alt gömülü 3. Molar cerrahisi sonrası ağrı, trismus ve ödem gibi genel komplikasyonların cerrahi işlemin sonucu olarak oluşan inflamatuvar yanıtın kaynaklandığı düşünülmektedir. Alt 3.molar cerrahisi sonrası oluşan ağrı, trismus ve ödem gibi komplikasyonların, asemptomatik hastalarla kıyaslandığında hastaların yaşam kalitesine 3 kat daha fazla yan etkilerinin olduğu bildirilmiştir. Bu yüzden çok sayıda klinisyen tarafından 3.molar cerrahisinde görülen bu komplikasyonların kontrolünün önemine dikkat edilmektedir (168,152,22).

2.1.6. Alt Üçüncü Molar Dişlerin Postoperatif Şikayetlerinin Azaltılmasına Yönelik Yaklaşımlar

2.1.6.1. Kapatma Teknikleri

Ameliyat bölgesinin kapatma şekli postoperatif ağrı ve ödemin şiddetiyle ilişkili operasyon faktörüdür (107). Primer kapatmada 3.molar flebi sütür kullanılarak tamamen eski konumuna getirilmekte ve primer iyileşme oluşmaktadır. Sekonder kapatmada ise çekim soketi oral kaviteyle bağlantılı olup, iyileşme sekonder gerçekleşmektedir (174).

Literatür derlemelerine göre bazı araştırmacılar, 3.molar cerrahisi sonrası sekonder kapatma tekniğinin daha az ağrı, ödem ve trismusla sonuçlandığını ve bu tekniğin daha avantajlı olduğunu göstermişlerdir (107, 174).

Kapatma teknikleri ile ilgili yayınlarda farklı sekonder kapatma teknikleri belirtilmiştir. Bunlara 2.büyük azı dişin hemen distalinden yapılan ensizyonla “pencere “ oluşturulması (mukoza ensizyonu), (53), gazlı bez veya lastik şeklinde drenlerle birleştirme (dren kullanılması), (41), tek sütür konulması (171) ve sütürsüz teknik (250) dahildir.

Sütürsüz yöntem Waite ve Chrela tarafından tanımlanmıştır. Araştırmacılar 366 hastada 1280 gömülü 3.molar çekimi uygulamış ve çekim soketlerine sütür uygulanmadan sekonder iyileşmeye bırakılmıştır. Bu tekniğin avantajı olarak operasyon süresinin azalması, dokuların az manipüle edilmesinden dolayı inflamatuvar yanıtın azalması ve sonuç olarak daha az ağrı olduğu rapor edilmiştir (250).

Osunde ve ark. (171) 3.molar cerrahisi sonrası tek sütürle kısmen kapatma ve çok sayıda sütürle tam kapatma uygulayarak bu yöntemlerin iltihabi komplikasyonlara etkilerini kıyaslamışlardır. Tek sütür uygulanan grupta 72 saat süresinde daha az ağrı, ödem ve trismus görülmüştür. Kısmen kapatmanın basit, ekonomik ve daha az travmatik olmasından dolayı 3.molar cerrahisi sonrası inflamatuvar komplikasyonları hafiflettiği düşünülmektedir.

2.1.6.2. Flap Dizaynı

3.molar cerrahisinde yaygın kullanılan flap şekilleri birinci büyük azı dişin distaline kadar devam eden zarf şeklinde flap ve ikinci molar dişin distalinde serbestleyici vertikal ensizyonu olan üçgen flapdir. Kirk ve ark. (127) üçgen flapde daha fazla ödem olduğunu, dehissens, ağrı, maksimum ağız açıklığı ve alveolit açısından iki flap şekli arasında anlamlı fark olmadığını bildirmiştir.

Sandu ve ark. ödem, maksimum ağız açıklığı ve alveolit açısından iki flap dizaynı arasında fark olmadığını, ama zarf şeklinde flapde ağrı ve dehissensin anlamlı derecede yüksek olduğunu rapor etmişlerdir (207). Bununla beraber, uzun dönem periodontal sağlığı inceleyen araştırmacılar 2 flap dizaynı arasında fark olmadığını göstermiştir (208).

2.1.6.3. Antibakteriyel Ağız Gargaralarının Kullanılması

Alveolit ve cerrahi alan enfeksiyonunun önlenmesi için kloleksidinli gargaların kullanılması çok sayıda çalışmada kapsamlı şekilde araştırılmıştır. Caso ve ark. (39) özellikle 3.molar cerrahisi uygulanan klinik insan çalışmalarının dahil edildiği meta-analiz derlemesinde, kloleksidinin tek başına cerrahi günü kullanılmasının avantajı olmasada, 1 haftaya kadar gargaranın devam etdirilmesi alveolit riskini azalttığı rapor edilmiştir.

Minguez –Serra ve ark. (158) da benzer meta-analiz çalışmasında, 3.molar cerrahisi sonrası 1 hafta boyunca 12 saat aralıklarla %0.2-lik kloleksidinli macun uygulanmasının alveolit riskini azalttığını bildirmişlerdir.

Alveolit oluşmasını engellemek için klorheksidin kullanılmasının kesin sonuçları tartışmalı olsada, Haraji ve ark.'nın yaptıkları çalışmada kloleksidin jel uygulamasının daha iyi sonuçları olduğu bildirilmiştir (101). Aynı zamanda Sridhar ve ark.'nın (231) çalışmasında da çekim öncesi ve çekim sonrası %0.2-lik kloleksidin kullanılmasının alveolit sıklığını önemli derecede azalttığı bildirilmiştir.

2.1.6.4. Diren kullanılması

Holland ve Hindle bilateral 3.molar çekimi yapılan 70 hastada, çekim socketinin tamamen kapatılmasıyla (kapalı teknik), bismut iodoparafın bezle kısmen açık burakılarak (açık iyileşme) postoperatif ağrı, ödem ve trismus üzerinde etkileri kıyaslanmıştır. Kapalı grupta ağrı ve ödemin “açık iyileşme grubundan” daha belirgin olduğu bulunmuştur. Ama iki iyileşme grubu arasında anlamlı fark saptanamamıştır (107).

Rakprasitkul ve Pairuchvej'in (188) yaptıkları benzer çalışmada, bir gruba 3. Günde çıkarılmak şartıyla küçük çaplı drenaj tüpleri konularak primer kapatmış, diğer grupta ise sadece primer kapatma uygulanmıştır. Ağrı açısından iki grup arasında anlamlı fark görülmesede, postoperatif 72 saatde ödem farkı anlamlı bulunmuştur. Çalışmanın sonucuna göre araştırmacılar, alt. 3 molar cerrahisi sonrası primer kapatma uygulanacağı durumlarda küçük drenaj tüplerinin kullanılmasını tavsiye etmişlerdir.

Cerqueira ve ark. (41) yaptıkları çalışmada alt gömülü 3.molar cerrahisinde drenaj tüplerinin etkisini incelemiş ve postoperatif 24 saatde diren uygulanan ve uygulanmayan

gruplarda fasiyal ödem açısından fark olduğu görülmüştür. Bu farklılık istatistiksel olarak anlamlı olsada ($p < 0.001$), trismus ve ağrıda anlamlı fark görülmemiştir.

Chukwunke FN ve ark.'nın yaptıkları çalışmada ise, alt 3.molar cerrahisi sonrası diren kullanılmasının daha az ödem ve trismusla sonuçlandığı, ağrı üzerine etkisinin olmadığı bildirilmiştir. Diren uygulanan grupta direnin irritasyonuna bağlı olarak ağrıda geçici artış olduğu da gözlemlenmiş ve 72 saat sonra dren çıkarıldığı zaman ağrıda keskin azalma olduğu belirlenmiştir (48). Gazlı bez veya lastik direnin irritasyon etkisinden dolayı ağız içinde olması 48-72 saat kalması sadece bazı hastalar tarafından tolere edile bilmektedir. Ayrıca direnin çıkarılması için ilave postopetarif randevu gereksinimi de dezavantaj sayılmaktadır (188).

2.1.6.5. Sigara

Postoperatif komplikasyonlarda sigaranın önemi iyi bilinmektedir. 2006 yılında yapılan sistematik derlemede, preoperatif ve postoperatif uzun süre sigaraya ara verilmesinin çok etkili olduğu görülsede, sigara verilen aranın optimal süresi belirlenmemektedir.3.molar cerrahisi ve sigara ilişkisini inceleyen çalışma sayısı da yeterli değildir (236).

Al-Belasy (6) 3.molar cerrahisi sonrası sigaranın alveolit oluşumuna etkisini incelemiştir. Çalışmanın sonuçlarına göre, alveolit insidansı sigara kullanmayanlarda %7, sadece cerrahi işlem günü kullanmayanlarda %31.6, cerrahi işlem günü ve 1 gün sonrasında kullanmayanlarda %17.9, cerrahi işlem günü ve 2 gün sonrasında kullanmayanlarda %10.5 olarak belirlenmiştir.

2.1.6.6. Analjezikler

Postoperatif dental ağrılar genelde orta düzeyde ve kısa süreli olduğundan, çoğu zaman ilk 24-48 saatde analjezik kullanılmasını gerektirmektedir. 3.molar cerrahisi sonrası oluşan ağrılarda genelde analjezik olarak parasetamol ve non-steroid antiinflamatuvar ilaçlar (NSAİ) tekbaşına veya opioid veya steroidlerle kombine şekilde kullanılmaktadır. Özellikle NSAİİ-ların antiinflamatuvar özelliklerinden dolayı 3. Molar cerrahisi sonrası oluşan ağrı, ödem ve trismusun iyileştirilmesinde yararlı olduğu düşünülmektedir (214).

Hyrkas ve ark. (109) preopetarif oral diklofenak sodyum verilen ve verilmeyen gruplarda 3.molar cerrahisi sonrası analjezik etkide anlamlı fark olmadığını

bildirmişlerdir. Josi ve ark. (114) preoperatif ibuprofen, diklofenak, parasetamol+kodein ve plasebo kullanılmasının postoperatif dental ağrı üzerinde etkilerini kıyaslamış ve tedavi grupları arasında anlamlı fark olmadığını bulmuşlardır.

Ong ve Tan (170) preoperatif intravenöz tramadol ve ketoralak kullanılmasının etkilerini kıyasladıkları çalışmada, ketoralakın postoperatif dental ağrıyı önlemede daha etkili olduğunu rapor etmişlerdir. Bamgbose ve ark. (22) da, 3.molar cerrahisi sonrası ağrı, ödem ve trismusun kontrolü için diklofenak potasyum ve diklofenak potasyum + deksametazon kombinasyonunun etkilerini kıyaslamış ve kombine tedavinin daha etkili olduğunu bildirmişlerdir.

2.1.6.7. Kortikosteroidler

İltihabi sürecin süresi, ağrı, ödem ve trismus gibi postoperatif komplikasyonların şiddeti paramakolojik ajanlarla kontrol edile veya azaltılabilmektedir. Dekametazon ve metilprednizolon gibi yaygın kullanılan kortikosteroidlerin preoperatif verilmesiyle bu durumların kontrol edilebileceği rapor edilmektedir (227).

Seward ve ark. (212) steroidlerin trismus önemli etkisinin olmadığını, Peterson ve ark. (180) ise kortikosteroid kullanılmasının ağrı, ödem ve trismusu minimize ettiğini bildirmektedir. Cerrahi işlem sırasında IV kortikosteroid verilmesi erken postoperatif dönemde ödem ve trismus üzerine ciddi etkisinin olduğu görülmüştür. Erken dönemde görülen bu avantaj postoperatif 2 veya 3.günde kaybolursa da ilave doz önerilmemektedir (212,180).

Üstün ve ark. (244) 3.molar cerrahisi sonrası ağrı, ödem ve trismus üzerine 1.5 mg/kg ve 3 mg/kg metilprednizolonun etkilerini incelemiş ve iki doz arasında anlamlı fark olmadığını belirtmişlerdir. Bu yüzden kortikosteroidlerin yan etkilerini de göz önünde bulundurarak düşük doz kullanılmasının daha iyi olacağı sonucuna varmışlardır.

Garsema ve Baker (88) perioperatif uzun süre kortikosteroid kullanıldığında adrenal supresyon ve yara iyileşmesinde gecikme gibi komplikasyonlar olabileceğini bildirdi, Esen ve ark. (78) 3.molar cerrahisinde 125 mg prednizolon verilmesinin yara iyileşmesinin bozulması, postoperatif enfeksiyonlar, adrenal supresyon ve steroidlerle ilişkili diğer komplikasyonlara önemli etkisinin olmadığını bildirmişlerdir.

2.1.6.8. Soğuk Uygulanması

Soğuk uygulanması inflamasyon, ağrı ve ödem kontrol etmek için önerilmiştir. Forsgren ve ark. gömülü mandibular 20 yaş dişlerinin cerrahi çekimi sonrası eksternal buz uygulamasının ödem, trismus, sıcaklık (ateş) veya ağrı üzerine etkilerini incelemiş ve 2 grup arasında anlamlı fark olmadığını, buz uygulamasının sadece ödem üzerine minimum etkisinin olduğunu bildirmişlerdir (86).

Filho ve ark. (84) buz uygulamasının postoperatif ağrı ve ödemini azalttığını, trismus üzerine anlamlı etkisinin olmadığını rapor etmişlerdir. van der Westhuijzen ark.'nın (245) yaptıkları çalışmada ise buz uygulanan ve uygulanmayan gruplar arasında trismu, ödem ve ağrı açısından anlamlı fark olmadığı görülmüştür.

2.1.6.9. Lazer Kullanılması

3.molar cerrahisi sonrası oluşan diskomforu, özellikle ödemi azaltmak için lazer kullanımı nispeten daha yeni yöntemdir. Lazerin lenf damarlarının sayısını ve çapını artırdığı, aynı zamanda damar geçirgenliğini azalttığı düşünülmektedir. Bunlardan ilave lazer ışınları hidrostatik ve kapiller basıncı değişmek ve makrofajları aktive etmekle protein absorpsiyonunu artırmakta ve interstisyel sıvının absorpsiyonunu indüklemekle ödemini azaltmaktadır (139).

Carillo ve ark. (38) tarafından çift kör randomize kontrollü çalışmada helium-neon lazerin 3.molar cerrahisi sonrası ağrı, ödem ve trismus üzerine etkisi incelenmiştir. 100 hastaya randomize şekilde helium –neon lazer, ibuprofen veya plasebo verilmiştir. Helium-neon lazer ve ibuprofen grubunda trismusun önemli düzeyde az olduğu, Helium-neon lazer ve plasebo gruplarıyla kıyaslamada ibuprofen grubunda ağrının daha az olduğu, ama ödem açısından 3 grup arasında anlamlı fark olmadığı görülmüştür.

Roynesdal ve ark. (198) lazer uygulamasının 3.molar cerrahisi sonrası ağrı, ödem üzerine etkilerini incelemiş ve lazer uygulanmasının bu postoperatif şikayetleri minimize etmeye yardımcı olduğunu rapor etmişlerdir. Başka bir araştırmada, Markovoric ve Todovoric (148) 3.molar cerrahisi sonrası yüksek tedavi dozu (dalga boyu 637 nm, gücü 50mW) uygulanan deney grubunda postoperatif ödemde anlamlı düzeyde azalma olduğunu bildirmişlerdir. Lazerle lokal intramüsküler deksametazon uygulanması kombine edildiğinde ödemdeki azalma daha belirgin bulunmuştur. 3.molar cerrahisinde lazer kullanılması ağrısız, non-invaziv ve yan etkileri olmayan bir yöntem olsa da, maliyetinden dolayı gelişmekte olan ülkelerde kullanımı sınırlıdır.

2.1.6.10. Trombositten Zengin Plazma (TZP), Trombositten Zengin Fibrin (TZF) Ve Diğer Trombosit Konsantrelerinin Çekim Soketlerine Uygulanması

Son yıllarda yapılan deneysel hayvan çalışmaları ve klinik araştırmalarda TZP ve TZF-nin çok geniş kullanım alanlarının olduğunu görmekteyiz. Sert ve yumuşak doku iyileşmesini hızlandırma potansiyellerinden dolayı, çekim soketlerine uygulandığı durumlarda da yara iyileşmesini hızlandırabileceği düşünülmüştür. Bu trombosit konsantrelerinin herhangi yan etkisi olmadan postoperatif yara iyileşmesi, ağrı ve ödem üzerine önemli düzeyde etkilerinin olduğu ve kemik rejenerasyonunu hızlandırdığı görülmüştür (160).

2.2. Trombositten Zengin Fibrin (TZF)

Fibrin Nedir?

Fibrin fibrinogen adlı plazma moleküllerinin aktive olunmuş şeklidir. Bu çözülebilir fibril yapısındaki molekül ağırlıklı olarak hem plazmada, hem de trombositlerin α granüllerinde bulunmakta ve hemostaz sırasında trombosit agregasyonunda belirleyici rol oynamaktadır. Başlangıçta oluşan trombosit kümelenmesini sağlamlaştırmak için biyolojik yapıştırıcı şekline dönüşerek, koagülasyon sırasında hasar görmüş damar duvarlarında koruyucu tabaka oluşturmaktadır. Koagülasyon reaksiyonlarının son ürünü olan fibrinogen trombin aracılığıyla çözülebilir şekilden çözülemez fibrine dönüşmekte ve polimerize olan fibrin jel yara bölgesinde sikatrisyel matriks oluşturmaktadır (49).

2.2.1. TZF'nin Tarihsel Gelişimi

Trombositlerin regeneratif özellikleri 70'li yıllarda ortaya konulmuş ve kollagen sentezinin artması, hücre mitozu, kan damarlarının gelişmesi, yara bölgesine diğer hücrelerin göç etmesi, hücre farklılaşmasının uyarılmasına neden olacak büyüme faktörleri içerdiği belirlenmiştir (197, 126).

1970 yılında, fibrinogenin trombin ve kalsiyumla plimerize edilmesiyle elde edilen "fibrin yapıştırıcı" Matras tarafından tanımlanmış ve sıçan modellerinde deri yaralarının iyileşmesini hızlandırdığı bildirilmiştir (150). 1986 yılında Knighton ve ark. (128) ilk kez "trombosit kaynaklı yara iyileşmesi faktörleri (PDWHF)" adlandırdıkları trombosit konsantrasyonunun deri ülserlerinin kontrol altına alınmasıyla beraber iyileşmeyi hızlandırdığını göstermişlerdir.

Daha sonra 1997 yılında Whitman ve ark. (251) oral cerrahi işlemlerde trombositten zengin plazma (TZP) kullanılmasını ortaya koymuş ve TZP-nin hem konak kemikte, hemde kemik greftlerinde osteoprogenitör hücrelerin artmasına neden olacak büyük avantajının olduğunu bildirmişlerdir.

2001 yılında da Fransada Choukroun tarafından trombosit konsantrelerinin ikinci jenerasyonu olan Trombositten Zengin Fibrin (TZF) tanımlanmıştır. TZF esas olarak trombositler, lökosit sitokinleri ve çok sayıda büyüme faktörleriyle zengin otojen fibrin matriksten oluşmaktadır (46).

Trombosit türevlerinin ilk jenerasyonu olan TZP nin yerini ala bilmek için geliştirilen TZF –nin elde edilmesi daha basit ve güvenilir sayılmaktadır (45, 47). Trombositlerde olan bu büyüme faktörlerinin yoğunlaştırılmış süspansiyonları olan trombosit konsantreleri, bioaktif cerrahi katkı görevi yaparak, lokal uygulamada yara iyileşmesini uyarmaktadır (126).

2.2.2. Trombosit Yapısı

Kemik iliğindeki megakaryositlerden oluşan trombositler çekirdeksiz ve disk şeklindedirler. Ortalama 8-10 gün yaşam süresi olan trombositlerin sitoplazmalarında olan çok sayıdaki granüllerin içeriği aktive olduklarında dışarı salgılanmaktadır.

α -granüller trombositlere özel (β -tromboglobulin gibi) veya trombositlere özel olmayan (fibronektin, fibrinojen, diğer koagulasyon faktörleri, büyüme faktörleri, immunoglobulinler, fibrinoliz inhibitörleri vb) çok sayıda protein içermektedir. Dens granüller ise kalsium, serotonin vb içermektedir. Aynı zamanda trombositlerin ikikatlı fosfolipid membranındaki reseptörler çok sayıda molekülleri (kollagen, trombin vb.) bağlayabilmektedir. Yara bölgesinde trombositlerin agregasyonu ve sonrasında degranülasyonu sonucunda sitokinlerin açığa çıkması, fibrin matriks içinde hücre migrasyonu ve proliferasyonunu stimule etmekte ve böylece iyileşmenin ilk aşaması başlatılmaktadır (62).

2.2.2.1. Trombosit Sitokinleri

TZF içindeki trombosit sitokin miktarı bu biyomateryelin özelliklerinin anlaşılmasında önemli aşama oluşturmaktadır, çünkü bu sitokinler anahtar imflamasyon ve iyileşme mediatörleridir. Aynı zamanda trombosit sitokin miktarından daha çok, bu sitokinlerin fibrin matriks içindesindeki şeklinin de belirlenmesi önem arz etmektedir (89).

TZF fibrin matriksi trombosit kaynaklı büyüme faktörü (PDGF- β), dönüştürücü büyüme faktörü (TGF- β 1), vasküler endotelyal büyüme faktörü (VEGF), insülin benzeri büyüme faktörü (İGf-1) gibi büyüme faktörleri ve interlökin 1 β , (IL-1 β), IL-6, IL-4, tümör nekroz faktörü (TNF- α) gibi sitokinler içermektedir (199).

Tablo 2-3: TZF'nin içerdiği büyüme faktörleri

Büyüme faktörleri	Hücre kaynakları	Biyolojik etkileri
PDGF	Trombosit ve makrofajlar	Mezenşimal kök hücrelerinin proliferasyonu ve migrasyonu
TGF- β	Trombosit ve lenfositler	Osteoblast proliferasyonu Kollagen tip 1 sentezi Spongios kemik oluşumu Angiogenezinin uyarılması
IGF-1	Osteoblast ve makrofajlar	Osteoblast proliferasyonu Yara iyileşmesini hızlandırmak
VEGF	Endotelyal hücreler	Angiogenezinin başlatılması

2.2.2.2. Trombosit Kaynaklı Büyüme Faktörleri (PDGFs)

PDGFs – ler mezenkimal hücrelerin migrasyonu, proliferasyonu ve sağ kalımının en önemli regülatörleridir. Farklı bağ doku hücreleri için potansiyel büyüme faktörü olan PDGF, aynı zamanda makrofajlar, endotelyal hücreler, fibroblast ve glial hücreler tarafından da sentezlenmektedir. PDGF-nin farklı plazma proteinleri ve ekstrasellüler matrikse bağlanması bu faktörün lokal konsantrasyonunu artırmaktadır. PDGF-nin hücre yüzeylerinde bulunan özel yüksek afiniteli resöptörlere bağlanması hücre proliferasyonunu stimule etmektedir. İn vitro olarak PDGF-nin tüm izoformlarının periodontal ligaman hücrelerinin proliferasyonunu indüklediği gösterilmiştir (58).

PDGF aynı zamanda periodontal ligaman hücreleri için kemotaksis özelliği taşımakta, kollagen ve hiyaluronik asit sentezini uyarmaktadır. PDGF hücre proliferasyonu, kemotaksis, hücre farklılaşması ve ekstrasellüler matriks sentezini etkilemekle kemik oluşumunu hızlandırmaktadır (106).

Simion (218) köpeklerde yaptığı çalışmada, PDGF–ni deproteinize edilmiş kansellöz sığır kemik bloklarıyla kombine şekilde kullanmış ve periodontal kemik yüksekliğinde vertikal artış olduğunu gözlemlemiştir.

Urban ve ark. (242) bir klinik vaka raporunda, rhPDGF-nin kemik minerali veya bariyer membranla kombine kullanılmasının, periodonlar kemik defektleri çevresinde yeni kemik oluşumunu artırdığını belirtmiştir.

2.2.3. TZF'nin Yara İyileşmesine Etkisi

İyileşme ve yumuşak doku maturasyonunda anahtar rol oynayan angiogenez, immunité ve epitelyal ilerleme gibi 3 önemli fenonem TZF membranları tarafından desteklenmektedir.

Angiogenezis yara içinde yeni kan damarlarının oluşmasıdır. Bunun için endotelyal hücrelerin fenotip değişikliği, migrasyonu ve bölünmesini sağlayan ekstrasellüler matriks gerekmektedir. Fibrin matriksin angiogenezisi yönlendirdiği kesin olarak netlik kazanmıştır (70).

Fibrin matriksin angiogenezis özelliği fibrin jelin 3 boyutlu yapısı ve aynı zamanda fibrin ağ içindeki sitokinlerin etkileriyle açıklana bilmektedir. Fibrin jel içindeki bu faktörlere, fibroblast büyüme faktörü (FGFb), vasküler endotelyal büyüme faktörü (VEGF), trombosit kaynaklı büyüme faktörü (PDGF) gibi sitokinler dahildir. Bazı çalışmalar FGFb ve PDGF-nin yüksek afiniteyle fibrin jele bağlanabildiğini göstermektedir. Bunlardan ilave angiogenezisin uyarılması çok sayıda farklı büyüme faktörlerinin de fibrinle bağlanması ile açıklana bilmektedir (81, 203).

Nehl ve Hermann (164) in vitro modellerde, fibrin fihtının yapısı ve mekanik özelliklerinin de önemli faktörler olduğunu göstermişlerdir. Fibrin matriksin rijitliği endotelyal hücrelerin FGFb ve VEGF stimulasyonuna bağlı kapiller oluşturmasına önemli düzeyde etki etmektedir. Fibrin matriks konfigurasyonundaki bu farklılıklar fibrin jel, konsantre trombosit zengin plazma (cPRP) ve TZF arasındaki biyolojik kinetik farklılığının anlaşılması için çok önemlidir.

Angiogenezin önemli aşamalarından biri de hücrelerin fibrin, fibronektin ve vitronektine bağlanmasını sağlayan endotelial hücreler tarafından $\alpha\beta 3$ integrin ekspresyonudur. Bu integrin ekspresyonunun ayarlanması fibrinin kendi içinde taşınmaktadır. Fibrin ve fibrinogenin parçalanma ürünleri nötrofil migrasyonunu uyarmakta ve CD11c/CD18 reseptörlerin membran ekspresyonunu artırmaktadır. Bu reseptörler de nötrofillerin endotele ve fibrinogene adezyonuna olanak tanımaktadır (81).

Aynı zamanda nötrofillerin fagositozu ve enzimatik parçalanma süreci fibrinogenin parçalanma ürünleri tarafından ayarlanmaktadır (135). Nötrofillerden sonra yara bölgesinde monositler görülmektedir. Makrofajların yara bölgesinde kolonizasyonu fibronektin ve fibrin ağda bulunan kemotaktik ajanlar tarafından kontrol edilmektedir (135).

2.2.4. Fibrin ve Yara Kapanması

Fibrin matriks yara bölgesinin kapanmasını yönlendirmekte, epitel hücreleri ve fibroblastların metabolizmasını etkilemektedir. Yara bölgesinde epitel hücreleri kaybolduğunda yara kenarlarındaki hücreler bazal ve lateral uzantılar oluşturmakta ve daha sonra bu hücreler fibrinogen, fibronektin ve vitronektin tarafından oluşturulan geçici matrikse göç etmektedir. Fibrin, fibronektin, PDGF, dönüştürücü büyüme faktörü (TGF- β) integrin ekspresyonu, fibroblast proliferasyonu ve yara içinde migrasyonu için önemli faktörlerdir (93).

Bu migrasyon ve fibrin parçalanması sonucunda da, fibroblastlar tarafından kollagen sentezinin başlanması in vitro iyileşme modellerinde tanımlanmıştır (240).

2.2.5. Angiogenesis ve Kök Hücrelerin Migrasyonu

Hemostaz ve iyileşme sürecinde fibrin fıhtı tarafından sirkülasyondaki kök hücreleri yakalanmakta ve yara bölgesine getirilerek yeniden damarlanma başlatılmaktadır. Fibrin matrikse yerleşmiş bu hücreler salgılanan sitokinlerle beraber vasküler ve doku onarımına izin vermektedir (149). TGF de fizyolojik matriks gibi kök hücreleri için ağ görevi görmektedir ve özellikle fibrin membran içinde angiogenezi hızlandırmaktadır.

2.2.6. Fibrin Ve Mezenkimal Kök Hücreleri

Kemik iliğinin mezenkimal kök hücreleri kemiğin tüm hücrelerine ve diğer doku hücrelerine farklılaşa bilmektedir. Kandan hasar görmüş dokulara getirilen bu

farklılaşmamış hücreler burada farklı hücre tiplerine farklılaşabilmektedir. Bu başlangıç farklılaşma için fibrin ve fibronektinden oluşan geçici skar matriksin olması çok önemlidir. Bu da hücrelerin taşınması için destekleyici gibi neden fibrin matriks kullanıldığını göstermektedir (20).

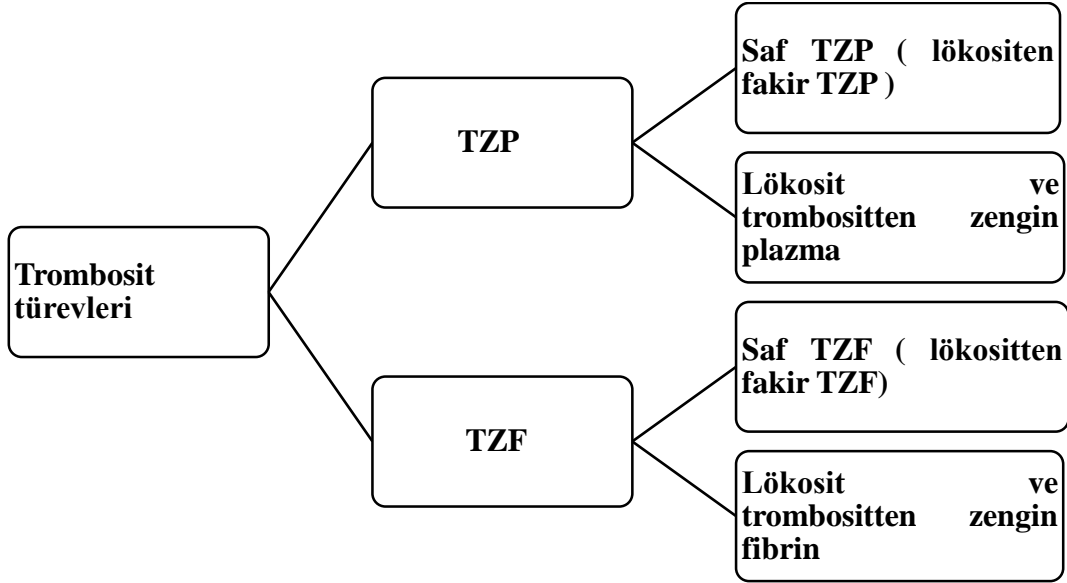
Bazı araştırmacılar kemik defektlerinin onarımı için mezenşimal kök hücre naklinde fibrin matriksin optimal destek oluşturduğunu göstermişlerdir. 18 mg/mL fibrinogen 100 IU/mL trombinle aktive edilerek elde edilen deneysel fibrin matriksin, in vitro olarak kök hücre proliferasyonu ve migrasyonu için optimal olduğu görülmüştür (28).

2.2.7. Fibrin Ve Kemik Dokusu

İyileşme sürecinde fibrin ve kemik hücreleri arasında direk bağlantı iyi bilinmemektedir. Diğer taraftan fibrinin kemik iyileşmesi üzerine etkilerini inceleyen hayvan çalışmalarının sonuçları da çelişkilidir. Bazı çalışmaların kemik iyileşmesini hızlandırdığını bazılarının da değişmediğini bildirmesi, çalışmalarda hayvan türü, kemik defekti ve fibrin jeldeki farklılıktan kaynaklanabilir. Bu çelişkilere rağmen fibrin kemik morfogenetik protein (BMP) taşıyıcıları için destekleyici matriks olarak tanımlanmaktadır. BMP-lerle bağlantılı fibrin matrikslerin angiotrofik, hemostatik ve ossekondüktif özellikleri söz konusudur. İçinde BMP-ler taşıyan fibrin matriks kas içine nakil olduğunda, hızlı şekilde açığa çıkan BMP-ler kemik indüklenmesine neden olmaktadır. Sitokinlerin böyle hızlı şekilde açığa çıkması TZF gibi doğal fibrin fibrinin en önemli özelliğidir (120).

2.2.8. Trombosit Konsantrlerinin (Türevlerinin) Sınıflandırılması

Lökositlerin olması ve fibrin yapısı esas alınarak yapılan son sınıflandırma aşağıdaki gibidir.



- Saf TZP (lökositten fakir TZP): lökosit yok ve aktive olduğunda düşük dansiteli fibrin ağ söz konusudur. Likid solüsyon ve aktive edilmiş jel şeklinde kullanılmaktadır
- Lökosit ve trombositten zengin plazma: aktive olduğunda düşük dansiteli fibrin ağla beraber lökositler var. Saf TZP gibi iki şekilde kullanılmaktadır
- Saf TZF: lökosit olmasa da yüksek dansiteli fibrin ağ söz konusudur. Fazla aktive edilmiş jel şeklinde kullanılmaktadır
- Lökosit ve trombositten zengin fibrin: yüksek dansiteli fibrin ağla beraber lökositler var, aynen saf TZF şeklinde kullanılmaktadır (64,67).

2.2.9. TZF'nin Hazırlanması

TZF-nin hazırlanması için cam tüplere 10 ml venöz kan alınarak, hemen sonrasında 10 dakika 3000 rpm devrde santrifüje edilmektedir. Kan alındıktan hemen sonra santrifüje edilmezse fibrinde diffuz polimerizasyon oluşmakta ve buda pıhtı oluşumu ile sonuçlanarak miktarı ve kaliteyi azaltmaktadır (129).

TZF sürecinden sonra örnek tüplere alınmış kan 3 tabakaya ayrılmaktadır:

- Hücre içermeyen plazma ve ya trombositten fakir plazma tabakası. En üstte yerleşen bu tabaka isminden de görüldüğü gibi trombosit içermemekte ve açık sarı renktedir.
- Orta tabaka TZF tabakası: fibrinden zengin bu tabaka polimerize yapısında büyüme faktörleri ve sitokinler taşımaktadır
- En alt kırmızı renkli tabaka kırmızı kan hücreleri (RBC) içermektedir.

Kan alındıktan sonra cam tüplere konulduğunda, camla temas sonucu intrinsik koagülasyon süreci başlamakta ve kan plazma ve pıhtıya ayrılmaktadır. Bu yüzden başarılı bir şekilde TZF hazırlanması için, kan alma işleminin hızlı ve sonrasında hemen santrifüje edilmesi tavsiye edilmektedir (47).

En üst tabakadaki asellüler fraksiyon uzaklaştırıldıktan sonra, orta TZF fraksiyonu pensle tutularak alt eritrosit tabakasıyla birlikte cam tüpten çıkarılmaktadır. Fibrin pıhtı steril bir yüzeye konulduktan sonra, eritrosit tabakası nazikçe kazınmaktadır (46).

Uniform kalınlıkta TZF membranı elde etmek için “PRF Box“ cihazı da kullanılabilir. Baskı uygulanması yavaş, kibar ve homogen şekilde yapılarak elde edilmiş membran homogen şekilde serumla ıslatılmaktadır. Ekstrinsik büyüme faktörü katkısı olmadığından intrinsik büyüme faktörlerine herhangi etki söz konusu değildir (67). Ayrıca bu işlem sırasında fibronektin ve vitronektinle zengin serum eksudatı elde edilebilmektedir (65).

Trombositlerin göç etmesi ve agregasyonunda çok önemli rol oynayan anahtar proteinler olan fibronektin ve vitronektin aynı zamanda fibrin pıhtı yapısının da anahtar komponentidir. Fibrin pıhtının sert yapısı 7 günden daha fazla sürede fibronektinin yavaşça salgılanmasına bağlıdır. İlk başta salgılanan fibronektin eksudadaki serbest fibronektindir, daha sonra yerini TZF membrandan salgılanan fibronektin almaktadır. Diğer taraftan TZF membranından ilk 4 saatte vitronektin salgılanmakta, devam eden 7 günde önemsiz düzeyde vitronektin salgılanmaktadır (68).

Aynı zamanda trombosit büyüme faktörleri TZF-nin biyolojisi ve fonksiyonlarında önemli rol oynamaktadır. TZF pıhtısı santrifüj sırasında oluşum polimerizasyon sürecinden doğal yolla elde edildiğinden, doğal fibrin yapısı söz konusudur. Bu doğal yapının da büyüme faktörlerinin yavaş salınımı için güvenilir olduğu düşünülmektedir. Aynı şekilde yavaş salınım TZP de görülmemektedir. TZP de

çok hızlı ve yapay trombosit aktivasyonu, fibrin ağın çok yumuşak ve zayıf olduğu bilinmektedir (129, 223).

Büyüme faktörlerinin en yüksek düzeyde salgılanması da faktörlere göre değişmektedir. Örneğin, TGF-b 5-7. günlerde, VEGF 1-2.günlerde ve PDGF 3-5.günlerde en üst düzeyde salgılanmaktadır (68). Aynı zamanda lökositlerin de yarıdan fazlası TZF membranı içinde tutulmaktadır. Membranda olan bu lökositler sadece anti-inflamatuvar hücre görevi görmemekte, kemokinler, anti-inflamatuvar sitokinler (IL-4, IL-10, IL-13) ve opioid peptidler gibi anti-nosiseptif moleküller salgılamakla ağrı kontrolüne yardımcı olmaktadır (64).

TZF – nin en önemli özelliği trombositleri tutarak, fibrin pıhtı içinde sitokinlerin yavaşça açığa çıkarılmasıdır. Histolojik incelemelerde trombositlerin daha çok fibrin pıhtıyla eritrositlerin birleşim yerinde, yani fibrin pıhtının alt kısmında toplandığı bildirilmiştir. Aynı zamanda TZF matrikste fibrin polimerlere birleşik şekilde görülen heparin ve hiyaluronik asit iyileşme sürecine ve hücrelerin göç etmesine yardımcı olmaktadır.3 boyutlu fibrin yapının oluşmasıyla sonuçlanan doğal polimerizasyon sitokinlerin 7 günden daha fazla süre boyunca yavaşça açığa çıkmasında etkili olduğu bulunmuştur (67).

İyileşmenin başlangıç aşamasında trombositlerin degranülasyonu sonucu açığa çıkan sitokinler, fibrin matriks içine hücre migrasyonu ve proliferasyonunu stimule etmektedir. TZF-nin tedavi edici etkisinde esas rolü fibrin matriks oynamaktadır. Fibrinogenin aktive edilmiş şekli olan fibrin trombositlerin α granüllerine çok sayıda büyüme faktörleriyle beraber bulunmaktadır. Aynı zamanda fibrin matriksin içinde eşkenar bağlantı oluşturan zayıf trombin konsantrasyonu söz konusudur. Bu bağlantı sayesinde iyi bir fibriler ağ oluşmakta, bu ağda sitokinlerin tutulması ve hücre migrasyonunu desteklemektedir. Bu organizasyonda fleksibl, elastik ve çok güçlü TZF matriksinin oluşmasıyla sonuçlanmaktadır (45).

TZF-nin bu yapısı iskele görevi görmekte, mekanik destek sağlamakta ve biyolojik bağlayıcı görevi yapmaktadır. Hücrelerin göç etmesini hızlandırması yeniden damarlanmayı ve graft kullanıldığı durumlarda sağ kalımı artırmaktadır. Fibrin ağ içinde lökositlerin olması ve sitokinlerin yavaş salınımı inflamatuvar ve iltihabi süreçlerin kendiliğinden düzenlenmesi (self regulation) ve iyileşmenin devam etmesine neden olmaktadır (44).

Tablo 2-4: Trombosit konsantrlerinin kıyaslanması.

Örnekler	Eritrositler (%)	Trombositler (%)	Lökositler (%)
Kan pıhtısı	95	4	1
TZP	4	95	1
TZF	2	97	1

2.2.10. TZF'nin avantajları

- Basit ve ucuz işlem olması
- Sığır trombini ve antikoagulan kullanımını gerektirmemesi
- Yavaş polimerizasyona bağlı iyileşme avantajı
- Hücre migrasyonu ve proliferasyonunda çok etkili olması
- İmmun sisteme destekleyici etkisinin olması
- Hemostaza destek olması (62).

2.2.11. TZF'nin dezavantajları

- Otojen kandan elde edildiğinden miktarı sınırlı
- TZF'nin başarılı sonuçlar verebilmesi için kan alındıktan hemen sonra santrifüj gerektirmesi
- Cam tüplere ihtiyaç duyulması
- Kan alınması minimal da olsa invaziv işlem olduğundan hastanın izin vermemesi (62,63).

2.2.12. TZF'nin Diş Hekimliğinde Kullanımı

Kemik içi defekler, rejeneratif işlemler, endo-perio lezyonlar gibi periodontal lezyonlarda biyolojik iskele gibi TZF kullanılabilir. Yönlendirilmiş doku

rejenerasyon membranlarıyla kıyaslamada in situ olarak TZF periodontal progenitör hücrelerin proliferasyonu ve migrasyonunu desteklemektedir. Büyüme faktörleri ve sitokinlerin yavaş salınımına bağlı olarak gingival dokulara inductif etkileri de vardır.

2.2.12.1. Rejenerativ Endodontik Tedavide Kullanılması

Bazı vaka raporlarında, TZF-nin MTA ile kombine şekilde kanal dolgu materyeli gibi kullanılmasının, apeksi açık dişlerin endodontik tedavisinde yararlı olabileceği bildirilmiştir. TZF-nin MTA ile kombine edilmesinin, kök hücrelerinin odontoblastlara farklılaşmasını stimule etmekte sinergist etki gösterdiği hipotezi ileri sürülmüştür (232).

Revaskularizasyon ve revitalizasyon

Revaskularizasyon veya yeniden damarlanma rejenerativ edodontide en çok araştırılan başarılı bir yaklaşımdır (232). Nekrotik enfekte immatür dişin total kanal dezenfeksiyon şartlarında TZF-nin katkılarıyla beraber revitalizasyonunun (yeniden canlılığının kazanılması) mümkün olduğu gösterilmiştir (162).

Çocuklarda immatür nekrotik dişlerde pulpa-dentin kompleksinin regenerasyonunda TZF-nin ideal biyomateryal olması iskelesinde taşıdığı lökosit ve büyüme faktörlerinin doku iyileşmesini hızlandırma potansiyeline bağlıdır (232). Revaskularizasyon, revitalizasyon ve regenerativ pulpa tedavilerinin güçlü ve güvenilir klinik çalışmalarla onaylanmasına ihtiyaç duyulmaktadır.

2.2.12.2. Sinüs Lift İşlemlerinde TZF – nin Tek Başına veya Graft Materyelleriyle Beraber Kullanılması

Sinüs lift işlemlerinde TZF – nin tek başına graft materyeli olarak aynı seansta implantla beraber kullanılmasının basit ve umutlandırıcı sonuçlar verdiğini bildirilmektedir. Çok sayıda klinik vaka raporlarında açık sinüs lift işlemlerinde biyomateryal olarak sadece TZF-nin kullanıldığı bildirilmektedir. TZF membranlarının pahalı olmaması ve kolay manipüle edilen biyomateryel olması, yüklemmeden önce iyileşme süresini azaltması sinüs lift işlemlerinde tavsiye edilmesinin başlıca nedenleridir (151, 220).

TZF – nin fibrin matriksinin özelliği ve büyüme faktörlerinin yavaşça açığa çıkması bazı durumlarda ksenogen greft ve pahalı kollagen membranlar yerine onu ideal biyomateryel konumuna getirmektedir (151).

TZF- nin iyileşmeyi hızlandırmasından dolayı Schneiderian membranının korumak için ve osteotomi penceresini örtmek için ucuz ve başarılı yöntem sayılmaktadır. Schneiderian membranında perforasyon veya yırtılma olduğunda da a- TZF membranlarının bariyer olarak kullanıla bilmesi vaka raporlarında bildirilmiştir (61).

2.2.12.3. Erken Veya Geç Dönem İmplant Uygulamaları İçin Alveolar Soket Koruma (Soket Ogmentasyonu).

Diş çekimi sonrası TZF membranlarının kullanılması alveolar kret genişliğinin korunması ve alveolar kemik iyileşmesini hızlandırdığı görülmektedir (105). TZF çekim soketleriyle beraber komplikasyonlu çekim soketlerinde, kistik lezyonlara bağlı ciddi kemik defektlerinde ve kist enukleasyonu sonrasında da erken kemik ve gingival rejenerasyon amacıyla kullanılmaktadır (176, 14543).

Klinik ve histolojik çalışmalar, taze çekim soketinin TZF membranla doldurulmasının implant yapımına hazırlık için tedavi alternatifi olduğunu göstermektedir. Alternatif olarak kemik grefleriyle doldurulan soketlerde, greftin üzerini örtmek için TZF kullanılabilir (257).

Özellikle dişetiyle yara kapanmasının imkansız olduğu veya sütürle kapatmanın zor olduğu durumlarda daha da önem kazanmaktadır. Buradaki TZF membranın amacı dişeti iyileşmesini stimule etmek olsada, aynı zamanda biyolojik bariyer görevi yaparak kemik greftini oral kaviteden koruyarak soket içinde kalmasını sağlamaktadır. Bu teknik aynı zamanda çekim soketini ogmente etmek için kompleks flap işlemlerinin yapılması ve YKR protokollerinin gerekmediği göstermektedir (56).

2.2.12.4. Dehissens ve Fenestrasyonların Kapatılması

Bazı vaka raporları TZF ve kemik greflerinin kombine kullanılmasının basit ve uzuc yöntem olmasından dolayı ve TZF-nin büyüme faktörleriyle beraber fibrin iskelesi dehissens ve fenestrasyon vakalarında yumuşak doku ve kemik iyileşme süresini azalttığı bildirmektedir (221,222).

Aynı zamanda implant çevresindeki fenestrasyonların da tedavisinde başarıyla kullanıldığı gösterilmiştir. TZF membran parçalara bölünerek veya trombosit sıvısı şeklinde (I-TZF) greft materyelleriyle karıştırılarak defektlerin kapatılmasında kullanıla bilmektedir (249).

2.2.12.5. Peri – implant Kemik Defektlerinin Tedavisi

Hamza Cebi ve ark. (100) yaptıkları klinik çalışmada peri-implant defektlerin tedavisinde TZF kullanılmasının tek başına konvansiyonel flap cerrahisinin kullanılmasıyla kıyaslamada, kemik defektinin tipinden bağımsız olarak daha etkili olduğu bildirilmiştir (100).

Başka bir çalışmada başarılı sonuç elde etmek için, debridman ve lazerle dezenfeksiyon sonrası kemik defekti kanla karıştırılmış sentetik hidroksiapatitle doldurulmuş ve greftlenmiş bölge yumuşak doku infiltrasyonunu engellemek için TZF membranla kapatılmıştır. Araştırmacılar, büyüme faktörlerinin salgılanmasından dolayı TZF membranının greft hemostazını koruduğu ve tedavi başarısına yardım ettiğini bildirmişlerdir (216).

2.2.12.6. Periodontal Cerrahi-Kemik İçi ve Periodontal Furkasyon Defektleri

Agresif periodontitisli hastalarda açılı defektlere TZF membranların uygulandığı hastalarda, periodontal cerrahiye takiben 9.ayda sondalama derinliğinde ciddi azalma olduğu görülmüştür. Periodontal rejenerasyonu artırmak için açılı defektlerde TZF uygulanmasının rekonstruktif tedavide etkili olabileceği rapor edilmiştir (205).

Teorik olarak kemik içi defektlerde TZF tek başına veya greft materyelleriyle beraber kombine şekilde greft olarak kullanılabilir (56). TZF membranı solid materyel olduğundan kemik içi defektlerde kolay manipülasyon avantajı vardır. Aynı zamanda kemik içi defektler doldurulduktan sonra TZF membranlar koruyucu membran olarak da kullanılabilir. YDR membranlarıyla kıyaslamada, in situ olarak TZF membranlar daha çabuk remodelinge uğramakta, büyüme faktörleri ve diğer matriks proteinlerinin yavaş açığa çıkmasıyla beraber periost ve gingival dokuların uyarılmasını hızlandırmaktadır (65, 67).

2.2.12.7. Diş Eti Çekilmelerinde

Diş eti çekilmelerinin TZF kullanarak tedavi edilmesi yönelik klinik veriler umut verici sayılmamaktadır (121). Bu konudaki çalışmaların limitasyonları olsada, Miller sınıf I ve II dişeti çekilmeleri olan hastalarda TZF kullanılması kök yüzeyinin örtülmesini sağlamamakta ve keratinize mukozanın genişliğini artırmamaktadır (73, 15).

2.2.12.8. Palatinal Bandaj

Palatinal bölgeden alınan bağ dokusu grefti sonrası TZF membranlar palatinal yara bandajı veya koruyucu membran olarak kullanılabilir. Vaka raporlarında, palatinal donör bölgede TZF membranlarının kullanılmasının yara iyileşmesini önemli düzeyde hızlandırdığı, hasta diskomforu ve iyileşme zamanını azalttığı gösterilmiştir (112).

2.2.12.9. Oral Cerrahide Çekim Soketinin Ogmentasyonu Ve İyileşmesinde Kullanımı

Oral ve maksillofasiyel cerrahide kanıta dayalı çalışmaların çoğu, kemik iyileşmesini hızlandırmaya ve 3.molar cerrahisi sonrası oluşan komplikasyonların önlenmesini kapsamaktadır (191, 224).

Çekim soketinin iyileşmesi ve remodelingi özellikle kan pıhtısının başlangıç stabilizasyonu ve yara yerininin dişetiyle hızlı kapanmasına bağlıdır. Bu durum çekim soketine fibrin gelin (kemik greftleriyle veya greftsiz) konulması ve üzerinin fibrin membranla kapatılmasıyla elde edile bilmektedir. Çekim soketlerinin doldurulması için biyomateryel olarak TZF kullanılması, yumuşak doku iyileşmesi ve kemik regenerasyonunu hızlandırdığından, postoperativ ağrı gibi enflamasyonun erken yan etkilerini azaltmasından dolayı kullanışlı bir işlem olarak tavsiye edilmektedir (79). Çekim soketlerinin TZF–le ogmentasyonu özellikle çekim sonrası immediate implantasyonda, erken veya geç dönem implant uygulamalarında endikedir (91, 219).

2.2.12.10. Sistemik Sağlık Sorunu Olanlarda Çekim Sonrası Komplikasyonları Azaltmak İçin

Diyabetli hastalarda, oral bifosfonat kullanan veya antikoagulan alan hastalarda iyileşmenin gecikmesi, bozulması veya kanama durumlarına bağlı oluşabilecek osteitis, alveolit veya enfekte soket gibi çekim sonrası komplikasyonları minimize etmek için TZF kullanıla bilmektedir (206). Çekim soketlerinde iyileşmenin bozulması veya gecikmesi genelde sokette stabil olmayan kan pıhtısına bağlı olduğundan, çekim soketine TZF konulması doğal koagülasyon sürecini hızlandırmakta ve soket iyileşmesini hızlandırmaktadır (91,219).

2.2.12.11. 3.Molar Cerrahisinde Oluşan Periodontal Komplikasyonların Önlenmesi

Komplike 3.molar çekimlerinde oluşan büyük kemik defektleri ve iyileşme bozuklukları ikinci büyük azı dişlerin distalinde periodontal doku durumlarını negatif etkilemektedir. Çekim sonrası oluşan kemik defektleri kritik boyutlarda (çoğu zaman

kistik lezyonlara baęlı) olduęu zaman tek başına veya kemik greftleriyle karıştırılarak TZF kullanılması güvenilir tedavi seçeneklerinden biri sayılmaktadır. Komplike durumlarda çekim soketini doldurma materyeli olarak TZF kullanılması çekim alanında ve komşu periodontal dokularda yumuşak doku iyileşmesini önemli düzeyle artırmakta ve kemik rejenerasyonunu da hızlandırmaktadır (199).

2.2.12.12. Oro-Antral Fistül Kapatılması

Posterior maksiller diş veya kök çekimlerinde oro-antral ilişki oluşması dental cerrahinin komplikasyonlarından biridir. Böyle durumlarda bukkalden kaydırılan mukoperiostal flepleri elimine etmek için, atravmatik veya minimal müdahileyle TZF başarılı şekilde kullanılabilir (96). TZF kullanarak oro-antral fistül kapatılması Agarwal ve ark.'ı tarafından tanımlanmıştır (3).

2.2.12.13. Apikal Rezeksiyon Cerrahisinde

Yumuşak doku iyileşmesi ve kemik rejenerasyonunu artırmak için kök ucu cerrahisi işlemlerinde TZF pıhtısı (jeli) ideal iskele görevi görmektedir (225, 161). Büyük periapikal lezyonlarda TZF membranını matriks olarak MTA ile kombine edilmesi periapikal lezyon iyileşmesini hızlandırmak için etkili bir alternatif düşünülebilir (118). Alloplastik kemik greftleriyle kombine şekilde TZF kullanımının, endo-perio lezyonların tedavisinde başarılı şekilde kullanıldığı da rapor edilmiştir (92).

2.2.12.14. Diğer Cerrahi İşlemlerde

Son dönemdeki vaka raporlarında, diş eti iyileşmesini stimule ettiği, alveolar kemik ve oral kavite arasında bariyer membran görevi gördüğünden ve basit bir yöntem olmasından dolayı BRONJ vakalarında açığa çıkmış kemik yüzeyini örtmek için TZF kullanımının etkili bir tedavi seçeneği olabileceği bildirilmiştir (230). Başka bir vaka raporunda da, TZF-nin mandibular semfiz greftiyle beraber alveolar yarıkların tedavisinde kullanılabileceği rapor edilmiştir (85).

3. GEREÇ VE YÖNTEM

Bu çalışma 1 Ocak 2015-30 Ekim 2016 tarihleri arasında İstanbul Üniversitesi Dişhekimliği Fakültesi Ağız, Diş, Çene Hastalıkları ve Cerrahisi Anabilim Dalı'nda yürütülmüştür.

3.1. Hasta Seçimi

Çalışmamıza, İstanbul Üniversitesi Dişhekimliği Fakültesi Oral Diagnoz ve Radyoloji Anabilim Dalına başvurduktan sonra ilk muayenesi yapıp, panoramik çene röntgeni çektirildikten sonra alt gömülü 3.molar diş şikayetiyle Ağız, Diş-Çene Cerrahisi Anabilim Dalına yönlendirilen, bu bölümde tecrübeli cerrahlar tarafından alt gömülü 3.molar dişlerinin çekim endikasyonu konulan, gönüllü olarak araştırmaya katılmayı kabul eden ve çalışmaya dahil edilme ve edilmeme kriterlerine uygun görülen 25 hasta dahil edilmiştir.

Çalışmaya dahil edilme kriterleri

- 18-30 yaş aralığında sistemik sağlık sorunu olmayan bireyler.
- Alt gömülü 3.molar dişleri nedeniyle son bir yıl içerisinde geçirilmiş ağrı ve şişlik hikayesi.
- Alt sağ ve sol tarafta gömülü 3.molar dişlerin birbirleri ile simetrik olması ve alt gömülü diş sınıflandırmasına göre zorluk derecesinin aynı olması.
- Her iki bölgedeki gömülü 3.molar dişlerinin de tamamen gömülü olmaları.
- Lokal veya sistemik olarak kemik veya yumuşak doku iyileşmesini etkileyecek herhangi bir hastalığı olmayan bireyler.

Çalışmaya dahil edilmeme kriterleri

- Kontrolsüz sistemik hastalıklar, immün hastalıklar ve diş çekiminin kontrendikasyon olduğu diğer sistemik durumlar.
- Hamilelik durumu
- Sigara veya alkol kullanımı.

- Penisilin grubu antibiyotiklere veya postoperatif dönemde kullanılan diğer ilaçlara karşı alerji hikayesinin olması.
- Alt gömülü 3.molar dişlerden en az birisinde operasyon zamanında akut lokal enfeksiyon varlığı.
- Kontrolsüz periodontal hastalıklar.
- Cerrahi çekimi yapılacak olan dişlerin çevresinde kist veya tümör gibi herhangi bir patolojik oluşumun olması

Yukarıda belirtilen çalışmaya dahil edilme ve edilmeme kriterleri dışında aşağıda belirtilen durumlarda da hastalar çalışmada değerlendirme dışı bırakıldı.

- Sağ ve sol taraftaki gömülü dişlerin operasyon sürelerinde 5 dakikadan fazla fark olması.
- Cerrahi çekim sırasında 2 taraftan en az birinde komplikasyon görülmesi (Kök kırılması, aşırı kanama vb).
- Postoperatif takip sürecinde çekim soketlerinde alveolit oluşması.
- Hastaların 2.ve 7. günlerdeki, 1. ve 3. aylardaki kontrollerden en az birine gelmemesi.

Tüm hastalara yapılacak işlemler ve alınacak kayıtlar konusunda detaylı bilgi verilerek hasta onam formlarına imzaları alındı (Ek 1). Gömülü 3. molar dişlerin çekiminden önce hastaların kişisel ve genel sağlık anamnezinden alınan tüm bilgiler ve çalışma süreci boyunca alınan kayıtlar ve elde edilen veriler hasta takip formlarına kaydedilmiştir (Ek 2).

3.2. Çalışma Grupları ve Dizaynı

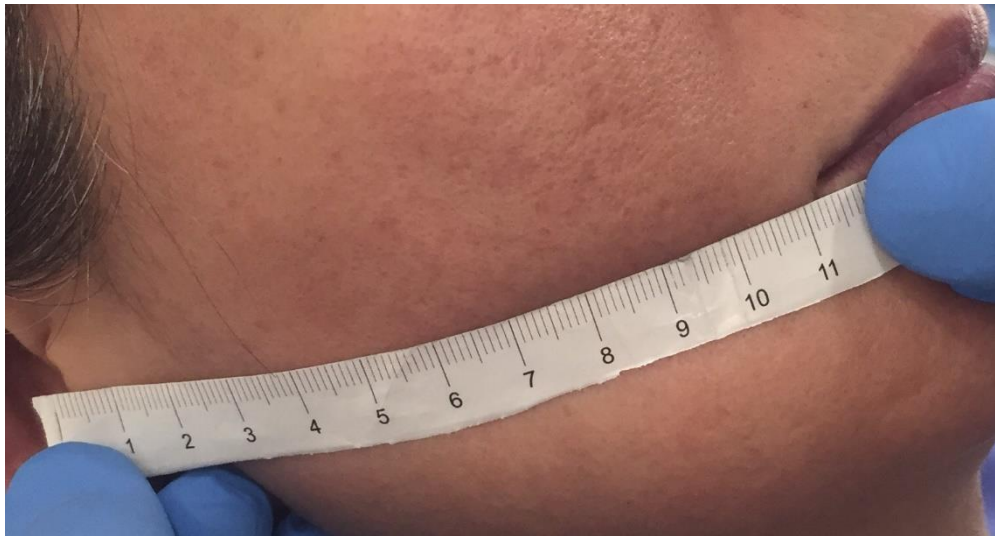
Her hastadan 2 farklı seansta (en az 15 gün arayla) sağ ve sol alt gömülü 3.molar dişi olmakla 2, toplamda 25 hastadan 50 adet diş çekimi yapıldı. Çalışma plasebo kontrollü olarak tasarlandı. Farklı seanslarda hastalardan 2 adet sağ ve sol alt gömülü 3.molar diş çekimi yapılsada, Trombositten Zengin Fibrin (TZF) sadece tek bir tarafa uygulandı. Bu yüzden hastalar kendi içinde deney grubu (TZF grubu) ve plasebo grubu (kontrol grubu) olarak iki grub şeklinde incelendi ve tüm hastalar aynı zamanda kendilerinin kontrol grubunu oluşturdu. Çalışmaya dahil edilen hastalarda sağ ve sol

gömülü 3.molar dişlerden hangisine TZF uygulanacağı randomize olarak seçilmiştir. TZF uygulanmayan taraf kontrol grubunu oluşturmuştur. Çalışma tek kör olarak planlandığından, hastaların postoperatif dönemdeki kontrolleri ve kayıtları operasyon bölgelerinden hangi tarafa TZF uygulandığı veya uygulanmadığını bilmeyen tarafsız bir gözlemci tarafından yapıldı. Postoperatif kontroller ve gözlemler, ağız, diş ve çene cerrahisi bölümünde doktora yapmakta olan ve bu alanda belli bir tecrübeye sahip tek bir diş hekimi tarafından yapıldı.

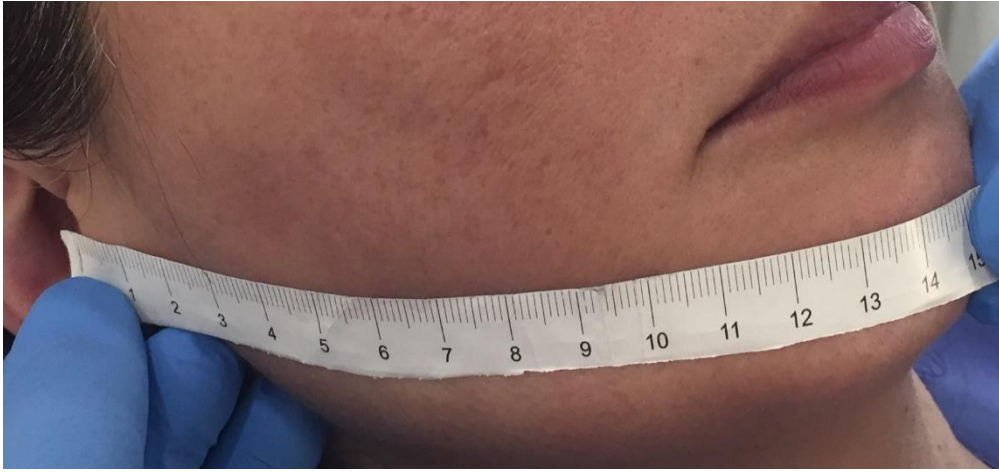
3.3. Preoperatif Klinik Muayene ve Değerlendirme

Operasyon öncesinde bütün hastalardan detaylı kişisel ve genel sağlık anamnezi alındı. Hastaların klinik oral muayenelerinde de ağız hijyeni, gömülü 3.molar diş bölgelerinde enfeksiyon belirtilerinin olup olmadığı, ağız açmadan devisasyon veya defleksiyon olup olmadığı not edildi. Bunların yanı sıra postoperatif dönemde ekstraoral ödemin değerlendirilebilmesi için hastalarda operasyon öncesinde rehber anatomik noktalar belirlendi ve bu noktalar arasındaki yüz mesafeleri kağıt cetvel kullanılarak ölçüldü. Ekstraoral ödemin değerlendirilmesinde Üstün ve ark. tarafından önerilen yöntemin modifikasyonu kullanılmıştır. Bu yöntemle göre:

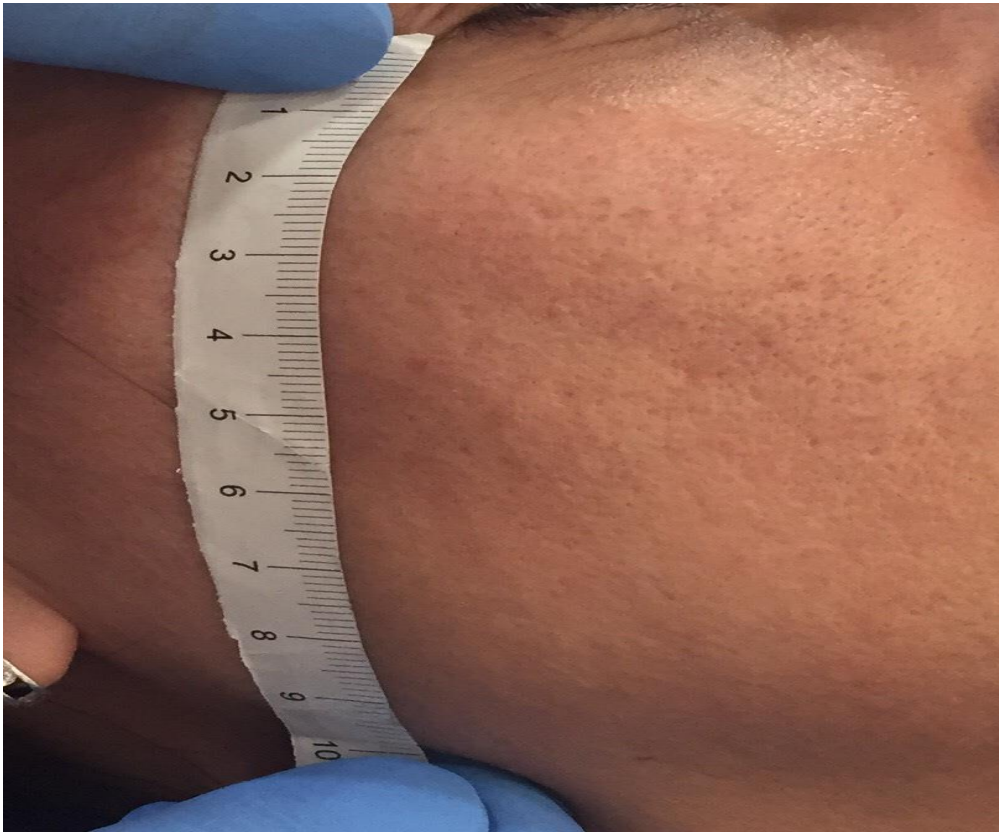
1. Tragusun alt sınırıyla oral komissurası arası,
2. Tragusun alt sınırıyla yumuşak pogonion arası,
3. Gözün dış kantasu ile gonion arasındaki mesafelerin ölçülen milimetrik değerleri hasta takip formlarına kaydedildi (Şekil 3-1, 3-2, 3-3).



Şekil 3-1: Tragusla ağız komissurası arasındaki mesafenin kağıt cetvelle ölçülmesi.

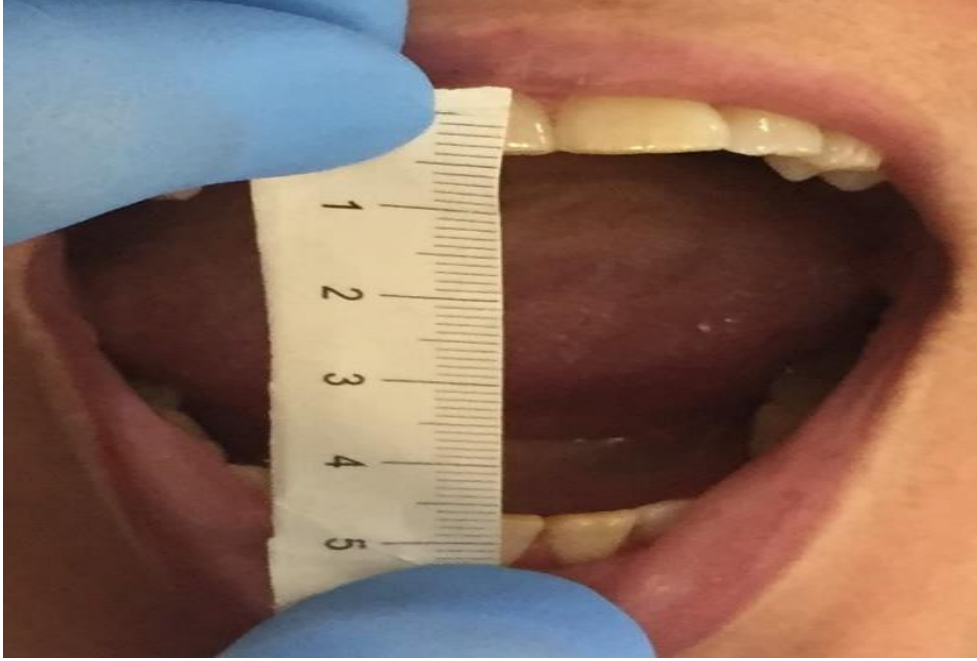

Şekil 3-2: Kağıt cetvelle tragusla ile yumuşak pogonion arasındaki mesafenin ölçülmesi.



Şekil 3-3: Gözün dış kantasıyla gonion arası mesafenin ölçülmesi

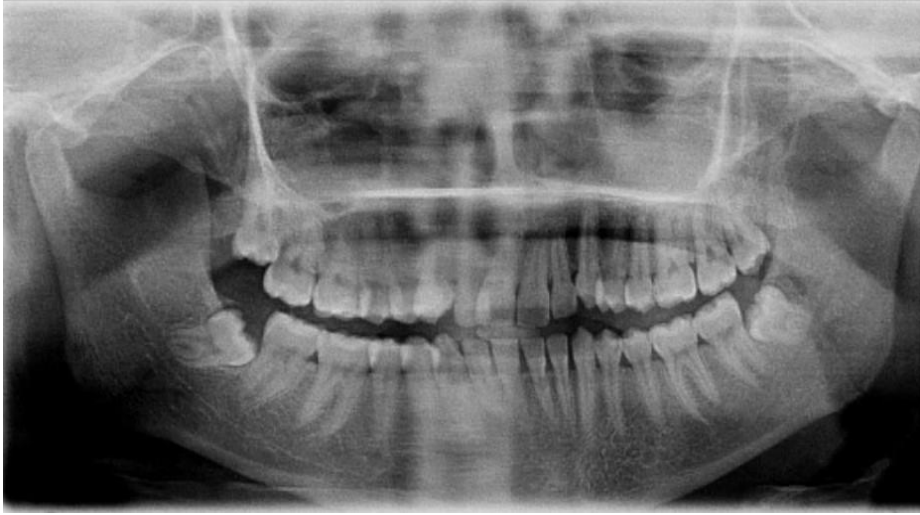Bunlardan ilave alt ve üst santral kesici dişler arasındaki interinsizal mesafe ölçülerek operasyon öncesi yardımsız maksimum ağız açıklığı değerleri kaydedildi (Şekil 3-4).



Şekil 3-4: İnterinsizal maksimum ağız açıklığının ölçülmesi.

3.4. Radyografik Değerlendirme

Operasyona başlamadan önce hastaların çektiği panoramik grafiler üzerinden radyografik değerlendirmeleri yapıldı. Çalışmamızda standartizasyon sağlanması için hastalardan alınan panoramik radyografilerde iki taraflı gömülü alt 3. molar dişlerin simetrikliğinin belirlenmesi için aynı yöntem kullanıldı. Çalışmaya dahil edilen hastalarda sağ ve sol alt gömülü 3. molar dişlerin Pell ve Gregory ve Winter sınıflandırmalarına göre benzer pozisyonlarda olduğu ve cerrahi zorluk derecesinin benzer olduğu teyid edildi.



Şekil 3-5: Çalışmaya dahil edilen hastalardan birinin panoramik grafisi.

3.5. Operasyon Sırasında Yapılan Değerlendirmeler

Cerrahi işleme başladıktan sonra operasyon süreleri, anestezi için kullanılan solüsyonun miktarı, diş çekimi sırasında kemik kaldırılıp kaldırılmadığı, çekim esnasında komplikasyonlar gelişip gelişmediği deney (TZF grubu) tarafı ve kontrol tarafı için ayrı ayrı kaydedildi. TZF uygulanan taraf ve kontrol tarafında kullanılan anestezi miktarının farkı 1 cc'den fazla olduğunda, dişlerden birisinin çekiminde kemik kaldırılıp diğer tarafta kaldırılmadığında, sağ ve sol taraftaki dişerin çekiminde operasyon süresi farkı 5 dakikadan fazla olduğunda, bir bölgede iyileşmenin primer diğer tarafta ise sekonder olduğu hastalar çalışmadan çıkarıldı ve değerlendirme dışı bırakıldı.

3.6. Cerrahi işlem ve TZF uygulanması

Bütün hastalarda cerrahi işlemler aynı cerrah tarafından yapılmıştır. Sağ ve sol taraflara en az 15 gün arayla 2 ayrı cerrahi işlem yapılmıştır. Lokal anestezi için 0.012 mg/ml epinefrin hidroklorid ve 40 mg/ml artikain hidroklorid içeren (2ml Ultracaine[®] D-S Forte, Aventis İlaç Sanayi. Tic Al , Türkiye) kullanılarak nervus alveolaris inferiorun regional anestezisi yapıldıktan sonra, nervus buccalisin blokajı için infiltratif anestezi uygulanmıştır. Tüm hastalarda aynı miktarda anestetik solüsyon ve aynı anestezi tekniği kullanılarak anestezi işlemi standartize edilmiştir. Anestezinin gerçekleşmesi için beklenen sürede hastalara antiseptik ajan içeren tabletlerin eritildiği serum fizyolojikle gargara yaptırıldı. Anestezi işlemi tamamlandıktan sonra üçgen şeklinde tam kalınlık flap kaldırılarak gömülü 3.molar dişin bukkal yüzeyindeki kortikal kemik açığa çıkarılmıştır.

Kemik kaldırılması işlemi bol serum fizyolojik (%0.9 NaCl) irrigasyonu altında rond ve fissür frezlerle gerçekleştirilmiştir. 35.000 rpm-de kemik kaldırılmasını takiben diş çekimi yapıldıktan sonra serum fizyolojikle soket irrigasyonu yapılarak nekrotik doku artıkları ve kemik talaşları uzaklaştırmıştır. Cerrahi işlemler sırasında sağ ve sol taraftan hangisine TZF uygulanması randomize olarak seçilmiştir.

TZF – nin hazırlanması.

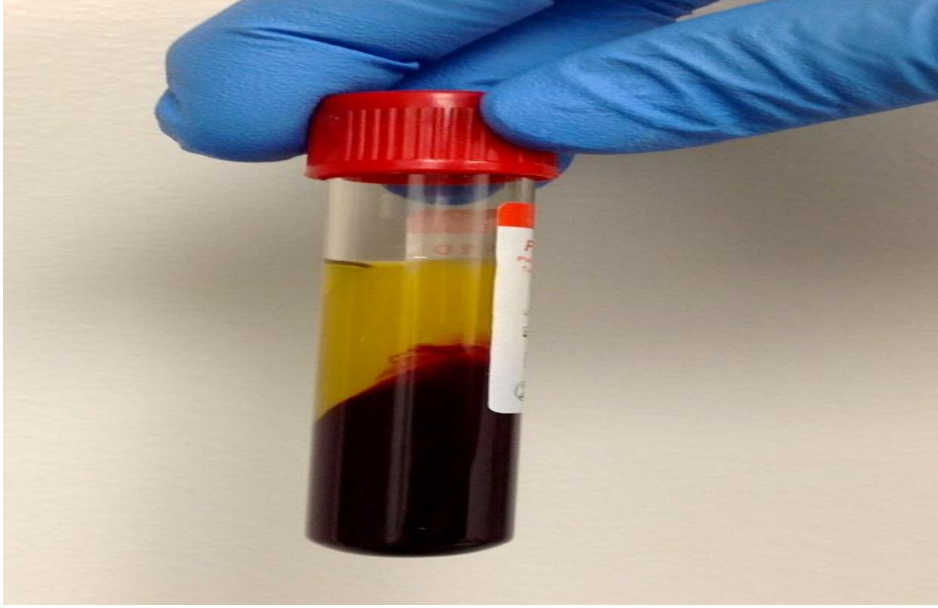Opresyondan hemen önce sonra median kubital venden 10 ml otojen kan elde edildi. Cam tüplere alınmış kan hemen santrifüj makinesine (Elektro.mag, M815P laboratory centrifuge) yerleştirilerek 2700 devir/ dakikada santrifüje edildi. Bu işlem sonucu örnek tüplere alınmış kan 3 tabakaya ayrılmaktadır (Şekil 3-7):

- Hücre içermeyen plazma ve ya trombositten fakir plazma tabakası. En üstte yerleşen bu tabaka isminden de görüldüğü gibi trombosit içermemekte ve açık sarı renktedir.
- Orta tabaka TZF tabakası: fibrinden zengin bu tabaka polimerize yapısında büyüme faktörleri ve sitokinler taşımaktadır
- En alt kırmızı renkli tabaka kırmızı kan hücreleri (RBC) içermektedir.

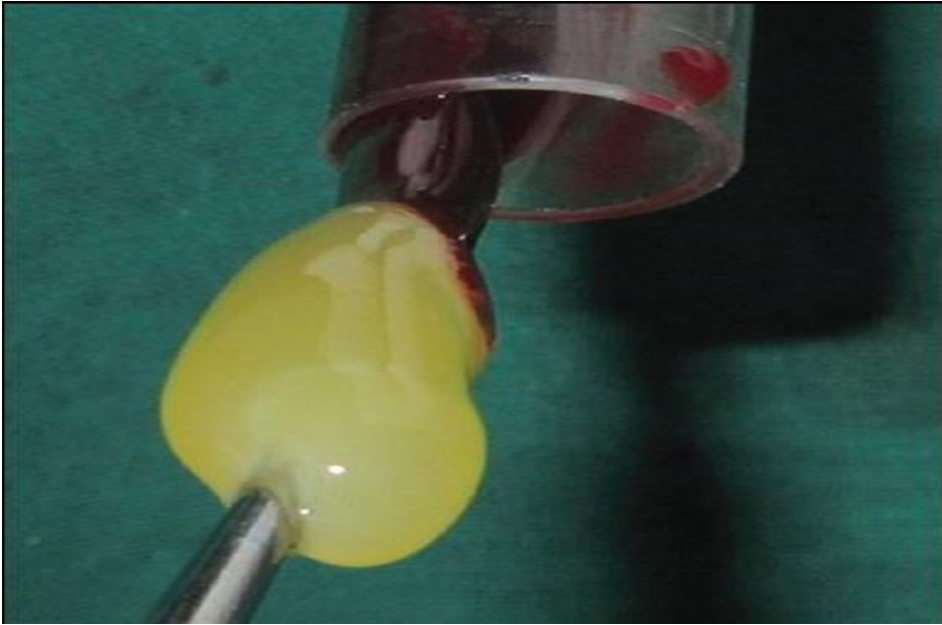En üst tabakadaki asellüler fraksiyon uzaklaştırıldıktan sonra, orta TZF fraksiyonu pense tutularak alt eritrosit tabakasıyla birlikde cam tüpten çıkarıldı (Şekil 3-8). Fibrin pıhtı steril bir yüzeye konulduktan sonra, eritrosit tabakası nazikçe kazınıldı (Şekil 3-9).



Şekil 3-6: Çalışmamızda kullanılan santrifüj makinesi



Şekil 3-7: Santrifüje edilmiş kan.

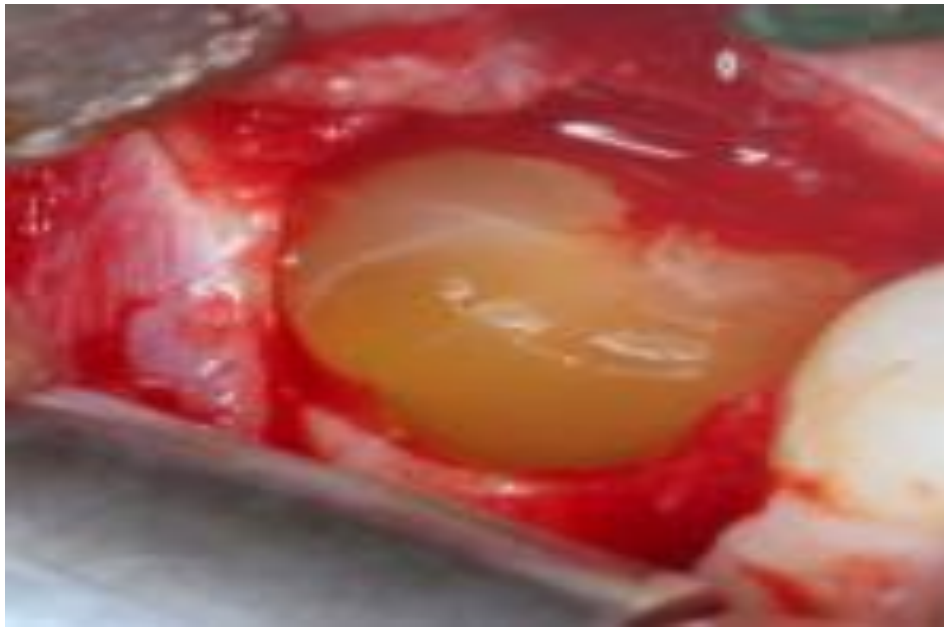

Şekil 3-8: TZF fraksiyonunun alt eritrosit tabakasıyla birlikte cam tüpten çıkarılması.

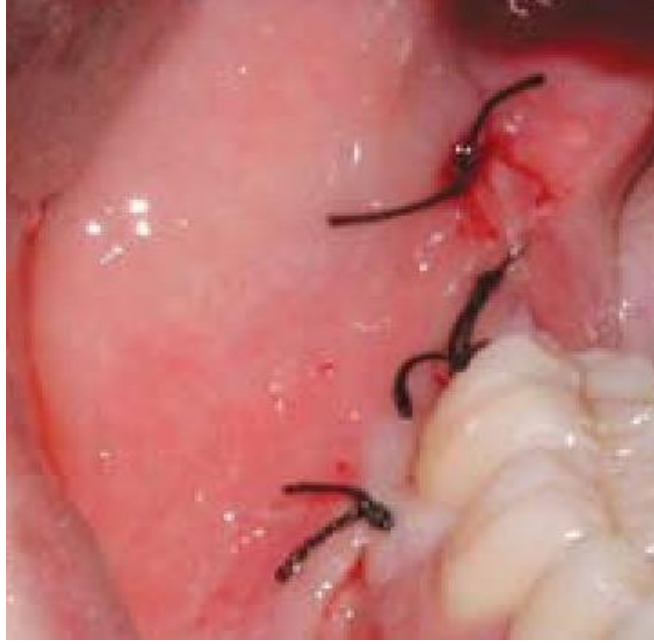

Şekil 3-9: TZF'nin eritrosit tabakasından ayrılması.

Elde edilen TZF jeli doku pensiyle yardımıyla çekim soketine dolduruldu (Şekil 3-10) , TZF uygulanmayacak tarafta ise çekim soketi kan pıhtısıyla dolduktan sonra tam kalınlık mukoperiostal flep yerine repoze edilerek sütür işlemine geçildi (Şekil 3-11). Sütür için 3.0 ipek sütürler kullanıldı.



Şekil 3-10: TZF'nin çekim soketine doldurulması.



Şekil 3-11: Çekim soketinin TZF uygulandıktan sonra sütüre edilmesi.

Operasyon bölgesi kapatıldıktan sonra o bölgeye gazlı tampon yerleştirilip, hastalara 30 dakika sıkıca ısırılmaları söylendi. Cerrahi işlemlerden sonra postoperatif ilaç kullanımı ve bakımla ilgili hastalara sözlü bilgi dışında yazılı form verildi. Yazılı formlarda operasyon sonrası hastaların nelere dikkat etmeleri gerektiği, beslenme şekilleri ve ağız bakımları konusunda detaylı bilgi verilmiştir (Ek 3).

Operasyondan sonra tüm hastalara 875 mg amoksisilin + 125 mg klavulanik asit içeren antibiyotik (Amoklavin BID® 1000 mg film tablet, Deva Holding A.Ş) , 550 mg naproksen sodyum içeren non-steroid anti-enflamatuvar ilaç (Apranax Forte 550 mg tablet, Abdi İbrahim İlaç San. ve Tic. A.Ş) ve %0,12'lik klorheksidin glukonat içeren (Kloroben gargara, Drogosan İlaç San. ve Tic. A.Ş) bir ağız gargarası reçete edildi.

Antibiyotiklerin günde 2 kez bir hafta boyunca, gargaranın operasyonun sonraki 2.günde başlamaları ve bir hafta boyunca günde 3 kez kullanmaları söylendi. NSAİİ-in ise hastaların ağrı durumuna göre günde 2 kez kullanmalarını konusunda hastalara bilgi verildi. Bütün hastaların dikişleri postoperatif olarak kontrole çağrıldıkları 7.günde alındı

3.7. Postoperatif Değerlendirmeler

Ağrıyı değerlendirmek için 10 puanlık görsel analog skalası (VAS) kullanıldı:


0 – ağrı yok, 10- çok şiddetli ağrı.

Fasiyal ödemin değerlendirilmesi için preoperatif dönemde olduğu gibi yukarıda belirlediğimiz referans noktaları rehber alınarak yapılmıştır.


Maksimum ağız açıklığı (trismus) maksiller ve mandibular santral kesici dişler arasındaki mesafe milimetrik kağıt cetvel kullanılarak ölçülmüştür.

Çalışmaya dahil edilen hastaların postoperatif 2. ve 7. günlerdeki kontrol randevularında postoperatif ağrı, fasiyel ödem (şişkinlik) ve maksimum ağız açıklığı verileri hasta dosyalarına kaydedilmiştir.

Alt 3.molar soketinde kemik iyileşmesini değerlendirmek için paralel kon yöntemiyle çekilen periapikal röntgenler kullanılmıştır. Paralel kon yöntemiyle çekilen periapikal röntgenlerde paralelliği sağlamak için sensör tutucu (DenBite® universal X-ray sensor holders, DuPhaMed BV, The Netherlands) kullanılmıştır (Şekil 3-12, 3-13).

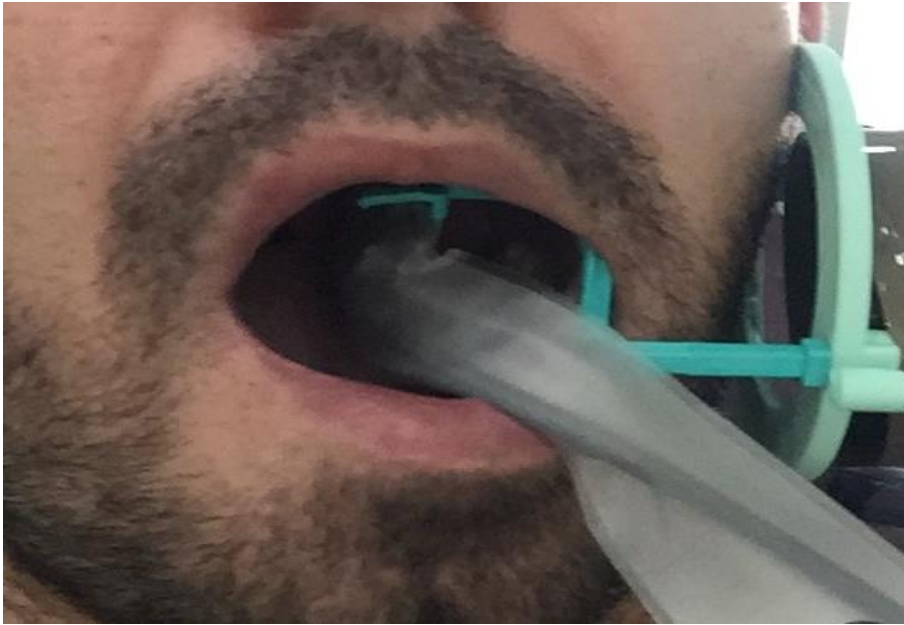

Şekil 3-12: Paralellik sağlayan sensör tutucunun röntgen tüpüne bağlanması

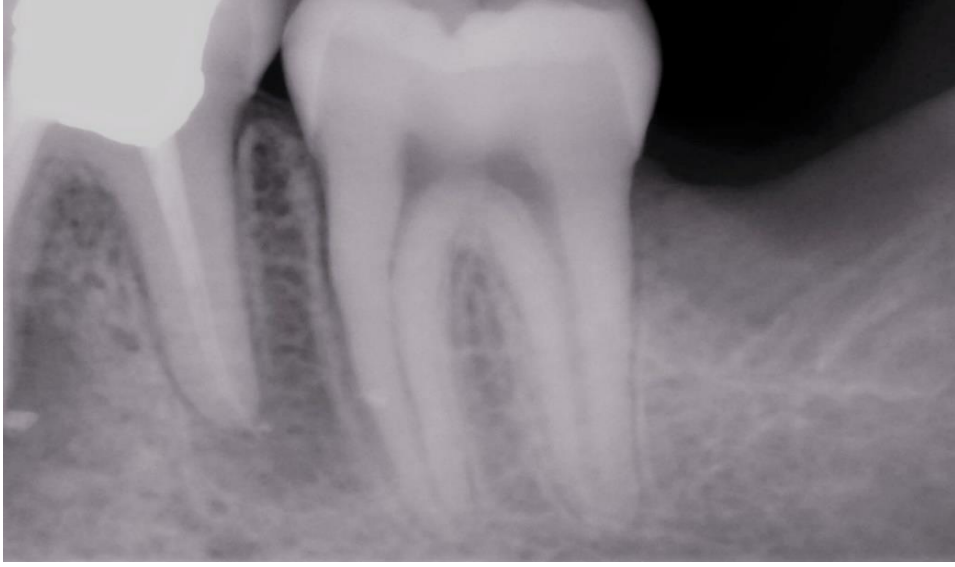

Şekil 3-13: RVG sensörünün sensör tutucuya adapte edilmesi.

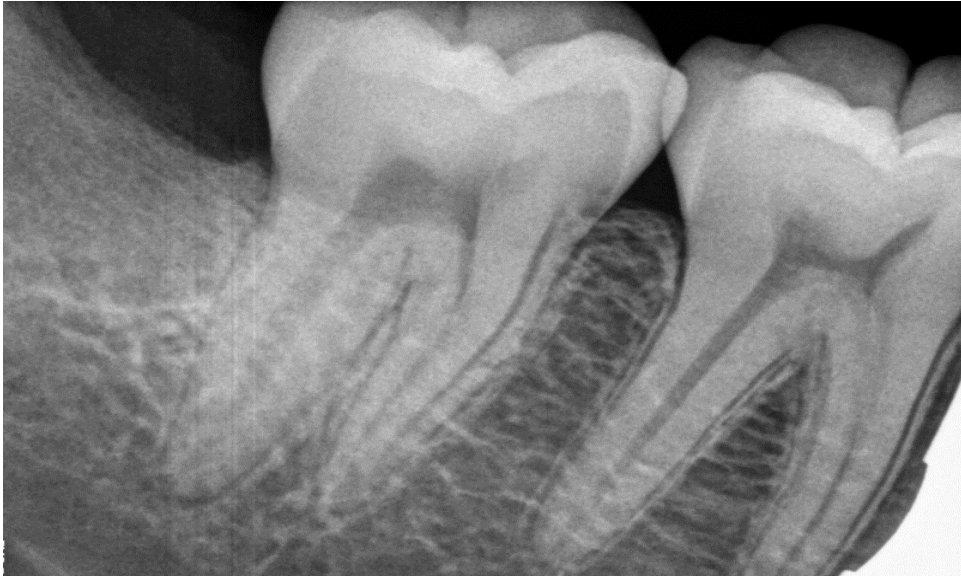1.ve 3.aylarda kontrollere çağrılan hastaların periapikal röntgenleri çekilmiştir (Şekil 3-14). Tüm periapikal grafler tek röntgen cihazında (Kodak 2100 Intraoral X-ray System, Fixed parameters 60kV/7mA, A subsidiary of Carestream Health, Inc. France) çekilmiştir. Çekilen grafler JPG formatında kaydedilmiştir (Şekil 3-15, 3-16).



Şekil 3-14: Paralel kon yöntemiyle periapikal röntgen alınması.



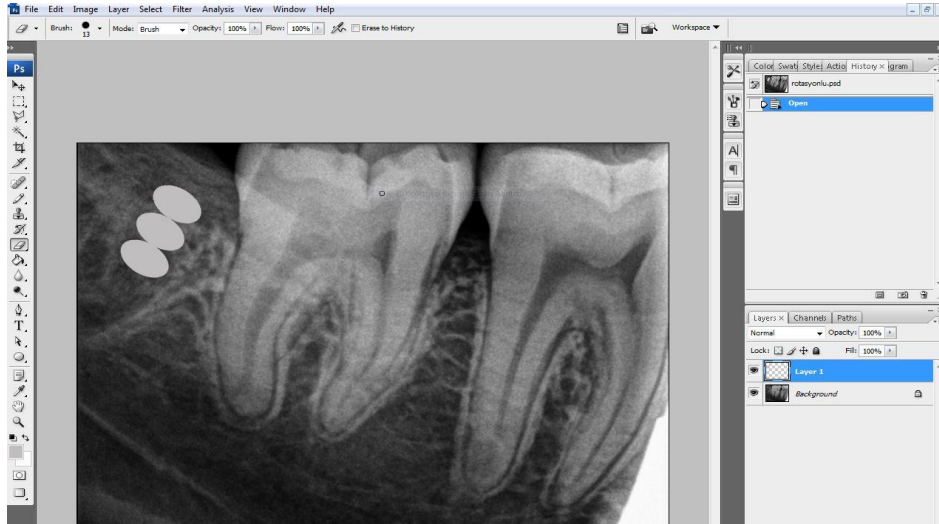
Şekil 3-15: 1.Ayda alınan periapikal grafi.



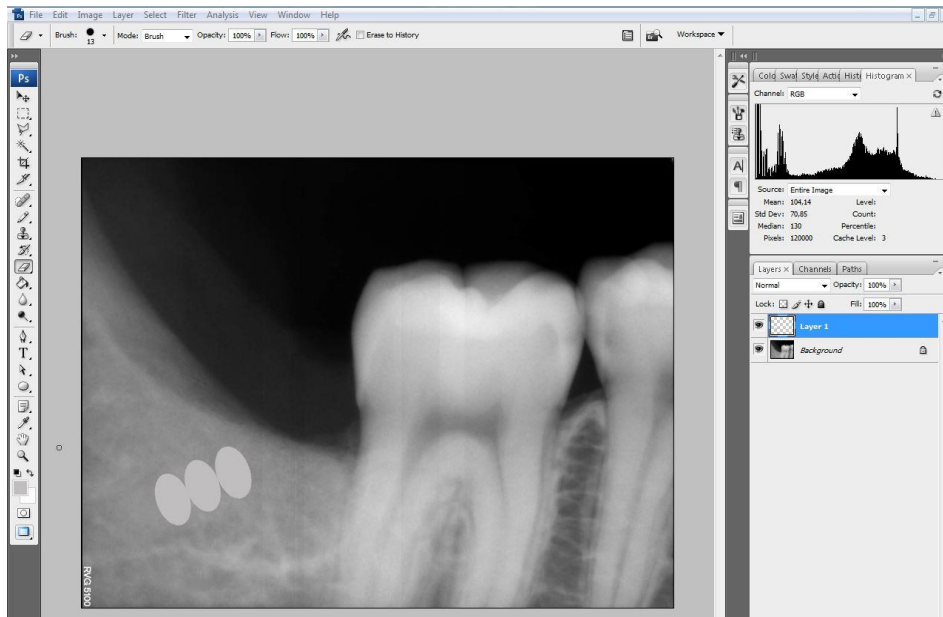
Şekil 3-16: 3.ayda alınan periapikal grafi.

Elde edilen periapikal röntgenler üzerinden kemik değerlendirilmesi yapılması için Adobe Photoshop CS3 programı kullanılmıştır. Ölçüm yapılmadan önce tüm grafilerin yüksekliği (2.22cm), genişliği (2.96 cm) ve çözünürlüğü (1372 piksel/inch) standartize edilmiştir. Ölçüm yapılması için şekil 3-17’de gösterildiği gibi, çekim socketinin servikal, orta ve apikal kısmına denk gelecek şekilde aynı boyutlarda eliptik alanlar işaretlenmiştir (Şekil 3-17). Çekim socketinin serviko-apikal yöndeki şekline göre

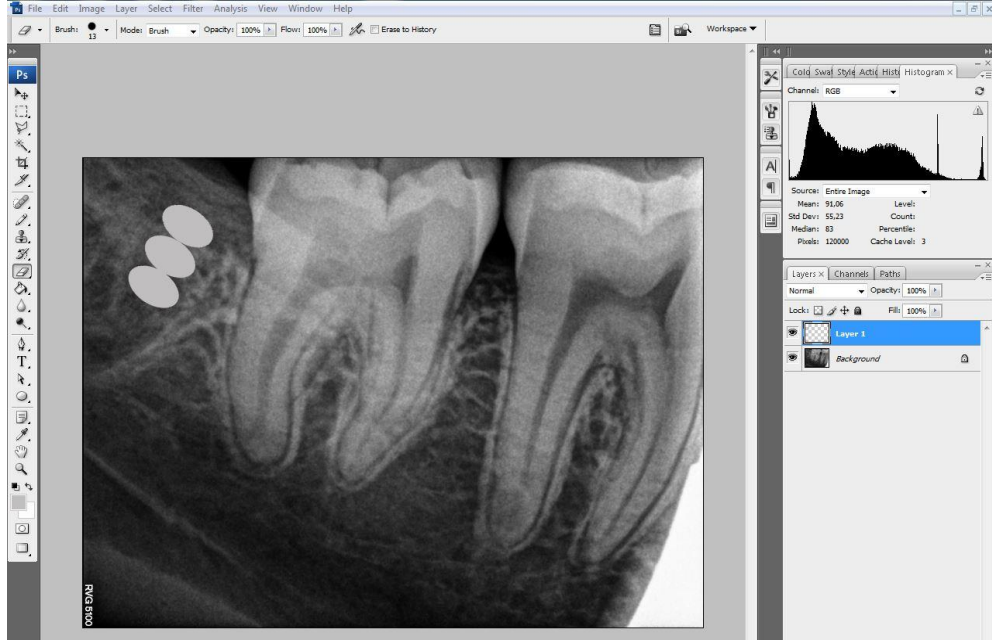
eliptik alanların rotasyonu yapılarak histogram gri skalasıyla (Histogram Gray Level) ölçümler yapılmıştır (Şekil 3-18, 3-19). Ölçüm sırasında elde edilen ortalama değerler kemik dansitesi değerleri olarak hasta takip formlarına kaydedilmiştir.



Şekil 3-17: Çekim soketinin kurono-apikal yönde işaretlenmesi.



Şekil 3-18: İşaretlenmiş alanların çekim sketinin şekline göre modifiye edilmesi



Şekil 3-19: İşaretlenmiş alanlarda kemik dansitesinin ölçülmesi.

Çalışmamız İ.Ü. Tıp Fakültesi Yerel Etik Kurulu tarafından incelenmiş ve etik yönden bir sakınca taşımadığı görülerek, uygulamaya konulmasına 2014/1408 protokol numarası ile karar verilmiştir

3.8. İstatistiksel Analiz

Çalışmada elde edilen verilerin istatistiksel değerlendirmesi için MATLAB (version R2014a, MathWorks Inc, Natick, Massachusetts, U.S.A.) programının istatistik araçları kullanılmıştır.

Çalışmada TZF grubu ve kontrol grubunun 2.gün ve 7.gün ağrı, maksimum ağız açıklığı ve ekstraoral ödem bulguları, 1.ve 3.aylardaki kemik dansitesi değerlerinin karşılaştırılması için tek yönlü varyans analizi (one-way analysis of variance, ANOVA), grup içi parametrelerin karşılaştırılması ve sonuçların doğrulanması için de Kruskal–Wallis varyans analizi yapılmıştır. İstatistiksel olarak anlamlılık $p < 0.05$ düzeyinde değerlendirilmiştir.

4. BULGULAR

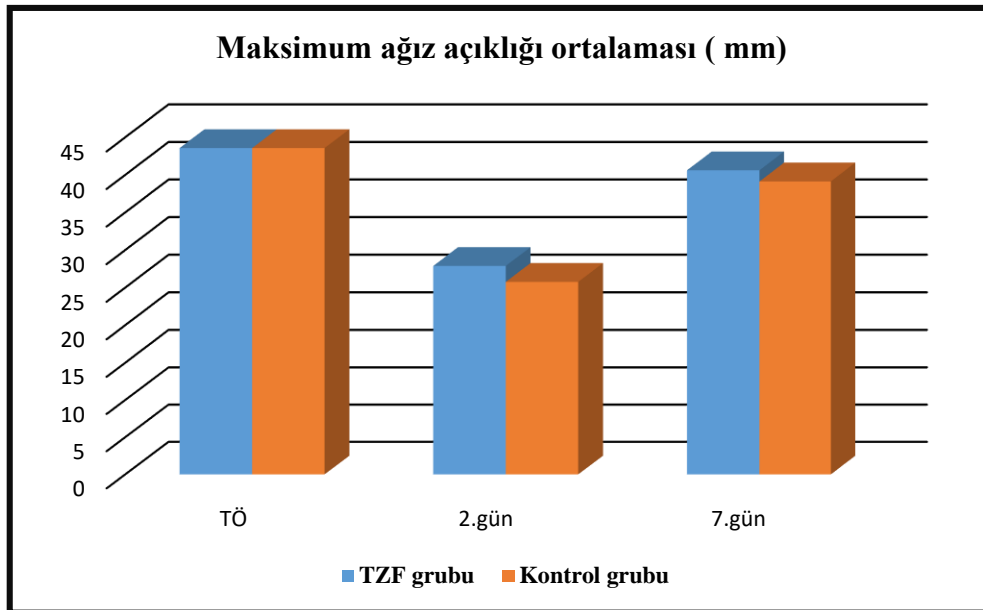
Çalışma yaşları 18- 27 arasında değişmekte olan, 5 (%20) erkek ve 20 (%80) kadın olmak üzere toplam 25 hastada 50 diş üzerinde yapılmıştır. Hastalarda Trombositten Zengin Fibrin uygulanan taraf TZF grubu, TZF'nin uygulanmadığı taraf ise Kontrol grubu olarak isimlendirilmiştir.

Çalışmaya dahil edilen hastalarda hem TZF gurubu hemde kontrol grubunda tedavi öncesi (TÖ) , tedavi sonrası 2. ve 7. günlerdeki maksimum ağız açıklığı ortalamaları arasında istatistiksel olarak ileri düzeyde anlamlı farklılık bulunmaktadır ($p<0.001$). Tedavi öncesine göre hem TZF grubu, hemde kontrol grubunda 2. günkü ağız açıklığında görülen düşüş ileri düzeyde anlamlı bulunurken ($p<0.001$), 7.günde sadece kontrol grubunda anlamlı bulunmuştur ($p<0.01$). 7.günde TZF grubunda maksimum ağız açıklığı (40.6 ± 5.5) tedavi öncesine göre düşük bulunsada (43.56 ± 4.62) bu azalma istatistiksel olarak anlamlı bulunmamıştır. Her iki grupta da 2. gündeki maksimum ağız açıklığı ortalamasına göre 7. günde görülen artış istatistiksel olarak ileri düzeyde anlamlı bulunmuştur ($p<0.001$). Gruplar arasındaki değerlere baktığımız zaman, iki grup arasında cerrahi işlem sonrası 2.günde ve 7.günde maksimum ağız açıklığı ortalamaları arasında istatistiksel olarak anlamlı farklılık bulunmamaktadır ($p>0.05$).

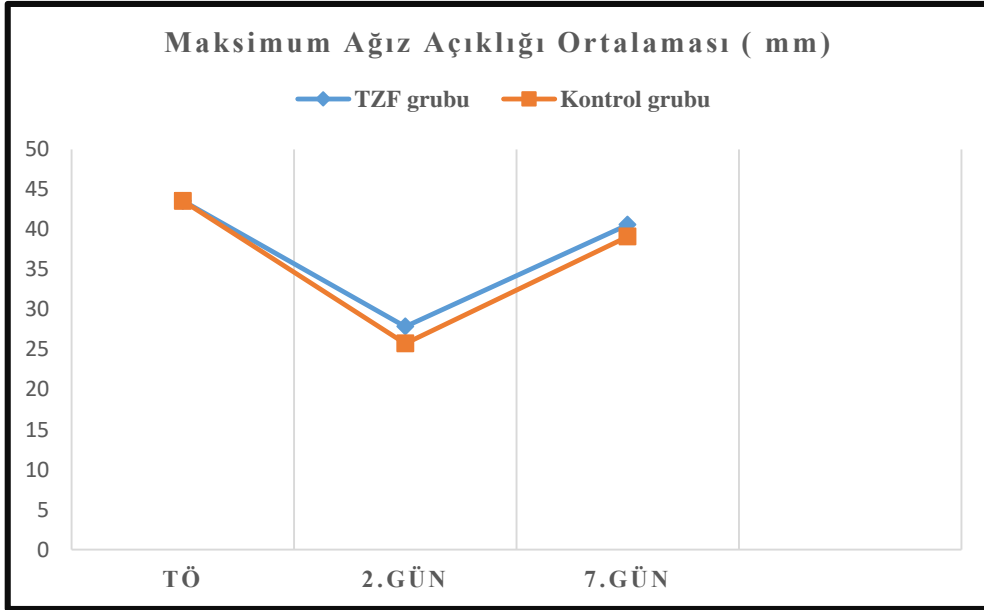
Tablo 4-1: Maksimum ağız açıklığının (trismus) değerlendirilmesi.

Maksimum Ağız Açıklığı (mm)	TZF	Kontrol	+p
	Ortalama±SS	Ortalama±SS	
Tedavi öncesi (TÖ)	43.56±4.62	43.56±4.62	
2.gün	27.88±5	25.76±6.11	0,219
7.gün	40.6± 5.59	39.12±5.22	0,334
+p	0,001**	0,001**	
TÖ-2.Gün +++	0,001**	0,001**	
TÖ-7.Gün +++	0,051	0,002**	
2.Gün-7.Gün +++	0,001**	0,001**	

⁺ANOVA test ⁺⁺Kruskal-Wallis test ^{**}p<0.01



Şekil 4-1: Maksimum ağız açıklığının tedavi öncesi, 2. ve 7.gündeki karşılaştırmalı değerleri



Şekil 4-2: Maksimum ağız açıklığının tedavi öncesi, 2.ve 7.gündeki değerlerinin zamana bağlı grafiği

Kontrol grubunda; hastaların, 2. gün ve 7. günlerdeki ağrı ortalamaları arasında istatistiksel olarak ileri düzeyde anlamlı farklılık bulunmaktadır ($p < 0.001$). 2. günde görülen ağrı ortalamasına göre 7. gündeki ağrı ortalamasındaki düşüş istatistiksel olarak ileri düzeyde anlamlı bulunmuştur

TZF grubunda da, hastaların 2.gün ve 7.günlerdeki ağrı ortalamaları arasında istatistiksel olarak anlamlı fark olduğu saptanmıştır ($p < 0.001$). TZF grubunda 2.günde görülen ağrı ortalamasına göre (4.12 ± 1.71) 7.günde (0.68 ± 0.80) görülen düşüş istatistiksel olarak anlamlı bulunmuştur.

Gruplar arasındaki ağrı ortalamalarını karşılaştırdığımız zaman, TZF grubu ve kontrol grubunun 2.gün ve 7.gün ağrı ortalamaları arasında istatistiksel olarak anlamlı fark bulunamamıştır ($p > 0.05$).

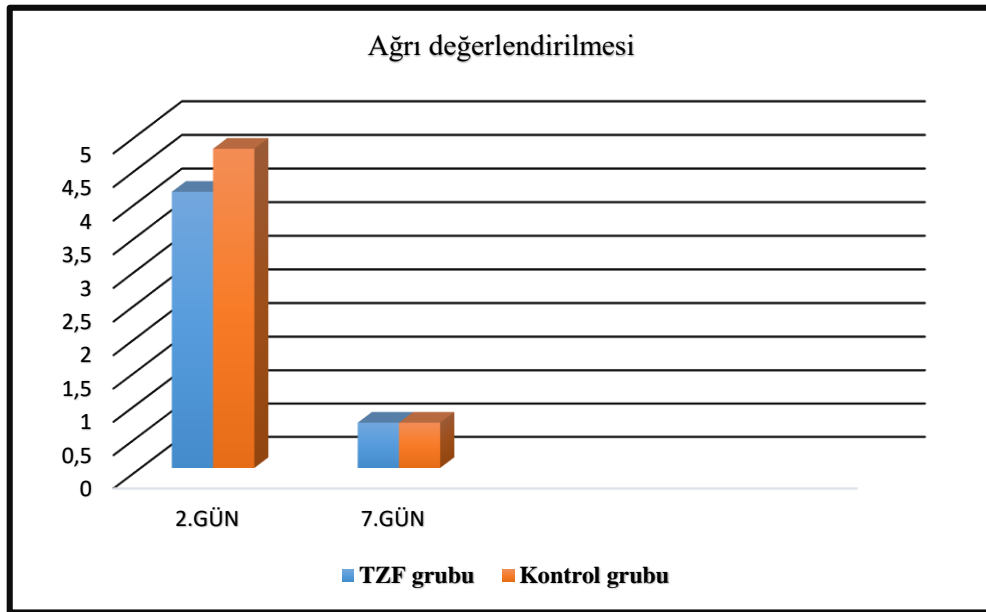
Tablo 4-2: Ağrı değerlendirilmesi

Ağrı (VAS skorları)	TZF	Kontrol	+p
	Ortalama±SS	Ortalama±SS	
2.Gün	4.12±1.71	4.76±1.71	0,193
7.Gün	0.68±0.80	1.00±0.81	0,168
2.Gün-7.Gün ++p	0,001**	0,001**	

+ANOVA test

++Kruskal-Wallis test

**p<0.01



Şekil 4-3. Ağrı değerlendirilmesi

TZF grubunda; hastaların tedavi öncesi, tedavi sonrası 2. gün ve 7.günlerdeki ekstraoral ölçüm ortalamaları arasında istatistiksel olarak ileri düzeyde anlamlı farklılık bulunmaktadır ($p<0.001$). Tedavi öncesine göre 2. gün ekstraoral ödem ölçüm ortalamalarında görülen artışlar anlamlı bulunsada ($p<0.001$),7.günde görülen artış

istatistiksel olarak anlamlı bulunmamıştır ($p>0.05$). 2. gündeki ekstraoral ölçüm ortalamasına göre 7. günde görülen düşüş istatistiksel olarak ileri düzeyde anlamlı bulunmuştur ($p<0.01$).

Kontrol grubunda da; olguların tedavi öncesi, tedavi sonrası 2. gün ve 7. günlerdeki ekstraoral ölçüm ortalamaları arasında istatistiksel olarak ileri düzeyde anlamlı farklılık bulunmaktadır ($p<0.01$). Tedavi öncesine göre 2. gün gün ekstraoral ölçüm ortalamalarında görülen artışlar anlamlı bulunmasına rağmen ($p<0.01$), TZF grubunda olduğu gibi yine 7.günde görülen artış istatistiksel olarak anlamlı bulunmamıştır ($p>0.05$). 2. gündeki ekstraoral ölçüm ortalamasına göre 7. günde görülen düşüş istatistiksel olarak ileri düzeyde anlamlı bulunmuştur ($p<0.01$).

Gruplar arasındaki 2.gün ve 7.gün ödem ortalamalarını karşılaştırdığımız zaman, TZF grubu ve kontrol grubunun 2.gün ve 7.gün ödem ortalamaları arasında istatistiksel olarak anlamlı fark bulunamamıştır.

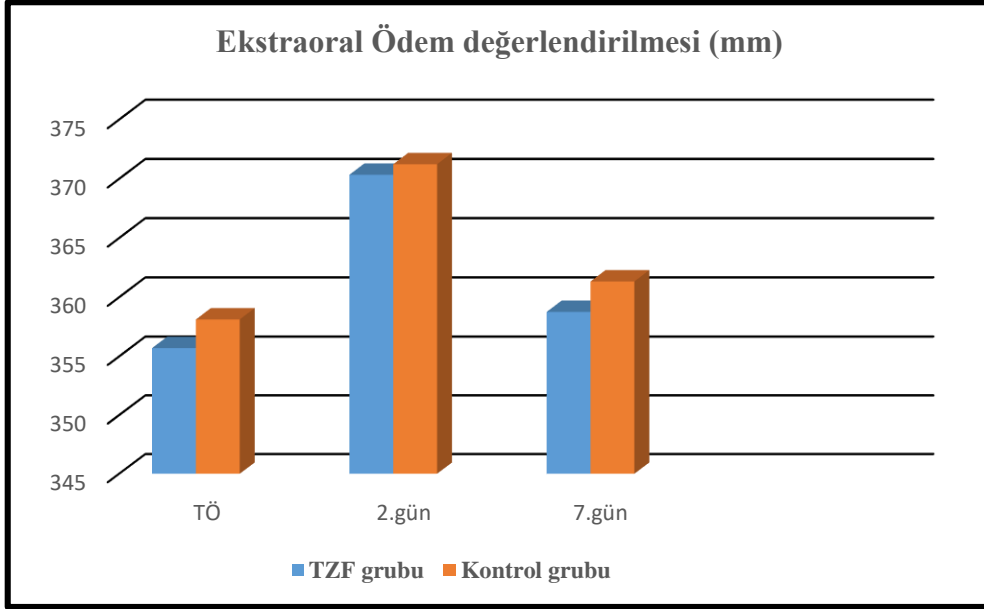
Tablo 4-3: Ekstraoral ödem ölçümleri ve istatistiksel değerlendirilmesi

Ekstraoral ödem ölçümleri (mm)	TZF	Kontrol	+ p
	Ortalama±SS	Ortalama±SS	
Tedavi öncesi (TÖ)	347.28±19.97	347.76±18.07	
2.gün	368.36±19.37	371.16±19.88	0,616
7.gün	351.00 ±19.13	352.56±17.94	0,767
++p	0,001**	0,001**	
TÖ-2.Gün +p	0,001**	0,001**	
TÖ-7.Gün +p	0,504	0,448	
2.Gün-7.Gün +p	0,002**	0,001**	

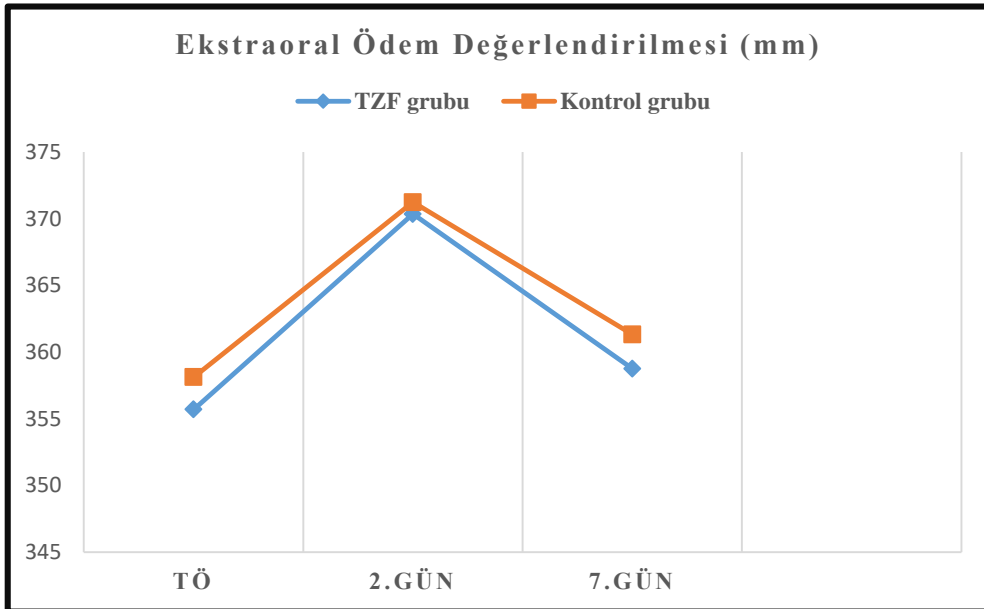
⁺ANOVA test

⁺⁺Kruskal-Wallis test

** $p<0.01$



Şekil 4-4: Ekstraoral ödem miktarının tedavi öncesi, 2.gün ve 7.gündeki karşılaştırmalı değerlendirilmesi



Şekil 4-5: Tedavi öncesi, 2.gün ve 7.gündeki ekstraoral ödem miktarının zamana göre grafiği.

Hem TZF grubunda, hemde kontrol gruplarında; hastaların cerrahi işlem sonrası 1. ay ve 3. aylarda ölçülen kemik dansitesi ortalamaları arasında istatistiksel olarak ileri düzeyde anlamlı farklılık bulunmaktadır ($p < 0.01$). Her iki grupta 1. aydaki kemik dansitesi ölçümlerinin ortalamalarına göre 3. ayda kemik dansitesinin ölçüm ortalamalarında görülen artışlar anlamlı bulunmuştur ($p < 0.01$).

Gruplar arasındaki karşılaştırmaya baktığımız zaman, TZF grubu ve kontrol gruplarının 1. ay ve 3. ay kemik dansitesi ortalamaları arasında istatistiksel olarak anlamlı fark bulunamamıştır ($p > 0.05$).

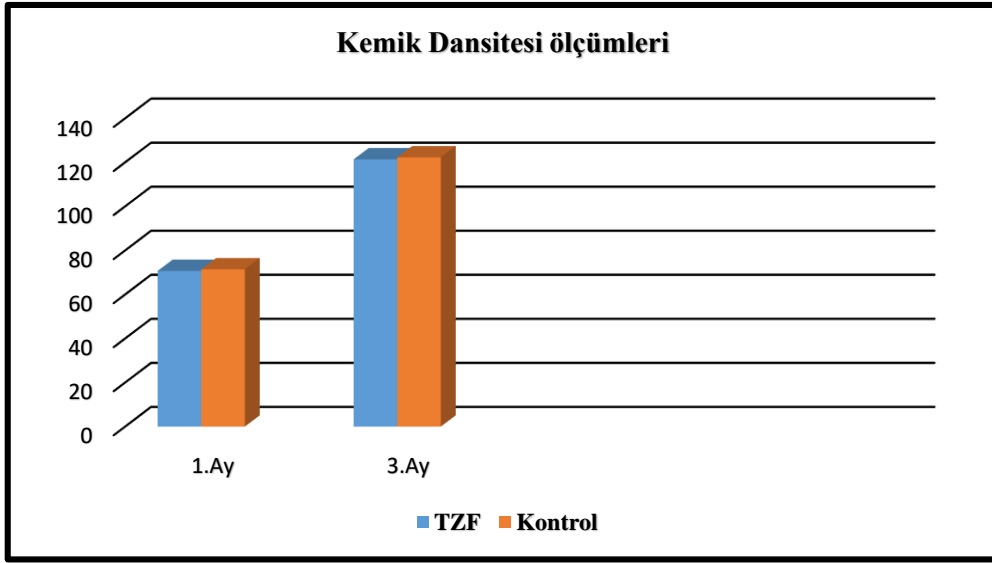
Tablo 4-4: Kemik dansitesi ölçümleri.

Kemik dansitesi ölçümleri	TZF	Kontrol	+p
	Ortalama±SS	Ortalama±SS	
1.Ay	70.74±10.18	71.45±9.82	0,801
3.Ay	121.40±22.88	121.40±22.88	0,890
1.Ay-3.Ay ++p	0,001**	0,001**	

⁺ANOVA test

⁺⁺Kruskal-Wallis test

****p < 0.01**



Şekil 4-6: Kemik dansitesinin değerlendirilmesi

5. TARTIŞMA

Oral cerrahide en çok yapılan işlemlerden olan üçüncü molar çekimi hasta şikayeti ve komforunun bozulmasına neden olacak komplikasyonlar da oluşturabilmektedir (154, 202).

Üçüncü molar çekimi sonrası oluşan bu komplikasyonların insidansı yaş, cinsiyet, sağlık durumu, perikoronit varlığı, oral kontraseptif kullanılması, kötü ağız hijyeni, sigara kullanılması, gömüklük derecesi, alt gömülü 3.molar dişin inferior alveolar sinirle ilişkisi, operasyon süresi, cerrahi teknik, cerrahın tecrübesi, anestezi tekniği, operasyon öncesi antibiyotik kullanılması, topikal antiseptik kullanılması, çekim soketine ilaç uygulanması gibi çok sayıda hasta ve hekime bağlı faktörlere göre değişmektedir (104, 35, 226, 27).

Bunlardan en yaygın görülenler ağrı, trismus ve şişkinlik olup cerrahi işlemin direk sonucu olan inflamatuvar yanıtta kaynaklandığı düşünülmektedir. Üçüncü molar cerrahisi sonrası ağrı, ödem ve trismus gibi şikayetlerden biri veya birkaçının olması asemptomatik hastalarla kıyaslandığı zaman hastaların yaşam kalitesini 3 kat daha fazla etkilediği gösterilmiştir. Bu yüzden klinisyenlerin çoğu 3.molar çekimi yapılan hastalarda daha az ağrı, şişkinlik ve trismus oluşmasının önemine dikkat çekmektedirler (152,168).

Biz de çalışmamızı planlarken gömülü alt üçüncü molar çekimi sonrasında Trombositten Zengin Fibrin (TZF) kullanılmasının postoperatif dönemde görülen ağrı, trismus ve ödem gibi komplikasyonlar üzerine ve çekim soketindeki kemik iyileşmesine etkisinin değerlendirilmesi amaçlanmıştır. Yaş, cinsiyet, sağlık durumu, ilaç kullanılması, ağız hijyeni, sigara kullanılması gibi hastaya bağlı faktörleri ortadan kalırmak için çalışmamız split mouth çalışma olarak planlanmıştır. Bu sebeple tüm hastalar aynı zamanda kendilerinin kontrol grubunu da oluşturmuştur. Ayrıca operasyon ve anestezi tekniği, kullanılan malzemeler cerrahi işlem süreleri standardize edilerek tüm cerrahi operasyonlar aynı hekim tarafından yapılmıştır.

Alt üçüncü molar cerrahisi sonrası en yaygın görülen şikayetlerden biri olan ağrı anesteziik sölüsyonun etkisi geçmekle beraber postoperatif ilk 12 saatde maksimum düzeye ulaşmaktadır (213).

Ağrıdan farklı olarak ödem postoperatif 2.günde maksimum düzeye ulaşmakta ve 5.-7. günler arasında çözülmektedir. Ödem gibi trismusta 2.günde maksimuma ulaşır bir

hafta sonunda normale dönüşmektedir (86). Bu yüzden postoperatif dönemde değerlendirdiğimiz parametrelerin farklı günlerde ölçümlerinin yapılması gerekmektedir.

İbukunle ve ark. Afrika popülasyonunda üçüncü molar cerrahisi yaşam kalitesini değerlendirdikleri çalışmalarında postoperatif 1,3 ve 7.günlerdeki ağrı, şişkinlik ve trismus ölçümlerini rehber almışlardır (110).

Alan ve ark. da, gömülü üçüncü molar cerrahisi sonrası düşük düzey lazer tedavisinin ağrı, trismus ve şişkinlik üzerine etkilerini araştırdıkları çalışmalarında, bu parametrelerin 2.ve7. günde ölçümlerini yaparak kaydetmişlerdir (5).

Yukarıdaki çalışmalarla benzer şekilde bizim çalışmamızda da postoperatif 2.ve 7. günde parametrelerin ölçümü yapılmıştır.

Ağrının patofizyolojisi doku hasarı veya inflamasyonu takiben mast hücreleri, kan damarları ve diğer hücrelerden medyatörlerin açığa çıkmasıyla açıklana bilmektedir. İlk önce histamin ve seratonin, kısa süre sonra bradikinin son olarakta prostaglandinler açığa çıkmaktadır. İntradermal veya intraperitoneal verildiği zaman bradikininin ağrı oluşturduğu aynı zamanda ağrının şiddetinin artmasının prostaglandinle ilişkili olduğu ve bradikininin düzeyine bağlı olduğu gösterilmiştir (26, 50).

Prostaglandin gibi proaljezik mediatörlerin inhibe edilmesinde genellikle en çok selektif veya selektif olmayan siklooksijenaz inhibitörleri kullanılmaktadır. Bu ilaçların gastrointestinal ülser formasyonu, kanama, tromboemboli oluşumu gibi birçok yan etkisi vardır. Bundan dolayı araştırmacılar yeni tedavi yöntemleri denemektedir (147).

Cerrahi işlem sonrası oluşan ağrı sübjektif bir reaksiyon olup, bireyin ağrı eşiği, psikolojik durumu, genel sağlığı ve ağrı algılaması gibi pek çok faktöre bağlıdır. Ağrı sadece bir duyu değil aynı zamanda multifaktöryel bir deneyimdir. Bu yüzden ağrı uyarılarına bireyin yanıtını heyecan, algılamayla beraber önceden yaşanmış deneyim de etkilemektedir (80, 214).

Bu faktörlerde ağrının objektif değerlendirilmesini zorlaştırmaktadır. Bütün bu limitasyonlara rağmen üçüncü molar cerrahisi sonrası oluşan postoperatif ağrının değerlendirilmesi için Görsel Analog Skala (VAS) yaygın kullanılmakta ve en uygun yöntem olarak görülmektedir. Oral cerrahi işlemler sonrası oluşan ağrının değerlendirilmesinde yaygın kullanılan VAS basit bir yöntem olmakla beraber, güvenilir ve duyarlı bir metod olduğu çok sayıda çalışmada gösterilmiştir (169, 22,23,84,207).

Bu nedenle bizim çalışmamızda da postoperatif ağrının değerlendirilmesi için VAS kullanılmıştır. Üçüncü molar cerrahisi sonrası oluşan ağrının miktarı direk olarak gömüklük derinliği, dişin tam kemik retansiyonlu olması, hastanın yaşı, operasyon süresi ve cerrahın tecrübesi gibi pek çok faktöre bağlıdır (180).

Tecrübeyle beraber oral ve maksillofasiyel cerrahların üçüncü molar cerrahisinin hasta yaşamına etkisini daha iyi anladıkları görülmektedir. Bazı araştırmacılar bu diş çekimlerinin hastaların yaşam kalitesine kısa dönem etkilerini incelemiştir. Beklenildiği gibi çoğu zaman bu işlemin operasyon sonrası 4-7. günlere kadar hastaların yaşam kalitesini ciddi şekilde negatif yönde etkilediği, ama devam eden takip sürecinde yaşam kalitesinin iyileştiği, kronik ağrı ve enflamasyonun elimine olduğu görülmektedir (152).

Alt üçüncü molar diş cerrahisi sonrası oluşan bu rahatsızlıklar aynı zamanda bu operasyonu yapan cerrahlarda da büyük rahatsızlık oluşturmaktadır. Bu nedenlerden dolayı operasyon sonrası görülen ağrıyı azaltmak için farklı farklı yöntemlere başvurulmakta, bu konuda çok sayıda çalışma yapılmaktadır. Bu şikayetleri en aza indirmek için literatürlerde farklı ilaçlar kullanılması (NSAİİ ve kortikosteroidler vb.), lazer uygulanması, enzim preparasyonları, buz uygulamaları, cerrahi direnler kullanılması vb. gibi tedavi modellerinin kullanıldığını görmekteyiz (36, 148, 211, 229).

Analjeziklerin geliştirilmesi, farklı ilaç sistemlerinin geliştirilmesine rağmen yetersiz postoperatif ağrı kontrolü iyileşme sürecini uzatmakta, hastaneye başvurmaya neden olmakta veya hastanede kalma süresini uzatmakta, hasta memnuniyetini azaltmakta ve sağlık hizmeti giderlerini artırmaktadır. Bu yüzden postoperatif ağrı kontrolünün iyileştirilmesi hasta memnuniyetini artırmakta, hastanelerde geçirilen süreyi azaltmakta, dolayısıyla hastaların iş kaybını ve sağlık hizmeti giderlerini azaltmaktadır. Postoperatif dönemdeki ağrı kontrolü bu sebeplerden dolayı büyük önem taşımaktadır (209,213).

Koumar ve ark.'nın TZF kullanılarak tek taraflı alt üçüncü molar dişlerinde yaptıkları çalışmada, postoperatif 1.günde hem deney, hemde plasebo grubundaki hastalar %100 'ünde hafif, orta veya şiddetli düzeyde ağrı olduğu görülmüştür. Deney grubunda %87.5 orta şiddetli ve %12.5 hafif düzeyde ağrı görülürken, kontrol grubunda ise %40 hafif, %40 orta düzeyde ve %20 şiddetli ağrı olduğu bildirilmiştir (134).

Sekhar ve ark.'nın alt gömülü üçüncü molar diş çekimlerinde antimikrobiyel ajanların etkilerini inceledikleri çalışmada, opresyon sonrası 2.günde hastaların % 92.2'sinde ağrı olduğu bildirilirken, 6. günde ise bu oranın % 42.4 olduğu bildirilmiştir (211). Benediktsdottir ve ark. mandibular üçüncü molar dişler üzerinde yaptıkları çalışmada ise, postoperatif 7.gündeki ağrı düzeyinin %15.2 olduğu belirtilmiştir (27).

Bizim çalışmamızda da, 2.günde hem TZF grubunda hemde kontrol grubundaki hastaların tümünde (%100) hafif, orta ve şiddetli düzeyde ağrı görülmüştür. Bu oranlar Koumar ve ark.'nın çalışmasının sonuçlarıyla uyumlu görülmektedir. 7.günde TZF grubundaki hastalarda % 48 oranında ağrı görülürken kontrol grubunda ise bu oran %68 olarak bulunmuştur. Bu oran Sehkar ve ark.'nın yaptıkları çalışmanın sonuçlarına yakın olsa da, Benediktsdottir ve ark.'nın çalışmasının sonuçlarından oldukça yüksek bulunmuştur. Çalışmaların sonuçları arasındaki bu farklılığın, kullanılan tedavi seçeneğinden ve sübjektif bir bulgu olan ağrının değerlendirilmesinde farklı yöntemlerin kullanılmasından kaynaklanabileceğini düşünmekteyiz. Çalışmamızda 7. günde görülen ağrı oranı yüzde olarak yüksek bulunsada, VAS skorlarına dikkat edildiğinde TZF grubundaki ağrı ortalaması 0.68, kontrol grubunda ise 1 olduğunu görmekteyiz. VAS ortalamalarını göz önüne aldığımızda genelde ağrıların çok hafif olduğunu göstermektedir. 7.günde TZF grubunda sadece 5 hastanın kontrol grubunda ise 8 hastanın VAS skorunun 2 olduğu görülmüştür.

Üçüncü molar cerrahisi sonrası lokalize enflamasyondan bağlı görülen postoperatif ağrı çok farklı yoğunlukta değişmektedir (213) .

Üçüncü molar cerrahisi sonrası en şiddetli ağrının ilk 12 saatde görüldüğü, postoperatif 6-8 saatde maksimum şiddete ulaştığı ve 2. günden azalmaya başladığı araştırmalar tarafından desteklenmektedir (213).

Bizim çalışmamızda postoperatif 2.günde VAS skorlamasına göre ağrı ortalaması TZF grubunda 4.12, çalışma grubunda ise 4.76 olarak hesaplanmıştır. 2.gündeki ağrı ortalamasıyla kıyaslamada hem TZF grubu, hemde kontrol grubunda 7.gün ağrı ortalamalarında görülen azalmalar istatistiksel olarak ileri derecede anlamlı bulunmuştur ($p < 0.001$).

Çalışmamızda, TZF grubunun 2.ve 7.gün ağrı ortalamaları, kontrol grubunun ağrı ortalamalarından düşük bulunsada iki grup arasında 2.ve 7.gün ağrı ortalamalarında istatistiksel olarak anlamlı fark bulunmamaktadır ($p > 0.05$). Bu sonuçlar alt üçüncü molar

cerrahisi sonrası TZF uygulamasının ağrı üzerine ciddi etkilerinin olmadığını düşündürmektedir.

Gülşen ve ark.'ı 2017 yılında 30 hastanın dahil edildiği çalışmalarında, alt gömülü üçüncü molar çekimi sonrasında TZF kullanılmasını ağrı, ödem ve trismus üzerine etkileri incelenmiştir. Çalışmanın sonuçlarına göre postoperatif 2.ve 7.günde TZF'nin ağrı üzerine ciddi bir etkisinin olmadığı görülmüştür. TZF kullanılan ve kontrol grupları arasında ağrı düzeyinde anlamlı fark olmadığı bildirilmiştir. Çalışmamızın sonuçlarında, Gülşen ve ark.'nın yaptıkları çalışmanın sonuçlarıyla benzerlik göstermektedir (96).

20 bilateral gömülü alt üçüncü molar cerrahisinin yapıldığı başka bir çalışmada, Singh ve ark.TZF kullanılmasının üçüncü molar cerrahisi sonrası postoperatif 1.,3.,ve 7 günlerde ağrıyı azalttığını rapor etmişlerdir, ama bu bulguların istatistiksel olarak anlamlı olmadığı bildirilmiştir. Bizim çalışmamızda da, TZF uygulanan grupta 2.ve7 gün ağrı ortalamaları kontrol grubundan düşük olmasına rağmen bu fark istatistiksel olarak anlamlı bulunmamıştır (224).

Esen ve ark.'nın (76) yaptıkları çalışmada 40 hastada kemik retansiyonlu mezioanguler alt üçüncü molar diş çekimini takiben 20 hastaya TZF uygulanmış, diğer 20 hasta kontrol grubunu oluşturmuştur. Operasyon sonrası hastalara antibiyotik reçete edilmemiştir. Postoperatif 1. , 3. ve 7. günlerde yapılan kontrollerde 2 grup arasında ağrı düzeyinde anlamlı fark olmadığı bildirilmiştir. Aynı zamanda yaşam kalitesinin değerlendirildiği bu çalışmada yaşam kalitesi skorları (QOL) açısından da 2 grup arasında fark olmadığı belirtilmiştir. Çalışmamızın sonuçları Esen ve ark.'nın çalışmasının sonuçlarıylada uyumlu bulunmuştur.

Uyanık ve ark.'nın (243) yaptıkları çalışmada ise, 20 hastada 40 bilateral mandibular üçüncü molar çekimi yapılmıştır. Tüm çekimler 4 grup halinde (geleneksel (rutin) 3.molar çekimi, geleneksel (rutin) 3.molar çekimi ile birlikte TZF, piezoyla yapılan 3.molar çekimi ile birlikte TZF ve geleneksel (rutin) 3.molar çekimi) incelenmiştir. Çalışmanın sonuçlarına göre TZF kullanılan her iki grupta geleneksel 3.molar çekimiyle kıyaslamada daha az ağrı olduğu bildirilmiştir. Ama TZF kullanılan iki grup arasında anlamlı fark olmadığı rapor edilmiştir.

Bilginaylar ve ark.'nın (29) yaptıkları çalışmada da, 59 hasta 80 gömülü üçüncü molar çekimi yapılmıştır (38 hasta unilateral ve 21 hastada bilateral). Hem geleneksel cerrahiyle beraber TZF uygulanan grupta, hemde Piezocerrahiyle beraber TZF uygulanan

gruplarda 1.,2.ve 3. günlerde ağrı düzeyinde anlamlı derecede azalma olduğu bildirilmiştir.

Ağrı subjektif bir bulgu olduğundan bireyler arasında ona verilen yanıtta farklılık oluşmaktadır. Bu yüzden ağrı değerlendirilen çalışmalarda en doğru yol karşılıklı çalışma yapılmasıdır. Karşılıklı çalışma yapıldığı durumlarda hastalar kendi kontrol gruplarını oluşturduğundan bireysel yanıtta kaynanlanan farklar ortadan kalkmaktadır. Çalışmamızda da bu yöntem kullanılarak her hasta kendi kontrol grubunu oluşturmuştur. Postoperatif ağrı ve ödemin kontrol edilmesi için genelde non-steroid antiinflatuar ilaçlar tercih edildiğinden çalışmamızın sonuçlarını farklı şekilde etkilememesi için tüm hastalarda aynı tür NSAİİ kullanılmıştır.

Kemik kaldırma işlemi ve flebin kapatılma şeklide postoperatif ağrıyı etkileyen faktörler arasındadır. Pasqualini ve ark.'nın yaptıkları çalışmada, gömülü alt üçüncü molar cerrahisi sonrası primer ve sekonder kapatma şeklinin postoperatif ağrı ve ödem üzerine etkileri incelenmiştir. Primer yara iyileşmesinde postoperatif ağrı ve ödemin daha fazla görüldüğü rapor edilmiştir. Bizim çalışmamızda da primer kapatma şekli tercih edildiğinden, her iki grupta 2.gündeki VAS skorlarının yüksek olduğunu görmekteyiz (174).

Alt üçüncü molar cerrahisi sonrası görülen ve hastaların yaşam kalitesini etkileyen komplikasyonlardan biri de trismusdur. Trismus (yunanca-trismos) çiğneme kaslarının uzun süreli tetanik spazmı olarak tanımlanmaktadır. Gömülü üçüncü molar cerrahisi sonrası beklenen ve oluşması normal kabul edilen komplikasyondur. Genelde işlem sonrası 2.günde maksimum düzeye ulaşmakta ve sonra giderek azalmakla 1 haftanın sonunda normal değerlere yaklaşmaktadır. Klinik muayenede maksimum interinsizal mesafenin ölçülmesiyle tanı konulmaktadır (94,217).

Trismus oluşmasına yardımcı olan faktörlere: lokal anestesi enjeksiyonu sonrası düşük düzeyde enfeksiyon oluşması, inferior alveolar sinir blokajı için çok sayıda enjeksiyon yapılması özellikle medial pterigoid kasın etkilenmesiyle sonuçlanmakta, flebin eksternal oblik çizgi dışından yapılması ve anestezinin etkisine bağlı olarak hastanın dilini veya yanağını ısırmasına bağlı oluşan refleks trismus gösterile bilmektedir (146)

Bal Krishnan ve ark. (21) alt üçüncü molar çekimlerinin yapıldığı 50 hasta üzerinde yaptıkları çalışmada, postoperatif 1. ve 2. günde inflamatuvar doku yanıtı ve

ağrıya bağlı olarak tüm hastalarda (%100) ciddi düzeyde trismus görüldüğü, 5. günden itibaren yavaşça ağız açıklığının arttığını ve postoperatif 7. günde ise %80 hastada preoperatif ağız açıklığına geri dönüldüğünü bildirmişlerdir. 7. günde bile preoperatif değerlerle kıyaslandığı zaman %20 hastada trismus belirtilerinin kaldığı rapor edilmiştir.

Öncü (173) antimikrobiyal fotodinamik terapinin, alt 20 yaş dışı çekimlerinin postoperatif dönemine etkilerini incelediği çalışmasında, postoperatif 2.günde tüm hastalarda trismus görüldüğünü, 7.günde de 30 hastanın sadece 3'ünde (%10) maksimum ağız açıklığının normale döndüğünü rapor etmiştir. Kim ve ark.'nın 2006 yılında yaptıkları çalışmada da, horizontal pozisyondaki alt üçüncü molar cerrahisinde, postoperatif 1.günde %78.9 oranında trismus görüldüğü bildirilmiştir (122).

Bizim çalışmamızda da 2.günde tüm hastalarda (%100) ciddi düzeyde trismus görülmüştür. Bu sonuçlar Balakrishnan ve Öncü'nün çalışmalarındaki oranlarla uyumludur. Maksimum ağız açıklığı 7.günde TZF grubunda 5 hastada (%20), kontrol grubunda ise sadece 2 hastada (%8) başlangıç değerlere ulaşabilmiştir, geri kalan hastalarda 7.günde de ağız açıklığı başlangıç normal değerlere ulaşamamıştır.

Çalışmamızda tedavi öncesine göre 2. günde hem TZF hemde kontrol grubunda ağız açıklığında görülen düşüşler ileri derecede anlamlı bulunurken, 7. gündeki düşüş sadece kontrol grubunda anlamlı bulunmuştur. Tedavi öncesiyle kıyaslamada ($43.56 \pm 4.61\text{mm}$) 7.günde TZF grubunda ($40.6 \pm 5.5\text{mm}$) ağız açıklığının kontrol grubundan ($39.12 \pm 5.22\text{mm}$) daha iyi olduğunu görmekteyiz. Ayrıca her iki grupta maksimum ağız açıklığında 2.günle kıyaslamada 7.günde görülen artışlar istatistiksel olarak ileri derecede anlamlı bulunmuştur. ($p < 0.001$). Ancak bunlarla beraber TZF ve kontrol gruplarının 2.ve 7.gün maksimum ağız açıklığı ortalamaları arasında istatistiksel olarak anlamlı fark bulunmamıştır.($p > 0.05$)

Uyanık ve ark.'nın (243) yaptıkları çalışmada da, TZF uygulanmasının 2.,3.,ve 7. günlerde trismus üzerine etkisinin istatistiksel olarak anlamlı olmadığı bildirilmiştir. Bilginaylar ve ark.'nın (29) çalışmasında da benzer şekilde, TZF uygulanmasının 1.,2.,3. ve 7. günlerde trismus üzerine etkisinin anlamlı olmadığı rapor edilmiştir. Bizim çalışmamızda da, TZF grubuyla kontrol grubu arasında 2.ve 7.günlerde maksimum ağız açıklığı açısından istatistiksel olarak anlamlı fark olmaması Uyanık ve ark.'nin, Bilginaylar ve ark.'nın çalışmalarının sonuçlarıyla uyumludur.

Kumar ve ark.'nın (134) yaptıkları çalışmada ise, postoperatif 1.günde TZF uygulanan grup ve kontrol grubu arasında maksimum interinsizal mesafe açısından istatistiksel olarak anlamlı fark olduğu rapor edilmiştir. Kumar'ın çalışmasında çalışmaya dahil edilen hastalarda tek taraflı alt üçüncü molar çekimi yapıldığından TZF uygulanan grubun kontrol grubunu kendileri değil başka hastalar oluşturmaktadır. Sonuçların farklı olmasını çalışma dizaynlarının farklı olmasından kaynaklandığını düşünmekteyiz. Ayrıca Kumar'ın çalışmasında sadece postoperatif 1.günde maksimum ağız açıklığına bakılmıştır. Uyanık ve ark.'nın çalışmasında da Kumarın çalışmasına benzer şekilde 1.günde anlamlı fark görülsede, postoperatif 2.,3. ve 7. günlerde TZF nin maksimum ağız açıklığına istatistiksel olarak anlamlı düzeyde etkisinin olmadığı görülmüştür.

Çalışmamızda 7.günde hastaların çoğunda maksimum ağız açıklığının preoperatif normal değerlere ulaşmadığını görmekteyiz. Bunun operasyon sırasında kemik kaldırılması ve ortalama operasyon süresinin 30 dakika civarında olmasından kaynaklandığını düşünmekteyiz.

Alt üçüncü molar dişlerin cerrahi çekimleri tek seansta bileteral olarak yapıldığı zaman maksimum ağız açıklığında oluşan kısıtlılığın hangi taraftan daha fazla etkilendiğini belirlemek çokta kolay olmamaktadır. Özellikle postoperatif dönemde görülen ödeme bağlı defleksiyon meydana geldiği zaman, ilk haftanın sonunda hafiflemeye başlayıp, 2 haftada kaybolmaktadır. Hastanın 2 haftadan fazla devam eden defleksiyonu ve buna eşlik eden temporomandibuler eklem (TME) şikayetleri olduğu zaman çekim esnasında TME hasarı oluştuğu düşünülmelidir. Bunları göz önünde bulundurarak, cerrahi işlemlerimizi 2 farklı seansta en az 2 hafta arayla gerçekleştirdik.

Pederson ve ark. (177) trismusla ağrı arasında ciddi korelasyon bildirmektedirler. Üçüncü molar cerrahisi ağız açmadaki kısıtlılığın başlıca nedeni olarak ağrıyı göstermektedirler. Çalışmamızda 7.günde tüm hastalarda ağız açıklığının başlangıç değerlere ulaşamaması, 7.günde her iki grupta da hafif de olsa ağrının devam etmesiyle ilgili olduğunu düşündürmektedir.

Postoperatif dönemin en önemli rahatsızlıklarından biri de ödemdir. Herhangi bir hasara karşı vücut dokularının fizyolojik yanıtı ağrı ve enflamasyondur. Her cerrahi müdahaleden sonra bu irritasyonlara yanıt olarak doku içine enflamasyon mediatörleri (prostoglandinler, bradikinin, lökotrienler vb.) salgılanmakta , bunların etkisiyle vasküler

dilatasyon ve geçirgenlik artmakta ve bunlarda ödem oluşmasına neden olmakla interstisyel doku yanıtını artırmaktadır (22, 83).

Üçüncü molar cerrahisi sırasında da dışın anatomik pozisyonuna bağlı olarak hem yumuşak doku hemde sert doku hasarı oluştuğundan postoperatif ödem ve trismus oluşmaktadır (133).

Postoperatif dönemde oluşan enflamasyonun klinik belirtilerini minimize etmek için kullanılan farmakolojik yöntemlerde bu medyatörlerin sentezlenmesi veya açığa çıkmasını inhibe etmek hedeflenmektedir. Cerrahi işlem sonrası doku hasarı oluşan bölgede bu medyatörlerin azalması da vasküler geçirgenliği azaltmakta, bunun sonucunda da interstisyel sıvı birikimi ve basıncı azalarak daha az ödem oluşmasına neden olmaktadır. Bu amaçla genelde NSAAI'lar, farklı steroidler, enzimler ve antihistaminikler kullanılmaktadır (22, 133).

Yüzün topografik anatomisini göz önüne aldığımızda, fasiyel ödemin hacmini hesaplamak kolay değildir. Bu yüzden fasiyel ödemi ölçmek için araştırmacılar tarafından farklı yöntemler önerilmiştir. Bunlara sözel yanıt skorlaması (VRS), mekanik yöntemler (sefalostat, kaliperlerle ölçüm vb.), fotoğraf tekniği, bilgisayarlı tomografi, ultrason, optik yüz taraması gibi farklı yöntemleri örnek gösterebiliriz (153, 190).

Rana ve ark.'nın yaptıkları çalışmada üçüncü molar cerrahisi sonrası fasiyel ödemin değerlendirilmesi için 3-boyutlu optik tarama tekniği kullanılmıştır. Allam'a göre üçüncü alt molar cerrahisi sonrası maksimum ödem angulus –ağız köşesi ve angulus – menton'dan geçen hatlar arasında oluşmaktadır (190).

Fasiyel ödemin değerlendirilmesi için farklı araştırmacılar tarafından, çok sayıda aygıt ve yöntem kullanılsada, bu yöntemlerin çoğu hassaslığını, basitliğini ve tekrarlanabilirliğini kaybettiğinden kullanılmamaktadır (156, 246).

Bazı araştırmacılar tarafından da, postoperatif ödemin klinik değerlendirilmesi için ödem olmayan tarafı rehber alarak, şişkinlik yok, gözle farkedilebilir az şişkinlik, orta derecede şişkinlik ve ciddi düzeyde şişkinlik var gibi ölçüm yapılması önerilmiştir (155, 255).

Holland'ın yaptığı çalışmada, fasiyel ödemin ölçülmesi için üç yöntemden bahsedilmiştir: yüz maskesi, ultrason ve sterofotografik yöntem. Diğer iki yöntemle

kıyaslandığı zaman tekrarlanabilirliği açısından yüz maskesinin daha kesin yöntem olduğu bildirilmiştir (108).

Yukarıda belirtilen yöntem ve teknikler kesinliğini kaybetmediğinden, tekrarlanamadığından, komplike olduğundan, aşırı zaman kaybına neden olduğundan veya pahalı olmasından dolayı daha basit, tekrarlanabilir ve ucuz yöntemler araştırılmaktadır.

Üstün ve ark.'ı üçüncü molar cerrahisi sonrası fasiyel ödemin değerlendirilmesi için modiye bant yöntemini kullanmışlardır. Bu yöntemde işaretlenen 5 referans nokta arasında 3 ölçüm yapılmaktadır. Referans noktaları, tragus, ağız komissurası, yumuşak pogonion, gözün lateral kantsu ve madibular angulus olarak belirlenmiştir (244).

Ekstraoral ödemin değerlendirilmesi için bizde çalışmamızda benzer şekilde, referans anatomik noktalar arasında preoperatif ve postoperatif linear (çizgisel) ölçümler yaptık. Güvenilir sonuçlar elde edebilmek için, bu tekniğin tüm ölçümlerinin aynı kişi tarafından yapılmasına dikkat edilmiştir. Referans noktaları belirlendikten sonra, tragusun alt sınırıyla yumuşak pogonion arasındaki, tragusun alt sınırıyla ağız komissurası arasındaki ve gözün lateral kantsuyla mandibuler angulus arasındaki mesafenin milimetrik değeri ölçülerek kaydedilmiştir.

Ağrıdan farklı olarak ödem genelde 48 saatde maksimum düzeye ulaşmakta, sonra giderek azalmakta ve 5-7.günler arasında kaybolmaktadır. Bu yüzden bizim çalışmamızda da, ekstraoral ödem ölçümleri 2.ve 7.günlerde yapılmıştır (136,238).

Abu Sarriah ve ark.'nın yarı gömülü alt üçüncü molar dişlerinde Erbium (Er):YAG lazer kullanarak yaptıkları çalışmada, lazer grubunda %86, mikromotor kullanılan grupta ise %80 ödem görüldüğü rapor edilmiştir (1).

Eroğlu ve ark.'nın fasiyel ödemin değerlendirilmesi için ultrason yöntemini kullandıkları çalışmalarında postoperatif dönemde tüm hastalarda ödem görüldüğü belirtilmiş ve ödemin maksimum düzeye 2.günde ulaştığı bildirilmiştir (74).

Öncü'nün alt üçüncü molar cerrahisi sonrası antimikrobiyal fotodinamik tedavinin etkisini incelediği çalışmasında da, cerrahi işlemlerde kemik kaldırılmamasına rağmen hem deney hemde plasebo gruplarında %87 oranında ödem olduğu rapor edilmiştir (173).

Yukarıdaki çalışmalarla benzer şekilde bizim çalışmamızda da, hem TZF hemde kontrol gruplarında ekstraoral ödem ölçümlerinde preoperatif değerlerle kıyaslandığında postoperatif dönemde milimetrik artışlar görülmüştür. Her iki grupta postoperatif 2.günde 23 hastada (%92) fasiyel ödem olduğu saptanmıştır. Preoperatif değerlere göre, 2.gün ve 7.gün fasiyel ödem ortalamalarında görülen artışlar, hem TZF hemde kontrol grubunda anlamlı bulunmuştur. 2.gündeki fasiyel ödem ölçümlerinin ortalamasına göre, 7.günde görülen düşüşler de yine her iki grupta istatistiksel olarak ciddi düzeyde anlamlı bulunmuştur ($p<0.01$). Çalışmamızın bu sonuçlarına göre, 2.günde her iki grupta önemli ölçüde ödem oluşmakta, bir hafta sonunda da oluşan ödem hızlı bir şekilde gerilemektedir. Troullos ve ark.(238), Larrazabal ve ark.'nın (136) yaptıkları çalışmalarda da, ödemin 48 saatde maksimum düzeye ulaştığı ve 5-7 günde gerilediği rapor edilmiştir.

Asutay ve ark.'nın yaptıkları çalışmada, bilateral alt 3.molar dişleri olan 30 hastada TZF kullanılmasının ağrı, trismus ve ödem üzerine etkileri incelenmiştir. 2.ve 7.günlerdeki ekstraoral ödem ölçümleri 3.boyutlu fotogrametrik sistem (3dMD) kullanılarak değerlendirilmiştir. Bizim çalışmamızda olduğu gibi onlar da TZF'nin ağrı, trismus ve ödem üzerine etkilerinin istatistiksel olarak anlamlı olmadığı bildirilmişlerdir (17).

Uyanık ve ark.'nın çalışmasında , alt 3.molar çekimi sonrası 1., 3., ve7. günlerde TZF'nin ödem üzerine etkileri incelenmiştir. Ekstraoral ödemin değerlendirilmesinde bizimle aynı yöntemin kullanıldığı bu çalışmada da, TZF'nin nin ödem üzerine etkisinin istatistiksel olarak anlamlı olmadığı bildirilmiştir (243).

Gülşen ve ark.'nın (97) yaptıkları çalışmada da, bilateral alt üçüncü molar dişleri olan 30 hastada, çekim sonrası bir tarafa TZF uygulanmış, diğer taraf kontrol grubunu oluşturmuştur. Ekstraoral ödemin ölçülmesi için bizimle aynı yöntemin kullanıldığı bu çalışmada da, 2.ve 7.günlerde ölçülen ekstraoral ödem değerleri açısından TZF uygulanan tarafla (TZF+), TZF uygulanmayan (TZF-) taraflar arasında istatistiksel olarak anlamlı fark olmadığı bildirilmiştir.

Kumar ve ark.'nın , 2015 yılında yaptıkları çalışmada ise, 31 hastada unilateral alt üçüncü molar çekimi yapılmıştır. 16 hastaya TZF uygulaması yapılmış, diğer 15 hasta ise kontrol grubunu oluşturmuştur. Postoperatif 1.günde ödem, ağrı ve trismusun değerlendirildiği bu çalışmada, TZF-nin ödem üzine etkilerinin istatistiksel olarak anlamlı olduğu bildirilmiştir. Kumar'ın çalışmasındaki bu farkın, TZF uygulanan

hastaların kontrol grubunu başka hastaların oluşturmasından kaynaklandığını düşünmekteyiz. Ayrıca Kumar'ın çalışmasında postoperatif sadece 1.günde ödem değerlendirilmesi yapılmıştır. Oysaki araştırmalar ödemin 48-72 saatde maksimum düzeye ulaştığını göstermektedir. Bu çalışmada da, 2.ve ya 3.günde ödem ölçümleri yapılmamıştır (134).

Özgül ve ark.'nın yaptıkları çalışmada, bilateral tam gömülü alt üçüncü molar dişi olan 56 hasta çalışmaya dahil edilmiştir. Horizontal ve vertikal ödemin değerlendirildiği bu çalışmada, horizontal ödem için tragusla bukkal komissura arasındaki mesafe, vertikal ödem için ise gözün lateral kantusuyla gonion arasında mesafe esnek cetvel kullanılarak ölçülmüştür. Postoperatif 1.,3.,ve 7 günlerde ölçümler yapılmıştır. Çalışmanın sonuçlarına göre, TZF uygulanan grupta 1.ve 3.günlerde görülen horizontal ödem miktarı istatistiksel olarak anlamlı derecede düşük görülmüştür ($p<0.05$). 7.günde ve vertikal ödem değerlerinde 2 grup arasında anlamlı fark olmadığı rapor edilmiştir. 1.ve 3.günlerdeki ödem sonuçlarının çalışmamızın sonuçlarından farklı olması çalışmamızdan farklı günlerde ölçümlerin yapılmış olması, her iki gömülü dişin aynı seansta alınması ve ödemin horizontal boyutunun değerlendirilmesi için tek ölçüm yapılmasından (tragus komissura arasındaki mesafe) kaynaklanabileceğini düşünmekteyiz (172).

Diş çekimi sonrası soket iyileşmesi çok sayıda hücrelerin, büyüme faktörlerinin, hormonların sitokinlerin ve diğer proteinlerin dahil olduğu biyokimyasal, fizyolojik, hücresel ve moleküler yanıt zincirinden oluşmakta, yaralanma sonrası doku bütünlüğünü ve fonksiyonel kapasitesini onarmaya yönelmektedir. Sekonder iyileşmenin spesifik örneğini oluşturmaktadır (59, 141).

Çekim sonrası iyileşme komplikasyonları göreceli olarak düşük olsada, üçüncü molar cerrahisi sonrası soket iyileşmesinin bozulması hastanın yaşam kalitesini ciddi düzeyde etkileyebilmektedir. Bu yüzden üçüncü molar cerrahisi sonrası soket iyileşmesini hızlandırmak ve postoperatif sorunları en aza indirmek için farklı yöntemler önerilmiştir (16, 37,84).

Son yıllarda, oral cerrahide kemik ve epitel dokusunun rejenerasyonunu hızlandırmak için TZF kullanılması yaygın şekilde önerilmektedir. İn vitro araştırmalar, hayvan deneyleri ve klinik çalışmalar trombosit konsantrasyonlarının kemik ve yumuşak doku rejenerasyonunu etkili şekilde uyurabileceğini, enflamasyon, ağrı ve yan etkileri

azaltabileceğini göstermektedir. Oral cerrahide farklı klinik işlemlerde TZF'nin klinik etkinliğine dair zıtlık oluşturan sonuçlar halen tartışılmaktadır (43, 137, 256).

Choukrouns tarafından tanımlanan TZF trombin ilavesi yapılmadan hazırlandığından, doğal fibrin ağının olduğu ve büyüme faktörlerini proteolizden koruyabileceği düşünülmektedir (221).

TZF den 7 gün boyunca yüksek miktarda asl 3 büyüme faktörü (trombosit kaynaklı büyüme faktörü AB (PDGF-AB), Vasküler endotelial büyüme faktörü (VEGF), dönüştürücü büyüme faktörü β -1 (TGF beta-1)) ve önemli koagülasyon glikoproteinleri salgılanmaktadır. Bunlar dışında TZF den salgılanan EGF, FGF ve 3 önemli proinflamatuvar sitokin(IL-1b,IL-6 ve TNF- α) basit santrifüj işlemiyle elde edile bilmektedir. Bunlar da kemotaksis, angiogenezis, proliferasyon, hücre farklılaşması ve modülasyon gibi farklı biyolojik fonksiyonları uyarmakla sert ve yumuşak dokuların hızlı ve etkili rejenerasyonu için ortam oluşturmaktadır (134, 224).

Aynı zamanda trombosit konsantrlerinin içeriğindeki düşük miktarda lökositler, interlökinler sentezlemekle non-spesifik immun reaksiyonlara katılmakta ve yara bölgesinde konak savunma mekanizmasında rol oynamaktadır (43).

TZF-nin bu avantajlarını göz önünde bulundurarak çalışmamızda çekim socketinde kemik oluşumuna etkileri de incelenmiştir.

TZF membranların kemik greftleriyle kombine şekilde kullanılması ve ya tek başına fibrin matriks gibi kullanılmasının yumuşak doku ve kemik iyileşmesine pozitif etkilerinin olduğu bildirilmiştir. Çalışmaların sonuçlarına göre, TZF yara epitelizeşyonunu, kistik kaviterin kemikle dolmasını ve sinüs lift işlemlerinde kemik olgunlaşmasını hızlandırabileceği düşünülmektedir (43, 44).

Fibrin yapıştırıcıların ve trombosit konsantrlerinin tek başına ve kemik greftleriyle birlikte kullanılmasının yumuşak doku iyileşmesinde uyarıcı etkisi iyi bilinmektedir. Ama bunların kemik rejenerasyonuna direk etkisi halen tartışmalıdır (44).

Üçüncü molar dişlerinin cerrahi çekimlerinin çok sayıda endikasyonları olsada, bunlardan biride komşu 2.molar dişte oluşan periodontal defektin önlenmesi ve ya onarılmasıdır. Özellikle, yarı gömülü 3.molar dişlerin ağız ortamıyla bağlantılı olması, periodontal enfeksiyon riskini artırmakta ve daha fazla periodontal ataşman kaybına neden olabilmektedir (130).

Üçüncü molar çekimi yapılacak olan hastada, yaş 26- dan büyükse, önceden periodontal defekt varsa (ataşman kaybı $>3\text{mm}$, sondalama derinliği $>5\text{mm}$) ve diş horozontal veya mezioanguler konumdaysa hasta cerrahi çekim sonrası periodontal defekt oluşması açısından “yüksek risk” grubuna girmektedir. Bu 3 faktörün var olduğu durumlarda, cerrahi çekim sırasında dentoalveolar defektin onarılmasına yönelik işlemlerin yapılmasının öngörülebilir yararları söz konusudur (11).

Kemik iyileşmesi çok sayıda hücre tiplerinin ve büyüme faktörlerinin katılımıyla gerçekleşen kompleks bir süreçtir. Bu iyileşme süreci, bazıları trombositler tarafından salgılanan çok sayıda büyüme faktörlerinin etkisi altında osteoblastlar ve ekstraselüler matriksin etkileşimiyle gerçekleşmektedir. Bu faktörler lokal osteoprogenitör hücrelerin kemik oluşturan hücrelere proliferasyonunu ve farklılaşmasını aktive ederek, yeni kemik matriksinin oluşması ve mineralizasyonu sonuçlanmaktadır (149, 239).

Gömülü üçüncü molar dişlerin çekimi komşu ikinci molar dişlerin periodonsiyuma negatif etki göstererek, periodontal ligamanın bozulmasına, kök rezorpsiyonuna ve ataşman kaybına bağlı cep derinliğine neden olmaktadır. Cep derinliğiyle değerlendirilen periodontal defektler, gömülü 3.molar dişlerin varlığında yaşla beraber artmaktadır (11).

25 yaştan büyük hastalarda üçüncü molarların cerrahi çekiminden sonra postoperatif morbidite insidansının daha yüksek olduğu literatürler tarafından desteklenmektedir. Cerrahi işlem öncesi kemikiçi defektlerin olması, hastanın yaşı ve plak kontrol düzeyi oluşabilecek yan etkileri öngörmemize yardımcı olabilmektedir (11).

Kan ve ark.’ı sondalamada cep derinliğinin lokalize olarak artmasında, dişlerin mezioanguler pozisyonda olması, çekim öncesi krestal radyolusensi olması ve çekim sonrası plak kontrolünün yetersiz olmasının risk faktörleri arasında olduğunu bildirmişlerdir. Ama 31 hasta üzerinde yapılan bu çalışmada plak kontrolünün kalıcı cep derinliği için risk faktörü olmadığı rapor edilmiştir (116).

İkinci molar dişin distalinde kemik oluşmasında geçikme veya distal kemik kaybı sondalama derinliğinin artmasına, kök yüzeyinin açıkta olmasına bağlı uzun süre hassasiyete neden ola bilmektedir. Böyle durumlarda TZP ve TZF gibi trombosit konsantreleri yaygın olarak kullanılmaktadır (204).

Dutta ve ark.'nın yaptıkları çalışmada, alt üçüncü molar dişlerin cerrahi çekimi sonrası ağrı ve şişkinliği azaltmak, alveolit olmaması, yumuşak doku iyileşmesi ve kemik regenerasyonunda TZP, TZF ve hidroksiapatitin (HA) etkinliği kıyaslanmıştır. 40 hastanın dahil edildiği bu çalışmada, çekim soketlerinde kemik dansitesinde oluşan değişiklikleri değerlendirmek için, 1., 2. ve 6. aylarda çekim bölgelerinden intraoral periapikal radyografiler alınmıştır (71).

Preeti Kaur ve Anisha Maria'nın yaptıkları çalışmada da, alt üçüncü molar dişlerin cerrahi çekimi sonrası kemik regenerasyonunda TZF ve HA'nın etkinliğini değerlendirdikleri çalışmada, 1.ve 3.aylarda intraoral periapikal radyografiler alınarak kemik dansitesi ölçülmüştür (186).

Bu çalışmalara benzer şekilde bizim çalışmamızda da, TZF kullanılmasının kemik regenerasyonununa etkisini değerlendirmek için çalışmaya dahil edilen hastalardan postoperatif 1.ve 3.ayda paralel kon tekniğiyle periapikal grafiler elde edilmiştir.

Celio-mariano ve ark.'nın (40) çalışmasında, bilateral gömülü alt üçüncü molar cerrahisinde TZP kullanılmasının alveolar kemik iyileşmesine etkilerini değerlendirmek için bir tarafa TZP uygulanmış diğer taraf kontrol grubunu oluşturmuştur. 7.gün,1.,2.,3. ve 6.aylarda periapikal grafiler elde edilmiştir. Radyografik kemik dansitesini değerlendirmek için çekim soketlerinin apikal, orta servikal 1/3-üne denn gelecek şekilde eliptik alanlar işaretlenmiş ve HLImage 97 software programı kullanılarak bu alanlarda kemik dansitesi ölçülmüştür. 1. , 2.ve 3.aylarda iki grup arasında kemik dansitesi açısından anlamlı fark fark görülürken, 7.gün ve 6.ayda istatistiksel olarak anlamlı fark olmadığı görülmüştür. Bizde çalışmamızda bu çalışmaya benzer şekilde, çekim soketinin apikal, orta ve servikal kısımlarında eliptik alanlar işaretlenerek kemik dansitesi ölçümleri yapılmıştır.

Başarlı ve ark.'nın yaptıkları çalışmada, yumuşak doku retansiyonlu alt üçüncü molar dişi olan 20 hastada, randomie şekilde bir tarafa TZF uygulanmış, diğer taraf kontrol grubunu oluşturmuştur. Kemik iyileşmesini değerlendirmek için postoperatif 30. ve 90. günlerde panoramik grafiler ve kemik sintigrafileri elde edilmiştir. Aynı zamanda periodontal değerlendirmeler yapılmıştır. Kemik iyileşmesinin sintigrafik değerlendirilmesinde, TZF uygulanan grup ve kontrol grupları arasında 30.ve 90.günlerde kemik iyileşmesi açısından istatistiksel olarak anlamlı fark olmadığı bildirilmiştir. Panoramik grafilerde kemik iyileşmesini göstere bilen radyoopasite Image J programı

kullanılarak değerlendirilmiştir. İki grup arasında bu değerlendirmede de istatistiksel olarak anlamlı fark olmadığı sonucuna varılmıştır (24).

Girish Rao ve ark.'nın yaptıkları çalışmada, 22 hastada bilateral alt üçüncü molar diş çekimi yapılmıştır. TZF uygulanan tarafla kontrol grubu arasında kemik iyileşmesi açısından fark olup olmadığını değerlendirmek için, postoperatif 1., 3.ve 6 aylarda radyografiler (RVG) alınmıştır. TZF uygulanan tarafta kemik regenerasyonunun daha iyi olduğu ama iki grup arasındaki farkın istatistiksel olarak anlamlı olmadığı bildirilmiştir (91).

Gürbüz ve ark.'nın yaptıkları çalışmada da, yumuşak doku retansiyonlu bilateral alt üçüncü molar dişi olan hastalarda, bir tarafa TZF uygulanmış, diğer taraf kontrol grubunu oluşturmuştur. Aynı seansta bilateral çekimin yapıldığı bu çalışmada, cerrahi işlemden 4 hafta sonra TZF uygulanan ve uygulanmayan soketlerde sintigrafik farklılığı değerlendirmek için sintigramlar elde edilmiştir. Çekim soketlerindeki osteoblastik aktivitenin değerlendirildiği bu çalışmada, çekim soketlerinde postoperatif 4.haftada kemik iyileşmesinde görülen artış açısından, TZF uygulanan ve uygulanmayan soketler arasında fark olmadığı bildirilmiştir. Taramalı elektron mikroskopunda TZF'nin de incelendiği bu çalışmada, fibrin ağ içinde trombosit kümeleriyle beraber TZF'nin dış yüzeyinde kristal partiküllerin de olduğu bildirilmiştir. TZF'nin dış yüzeyindeki bu kristal benzeri partiküllerin de kemik iyileşmesine etkisinin incelenmesi gerektiği bildirilmiştir (98).

Başarlı ve ark. (24), Girish Rao ve ark. (91) ve Gürbüz ve ark.'nın (98) çalışmalarına benzer şekilde bizim çalışmamızda da TZF uygulanan grupla kontrol grubu arasında 1.ve 3.ayda yapılan kontrollerde kemik iyileşmesi açısından istatistiksel olarak anlamlı fark olmadığı görülmüştür (24, 91, 98).

2017 yılında Al-Hamed ve ark.'nın (7) yaptıkları sistematik derleme ve meta-analiz çalışmasının sonuçlarına görede, üçüncü molar cerrahisi sonrası TZF'nin ağrı, ödem, trismus ve cep derinliğine etkilerinin tartışmalı olduğu, çekim sonrası kemik iyileşmesine ise pozitif etkilerinin olmadığı bildirilmiştir. İyi tasarlanmış, split-mouth ve randomize kontrollü çalışmalara ihtiyaç olduğu gösterilmiştir.

Yelamali ve ark.'nın yaptıkları çalışmada, 20 hastada bilateral alt üçüncü molar diş çekimini takiben, bir tarafa TZF, diğer tarafa ise TZP uygulanmıştır. 4.ayda çekilen dijitalize panoramik grafiler üzerinde Adobe Photoshop CS programı kullanılarak kemik

dansitesini değerlendirilmiştir. Çalışmanın sonuçlarına göre 4.ay sonunda ortalama kemik dansitesi değerleri TZF uygulanan tarafta TZP uygulanan taraftan istatistiksel olarak anlamlı derecede yüksek bulunmuştur (254).

Singh ve ark.'nın çalışmasında, 20 hastada bilateral alt üçüncü molar diş çekimini sonrasında, bir tarafa TZF uygulanmış, diğer taraf kontrol grubunu oluşturmuştur. TZF uygulanan tarafla uygulanmayan taraf arasında radyografik kemik dansitesini kıyaslamak için, 1.,2. ve 3.aylarda intraoral periapikal grafiler elde edilmiştir. 1.ve 2.aylarda TZF grubuyla kontrol grubu arasında istatistiksel olarak anlamlı fark olmadığı görülmüştür. 3.aydaki kemik dansitesi (griskala değeri) TZF grubunda (146.9) kontrol grubundan (123) istatistiksel olarak anlamlı derecede yüksek bulunmuştur (224).

Dar ve ark.'nın yaptıkları çalışmada, 20 hastada kist enukleasyonu sonrası oluşan kemik defektlerinin tedavisi için TZF kullanılmıştır. Kemik iyileşmesini değerlendirmek için 1.,3.ve 6.aylarda panoramik grafiler alınmıştır. Panoramik grafiler üzerinde kemik dansitesi, Adobe Photoshop 7.0 software kullanılarak histogram griskasıyla değerlendirilmiştir. Postoperatif 3.aydaki kemik regenerasyonunun tatmin edici olduğu bildirilmiştir. Postoperatif 6.ayda ise tam kemik regenerasyonu görülmüş ve kemik dansitesinin de iyi olduğu bildirilmiştir. Kistik enukleasyon sonrası kemik regenerasyonunda TZF-nin etkisinin değerlendirildiği bu çalışmada, radyografik kemik regenerasyonunun progresiv, umutverici ve öngürülebilir olduğu gösterilmiştir. Fibrin matrikstekki büyüme faktörlerinin yavaşça açığa çıkması kemik rejenerasyonunun daha hızlı olmasını desteklemektedir (55).

Başka bir çalışmada da, farklı periapikal lezyonların enukleasyonundan sonra kemik regenerasyonunun hızlanmasında TZF kullanılmasının klinik ve radyolografik olarak etkili olduğu, postoperatif 6.ayda tam kemik rejenerasyonunun olduğu görülmüştür (225).

Temmerman ve ark.'nın çalışmasında, 22 hastada simetrik veya simetriğe yakın maksillada veya mandibulada bilateral diş çekimi yapılmıştır. Randomize kontrollü, split-mouth bu çalışmada, çekim soketlerinden biri doğal iyileşmeye bırakılırken, diğer çekim soketi L-TZF ile doldurulmuştur. Kemik iyileşmesini değerlendirmek için çekimden hemen sonra ve 3.ayda konik ışınli bilgisayarlı tomografiler (CBCT) alınmıştır. Alınan CBCT'lerde kret tepesinden 1mm, 3mm ve 5 mm apikale doğru kret genişliği ölçülmüştür. Çalışmanın sonuçlarına göre, deney ve kontrol grupları arasında kret

genişliğinde azalma açısından ve soket dolması (görülen mineralize kemik) açısından istatistiksel olarak anlamlı düzeyde fark bulunmuştur. Sonuç olarak, diş çekiminden 3 ay sonra vertikal ve horizontal kret boyutlarını korumak için, L- TZF ‘nin soket doldurma materyeli olarak kullanılmasının yararlı olabileceği bildirilmiştir. Aynı zamanda iyileşmenin erken safhalarında, postoperatif hasta rahatsızlığının ve ağrının daha az olduğu görülmüştür (235).

Bazı çalışmaların sonuçlarına göre çekim soketlerinde TZF’nin iyileşmeyi neden hızlandırmadığına dair farklı sebeplerden bahsedilmektedir. TZF içindeki büyüme faktörleri osteoblast proliferasyonu ve kemotaksisini uyara bilsede, büyüme faktörlerinin farklı kombinasyonlarının etkisi hücre popülasyonu ve kültür koşullarına bağlı olabilir. Büyüme faktörlerinin belirtilen etkileri, bir hücre popülasyonunda diğerine göre farklı olmakta veya aynı hücre popülasyonu içinde farklı kültür koşullarına göre değişmektedir. Bunlardan ilave büyüme faktörlerinin bazı kombinasyonları sinergist veya antagonist veya her iki etkiyi oluşturabilmektedir (90, 98, 117, 66).

Karsperk ve ark.’ı FGF, TGF- β ve PDGF ‘nin birlikte kullanıldığı zaman DNA sentezini artırdığını ama alkalın fosfataz (ALP) sentezini azaltdığını bildirmişler (117). Giannobile ve ark.’ı da, IGF-1, PDGF, TGF- β 1 ve FGF kombinasyonunun kemik remodelingi ve farklılaşması üzerine etkilerini değerlendirmişler, IGF-1’nin diğer büyüme faktörleriyle kombinasyonunun osteoblastların mitogenik aktivitesi ve protein sentezini artırdığını ve ALP sentezini azaltdığını bildirmişlerdir. ALP sentezi ve kemik mineralizasyonu arasında pozitif korelasyon olduğu bilinmektedir (90) .

Kim ve ark.’ı TZF içinde bulunan büyüme faktörlerinden trombosit kaynaklı büyüme faktörleri (PDGFs) ve dönüştürücü büyüme faktörünün (TGF- β) kemik regenerasyon yeteneğini değerlendirmek için onların osteoblast proliferasyonu ve farklılaşması üzerine etkilerini incelemişlerdir. Araştırmacılar trombosit kaynaklı büyüme faktörleri (PDGFs) ve dönüştürücü büyüme faktörünün (TGF- β) TZF grubu ve normal insan serumunda (NIS) analizini yapmışlardır. Bunlardan ilave osteoblast proliferasyonu, farklılaşması ve kemik regenerasyonunu belirlemek için DNA sentezi, prtein sentezi ve ALP aktivitesi ölçülmüştür. Değerlendirilen bütün parametreler TZF ‘de NIS’ten istatistiksel olarak anlamlı derecede yüksek bulunmuştur. Bu sonuçlar kemik defektlerinin onarılmasında kemiğin olgunlaşma zamanının azalması ve kemik regenerasyonunun güvenilirliği anlamına gelmektedir. Çalışmanın sonuçlarına göre,

TZF'nin içerdığı çok sayıda trombosit kaynaklı büyüme faktörleri (PDGFs) ve dönüştürücü büyüme faktörü (TGF- β) osteoblastik yanıtı uyarmakla osteoblastik aktivite ve doku regenerasyonuna etki etmektedir. Buda kemik regenerasyonunda TZF uygulanmasının kemik oluşumunu hızlandıracağını düşündürmektedir (123).

TZF'nin kemik iyileşmesi üzerine etkilerini inceleyen çalışmalar arasındaki farkın yukarıda bahsettiğimiz nedenler dışında kemik iyileşmesini değerlendirmek için farklı çalışmalarda farklı yöntemlerin kullanılması (panaromik grafiler, periapikal radyografiler, sintigrafi yöntemi, konik ışınli bilgisayarlı tomografi (CBCT) vb), kemik iyileşmesinin farklı bölgelerde değerlendirilmesinden (alt gömülü üçüncü molar diş soketi, kanin ve premolar diş bölgesi, kist ve diğer periapikal lezyon kaviteleri) de kaynaklanabileceğini düşünmekteyiz.

6. SONUÇ

TZF elde edilmesi kolay, basit ve güvenilir bir otogen biyomateryeldir. Çalışmamıza dahil edilen hastalarda herhangi komplikasyon ve yan etki oluşturmamıştır.

TZF uygulanması alt gömülü 3.molar dişlerin cerrahi çekimlerinin postoperatif döneminde değerlendirdiğimiz ağrı, trismus ve ödem gibi parametrelerde kontrol grubuyla karşılaştırıldığında daha başarılı sonuçlar vermediği görülmüştür.

Kontrol grubuyla karşılaştırıldığında postoperatif dönemde kemik rejenerasyonuna etkisinin de anlamlı olmadığı görülmüştür.

TZF uygulanan hastaların hiç birinde alveolit gelişmemesi gömülü 3.molar dişlerin çekimi sonrası en yaygın komplikasyonlardan olan alveolit azaltılmasında TZF'nin diğer tedavi yöntemlerine alternatif olabileceğini düşündürmektedir. Daha çok sayıda yapılan klinik çalışmalarla TZF'nin bu etkisinin araştırılması gerekmektedir.

TZF'nin oral ve maksillofasiyel cerrahide bir çok uygulamada kullanılmasına rağmen, postoperatif komplikasyonların azaltılmasına etkisini değerlendirmek ve daha başarılı sonuçlar elde etmek için çok sayıda randomize kontrollü çalışmalara ihtiyaç vardır.

KAYNAKLAR

1. Abu-Serriah M, Critchlow H, Whitters CJ, Youb AA. Removal of partially erupted third molars using an Erbium (Er):YAG laser: a randomised controlled clinical trial. *Br J Oral Maxillofac Surg* 2004; **42**: 203-208.
2. Adeyemo WL. Do pathologies associated with impacted lower third molars justify prophylactic removal? A critical review of the literature. *Oral Surg Oral Med Oral Pathol Oral Radiol Endod* 2006; **102**:448–452.
3. Agarwal B, Pandey S, Roychoudhury A. New technique for closure of an oroantral fistula using platelet-rich fibrin. *Br J Oral Maxillofacial Surg* 2016; **54**: e31–e32.
4. Agarwal KN, Gupta R, Faridi MM, Kalra N. Permanent dentition in Delhi boys of age 5-14 years. *Indian Pediatr.* 2004; **41**:1031-5.
5. Alan H, Yolcu Ü, Koparal M, Özgür C, Öztürk SA, Malkoç S. Evaluation of the effects of the low-level laser therapy on swelling, pain, and trismus after removal of impacted lower third molar. *Head Face Med.* 2016; **12**:25.
6. Al-Belasy FA: The relationship of “Shisha” (Water Pipe) smoking to postextraction dry socket. *J Oral Maxillofac Surg* 2004; **62**:10.
7. Al-Hamed FS, Tawfik MA, Abdelfadil E, Al-Saleh MAQ .Efficacy of Platelet-Rich Fibrin After Mandibular Third Molar Extraction: A Systematic Review and Meta-Analysis. *Oral Maxillofac Surg.* 2017; **75**:1124-1135.
8. Al-Khateeb TH Bataineh AB. Pathology associated with impacted mandibular third molars in a group of Jordanians. *J Oral Maxillofac Surg.* 2006; **64**:1598–1602.
9. Alling C, Alling R. Indications for management of impacted teeth. In: Alling C, Helfrick J, Alling R, editors. *Impacted teeth*. Philadelphia: WB Saunders Co. 1993. p. 43–64.
10. American Association of Oral and Maxillofacial Surgeons. Parameters of Care: Clinical Practice Guidelines for Oral and Maxillofacial Surgeons, 4th edn. Chicago, IL: AAOMS, 2007.

11. American Association of Oral and Maxillofacial Surgeons Task Force. AAOMS White Paper on Third Molar Data. American Association of Oral and Maxillofacial Surgery, 2007.
12. Amler MH. The age factor in human extraction wound healing. *J Oral Surg.*1977;**35**:193–197
13. Archer WH. *Oral and Maxillofacial Surgery*. Philadelphia-London-Toronto: WB Saunders Company; 1975
14. Archer WH. *Oral Surgery: A Step-By-Step Atlas of Operative Techniques*, 4th ed. Philadelphia: W.B. Saunders Company; 1966. p. 507-10.
15. Aroca S, Keglevich T, Barbieri B, Gera I, Etienne D. Clinical evaluation of a modified coronally advanced flap alone or in combination with a platelet-rich fibrin membrane for the treatment of adjacent multiple gingival recessions: a 6-month study. *J Periodontol* 2009; **80**:244–252
16. Artzi Z, Tal H, Dayan D: Porous bovine bone mineral in healing of human extraction sockets. Part 1: Histomorphometric evaluations at 9 months. *J Periodontol* 2000;**71**:1015.
17. Asutay F, Yolcu Ü, Geçör O, Acar AH, Öztürk SA, Malkoç S. An evaluation of effects of platelet-rich-fibrin on postoperative morbidities after lower third molar surgery. *Niger J Clin Pract* 2017;**20**:1531-6.
18. Ayaz H, Rehman AU, Din FU. Post-operative complications associated with impacted mandibular third molar removal. *Pakistan Oral & Dental Journal*. 2012;**32**:389-392.
19. Azenha MR, Kato RB, Bueno RBL, Neto PJO, Ribeiro MC. Accidents and complications associated to third molar surgeries performed by dentistry students. *Oral Maxillofac Surg.* 2014;**18**: 459-464.
20. Badiavas EV, Abedi M, Butmarc J, Falanga V, Quesenberry P. Participation of bone marrow derived cells in cutaneous wound healing. *J Cell Physiol* 2003;**196**:245-50

21. Balakrishnan G, Narendar R, Kavin T, Venkataraman S, Gokulanathan S. Incidence of trismus in transalveolar extraction of lower third molar. *J Pharm Bioall Sci* 2017;**9**:222-7.
22. Bamgbose BO, Akinwande JA, Adeyemo WL, Ladeinde AL, Arotiba GT, Ogunlewe MO. Effects of co-administered dexamethasone and diclofenac potassium on pain, swelling and trismus following third molar surgery. *Head & Face Medicine* 2005; **1**:11
23. Barone A, Marconcini S, Giacomelli L, Rispoli L, Calvo JL, Covani U. A randomized clinical evaluation of ultrasound bone surgery versus traditional rotary instruments in lower third molar extraction. *J Oral Maxillofac Surg.* 2010;**68**:330–6.
24. Baslarli O, Tumer C, Ugur O, Vatankulu B. Evaluation of osteoblastic activity in extraction sockets treated with platelet-rich fibrin. *Med Oral Patol Oral Cir Bucal.* 2015;**20**: e111-6.
25. Baykul T, Saglam AA, Aydin U. Incidence of cystic changes in radiographically normal impacted lower third molar follicles. *Oral Surg Oral Med Oral Pathol Oral Radiol Endod.* 2005;**99**:542–545.
26. Bello SA, Adeyemo WL, Bamgbose BO, Obi EV, Adeyinka AA. Effect of age, impaction types and operative time on inflammatory tissue reactions following lower third molar surgery. *Head Face Med.* 2011; **28**:7-8.
27. Benediktsdottir, I.S., Wenzel, A., Petersen, J.K. et al, Mandibular third molar removal: risk indicators for extended operation time, postoperative pain, and complications. *Oral Surg Oral Med Oral Pathol Oral Radiol Endod.* 2004;**97**:438.
28. Bensaid W, Triffitt JT, Blanchat C, Oudina K, Sedel L, Petite H. A biodegradable fibrin scaffold for mesenchymal stem cell transplantation. *Biomaterials* 2003;**24**:497-502.
29. Bilginaylar K, Uyanik LO. Evaluation of the effects of platelet-rich fibrin and piezosurgery on outcomes after removal of impacted mandibular third molars. *British Journal of Oral and Maxillofacial Surgery.* 2016;**54**: 629–633.
30. Birn H. Etiology and pathogenesis of fibrinolytic alveolitis. *Int J Oral Surg* 1973;**2**:211.

31. Blondeau F, Daniel NG. Extraction of impacted mandibular third molars: postoperative complications and their risk factors. *J Can Dent Assoc.* 2007;**73**:325.
32. Blum IR. Contemporary views on dry socket (alveolar osteitis): a clinical appraisal of standardization, aetiopathogenesis and management: a critical review [see comment]. *Int J Oral Maxillofac Surg* 2002;**31**:309.
33. Bouloux GF. Complications of third molar surgery. *Oral Maxillofac Surg Clin North Am* 2007;**19**: 117–28.
34. Bruce RA, Frederickson GC, Small GS. Age of patients and morbidity associated with mandibular third molar surgery. *J Am Dent Assoc* 1980;**101**:240-5.
35. Bui CH, Seldin EB, Dodson TB. Types, frequencies, and risk factors for complications after third molar extraction. *J Oral Maxillofac Surg* 2003;**61**:1379.
36. Cappuzi P, Montebugnoli L, Vaccaro MA. Extraction of impacted third molars: a Longitudinal prospective study of factors that affect postoperative recovery. *Oral Surg. Oral Med. Oral Pathol* 1994; **77**:341-343.
37. Carmagnola D, Adriaens P, Berglundh T: Healing of human extraction sockets filled with Bio-Oss. *Clin Oral Implants Res* 2003;**14**:137.
38. Carrilo JS, Calatayud J, Manso F et al. A randomized double-blind clinical trial on the effectiveness of helium-neon laser in the prevention of pain, swelling and trismus after removal of impacted third molars. *Int Dent J* 1990; **40**:31-36.
39. Caso A, Hung L, Beirne R: Prevention of alveolar osteitis with chlorhexidine: A meta-analytic review. *J Oral Surg* 2005;**99**:155.
40. Célio-Mariano R, de Melo WM, Carneiro-Avelino C . Comparative radiographic evaluation of alveolar bone healing associated with autologous platelet-rich plasma after impacted mandibular third molar surgery. *J Oral Maxillofac Surg.* 2012;**70**:19-24.
41. Cerqueira PRF, Vasconcelos BC, Bessa-Nogueiria RV. Comparative study of the effect of a tube drain in impacted lower third molar surgery. *J Oral Maxillofac Surg* 2004; **62**:57-61 .

42. Chiapasco M, De Cicco L, Marrone G. Side effects and complications associated with third molar surgery. *Oral Surg Oral Med Oral Pathol* 1993;**76**:412 -20.
43. Choukroun J, Diss A, Simonpieri A, Girard MO, Schoeffler C, Dohan SL, Dohan AJ, Mouhyi J, Dohan DM. Platelet-rich fibrin (PRF): a second-generation platelet concentrate. Part IV: clinical effects on tissue healing. *Oral Surg Oral Med Oral Pathol Oral Radiol Endod* 2006; **101**: e56-e60.
44. Choukroun J, Diss A, Simonpieri A, Girard MO, SchoefflerC, Dohan SL, Dohan AJ, Mouhyi J & Dohan DM: Platelet-rich fibrin (PRF): a second-generation platelet concentrate. Part V: histologic evaluations of PRF effects on bone allograft maturation in sinus lift. *Oral Surg Oral Med Oral Pathol Oral Radiol Endod* 2006;**101**:299-303.
45. Choukroun J, Diss A, Simonpieri A, Girard MO, SchoefflerC, Dohan SL, Dohan AJ, Mouhyi J & Dohan DM: Platelet-rich fibrin (PRF): a second-generation platelet concentrate Part II: Platelet related biologic features. *Oral Surg Oral Med Oral Pathol Oral Radiol Endod*.2006; **101**: e45-e50.
46. Choukroun J, Diss A, Simonpieri A, Girard MO, SchoefflerC, Dohan SL, Dohan AJ, Mouhyi J & Dohan DM: Platelet-rich fibrin (PRF): a second-generation platelet concentrate. Part I: Technological concepts and evolution. *Oral Surg Oral Med Oral Pathol Oral Radiol Endod*.2006;**101**:e37-e44
47. Chowdhury S, Gokkulakrishnan S and K.Y Giri: Use of Choukroun's Platelet Rich Fibrin in Oral Defects. *Jdent Scioral rehabil* 2013; 16 -20.
48. Chukwuneke FN, Oji C, Saheeb BDO. A comparative study of the effect of using a rubber drain on postoperative discomfort following lower third molar surgery, *Int J Oral Maxillofac Surg* 2008; **37**: 341-344
49. Clark RA. Fibrin and wound healing. *Ann N Y Acad Sci* 2001; **936**:355-67.
50. Cotran RS, Kumar V, Collins T. Robbins Pathologic basis of disease. 6. W.B. Sanders Company, Philadelphia; 1999. pp. 50–87

51. Curran AE, Damm DD, Drummond JF. Pathologically significant pericoronal lesions in adults: histopathologic evaluation. *J Oral Maxillofac Surg.* 2002;**60**:613–617.
52. Daley TD. Third molar prophylactic extraction: A review and analysis of the literature. *Gen Dent* 1996;**44**:310-20.
53. Dander AK, Tatiparthi MK, Narayanan V, Siddareddi A. Influence of Primary and Secondary Closure of Surgical Wound After Impacted Mandibular Third Molar Removal on Postoperative Pain and Swelling –A Comparative and Split Mouth Study. *J Oral Maxillofac Surg* 2010; **68**:309-312.
54. Darawade DA, Kumar S, Mehta R, Sharma AR, Reddy GS. In search of a better option: Dexamethasone versus methylprednisolone in third molar impaction surgery. *J Int Oral Health.* 2014;**6**:14-17
55. Dar M, Hakim T, Shah A, Najar L, Yaqoob G, Lanker F .Use of autologous platelet rich fibrin in osseous regeneration after cystic enucleation: A clinical study. *J Oral Biol Craniofac Res.* 2016; **6**: S29-S32.
56. Del Corso M, Mazor Z, Rutkowski JL, Dohan Ehrenfest DM. The use of leukocyte- and platelet-rich fibrin during immediate post extractive implantation and loading for the esthetic replacement of a fractured maxillary central incisor. *J Oral Implantol* 2012; **38**: 181-18.
57. Del Corso M, Vervelle A, Simonpieri A, Jimbo R, Inchingolo F, Sammartino G, Dohan Ehrenfest DM. Current knowledge and perspectives for the use of platelet-rich plasma (PRP) and platelet-rich fibrin (PRF) in oral and maxillofacial surgery part 1: Periodontal and dentoalveolar surgery. *Curr Pharm Biotechnol* 2012; **13**: 1207-1230.

58. Dennison DK, Vallone DR, Pinero GJ, Rittman B, Caffesse RG. Differential effect of TGF-beta 1 and PDGF on proliferation of periodontal ligament cells and gingival fibroblasts. *J Periodontol.* 1994;**65**:641-8.
59. Devlin H, Sloan P: Early bone healing events in the human extraction socket. *Int J Oral Maxillofac Surg* 2000; **31**:641.
60. Dionne RA. Additive analgesic effects of oxycodone and ibuprofen in the oral surgery model. *J Oral maxillofac Surg* 1999; **57**: 673-677
61. Diss A, Dohan DM, Mouhyi J, Mahler P. Osteotome sinus floor elevation using Choukroun's platelet-rich fibrin as grafting material: a 1-year prospective pilot study with micro threaded implants. *Oral Surg Oral Med Oral Pathol Oral Radiol Endod* 2008; **105**: 572-579
62. Dohan DM, Choukroun J, Diss A, Dohan SL, Dohan AJ, Mouhyi J and Gogly B. Platelet-rich fibrin (PRF): a second-generation platelet concentrate. Part I: technological concepts and evolution. *Oral Surg Oral Med Oral Pathol Oral Radiol Endod* 2006; **101**: e37-44.
63. Dohan DM, Del Corso M and Charrier J-B. Cytotoxicity analyses of Choukroun's platelet-rich fibrin (PRF) on a wide range of human cells: The answer to a commercial controversy. *Oral Surg Oral Med Oral Pathol Oral Radiol Endod* 2007; **103**: 587-583.
64. Dohan Ehrenfest DM, Andia I, Zumstein MA, Zhang CQ, Pinto NR & Bielecki T: Classification of platelet concentrates (Platelet Rich Plasma-PRP, Platelet-Rich Fibrin-PRF) for topical and infiltrative use in orthopedic and sports medicine: current consensus, clinical implications and perspectives. *Muscles, ligaments and tendons J.* 2014;**4**: 3– 9.
65. Dohan Ehrenfest, D.M. de Peppo, G.M; Doglioli, P; Sammartino, G. Slow release of growth factors and thrombospondin-1 in Choukroun's platelet-rich fibrin (PRF): a gold standard to achieve for all surgical platelet concentrates technologies. *Growth Factors* 2009; **27**:63-69

66. Dohan Ehrenfest DM, Doglioli P, de Peppo GM, Del Corso M, Charrier JB. Choukroun's platelet-rich fibrin (PRF) stimulates in vitro proliferation and differentiation of human oral bone mesenchymal stem cell in a dose-dependent way. *Archives of oral biology*. 2010;**55**:185-94
67. Dohan Ehrenfest DM. How to optimize the preparation of leukocyte- and platelet-rich fibrin (L-PRF, Choukroun's technique) clots and membranes: introducing the PRF Box. *Oral Surg Oral Med Oral Pathol Oral Radiol Endod*. 2010;**110**:275-8.
68. Dohan Ehrenfest DM, Bielecki T, Jimbo R, Barbe G, Del Corso M, Inchingolo F & Sammartino G. Do the Fibrin Architecture and Leukocyte Content Influence the Growth Factor Release of Platelet Concentrates? An Evidence-based Answer Comparing a Pure Platelet-Rich Plasma (P-PRP) Gel and a Leukocyte- and Platelet-Rich Fibrin (L-PRF). *Curr Pharm Biotechnol* 2012; **13**: 1145-1152.
69. Dogan N, Orhan K, Gunaydin Y, et al. Unerupted mandibular third molars: symptoms, associated pathologies, and indications for removal in a Turkish population. *Quintessence Int*. 2007;**38**:e497–e505.
70. Dvorak HF, Harvey VS, Estrella P, Brown LF, McDonagh J, Dvorak AM. Fibrin containing gels induce angiogenesis. Implications for tumor stroma generation and wound healing. *Lab Invest* 1987;**57**:673-86.
71. Dutta SR, Passi D, Singh P, Sharma S, Singh M, Srivastava D. A randomized comparative prospective study of platelet-rich plasma, platelet-rich fibrin, and hydroxyapatite as a graft material for mandibular third molar extraction socket healing. *Natl J Maxillofac Surg* 2016;**7**:45-51.
72. Elsey MJ, Rock WP. Influence of orthodontic treatment on development of third molars. *Br J Oral Maxillofac Surg*. 2000;**38**:350-3
73. Eren G, Atilla G. Platelet-rich fibrin in the treatment of localized gingival recessions: a split-mouth randomized clinical trial. *Clin Oral Invest* 2014; **18**: 1941-1948.

74. Eroglu CN, Ataoglu H, Yildirim G, Kiresi D. Comparison of the efficacy of low doses of methylprednisolone, acetaminophen, and dexketoprofen trometamol on the swelling developed after the removal of impacted third molar. *Med Oral Patol Oral Cir Bucal*. 2015; **20** :e 627-32
75. Ertas U, Yaruz MS, Tozoglu S. Accidental third molar displacement into the lateral pharyngeal space. *J Oral Maxillofac Surg* 2002;**60**:1217.
76. Esen A, Menziletoğlu D, Işık BK. Effect of platelet rich fibrin in reducing postoperative complications after impacted third molar surgery: a prospective, randomized controlled clinical study. *Acta Odontol Turc* 2017;**34**:46-9
77. Esen E, Aydogan LB, Akcali MC. Accidental displacement of an impacted mandibular third molar into the lateral pharyngeal space. *J Oral Maxillofac Surg* 2000;**58**:96
78. Esen E, Tasar F, Akhan O. Determination of the anti-inflammatory effects of methylprednisolone on the sequelae of third molar surgery. *J Oral Maxillofac Surg* 1999; **57**:1201-1206
79. Eshghpour M, Dastmalchi P, Nekooei AH, Nejat AH, Effect of Platelet-Rich Fibrin on Frequency of Alveolar Osteitis Following Mandibular Third Molar Surgery: A Double-Blinded Randomized Clinical Trial. *J Oral Maxillofac Surg* 2014; **72**:1463-1467
80. Feinmann C, Ong M, Harvey W, Harris M. Physiological factors influencing postoperative pain and analgesic consumption. *Br J Oral Maxillofac Surg* 1987;**25**:285-92.
81. Feng X, Clark RA, Galanakis D, Tonnesen MG. Fibrin and collagen differentially regulate human dermal microvascular endothelial cell integrins: stabilization of alphav/beta3 mRNA by fibrin1. *J Invest Dermatol* 1999;**113**:913-9.
82. Figueiredo R, Valmaseda-Castellon E, and Berini-Aytes L. "Incidence and clinical features of delayed-onset infections after extraction of lower third molars." *Oral Surg Oral Med Oral Pathol Oral Radiol Endod*. 2005;**99**: 265.

83. Filho JRL, Maurette, P.E, Allais, M, Cotinho, M., Fernandes, C. Clinical comparative study of the effectiveness of two dosages of dexamethasone to control postoperative swelling, trismus and pain after the surgical extraction of mandibular impacted third molars. *Med Oral Pathol Oral Cir Bucal*. 2008;**13**:129–132
84. Filho JRL, Silva EO, Carmago IB, Gouveia FMV. The influence of cryotherapy on reduction of swelling, pain and trismus after third molar extraction: A preliminary study. *J Am Dent Assoc* 2005; **136**:774-778
85. Findik Y, Baykul T. Secondary closure of alveolar clefts with mandibular symphyseal bone grafts and with platelet-rich fibrin under local anaesthesia: three case reports. *J Contemp Dent Pract* 2013; **14**: 751-753.
86. Forsgren H, Heimdahl AN, Johansson B, Krekmanov L. Effect of application of cold dressings on the postoperative course in oral surgery. *Int J Oral Surg* 1985;**14**:223–228
87. Gbotolorun OM, Olojede AC, Arotiba GT, Ladeinde AL, Akinwande JA, Bamgbose BO. Impacted mandibular third molars: Presentation and postoperative complications at the Lagos University Teaching Hospital. *Nig Q J Hosp Med* 2007;**17**:26-9.
88. Gersema L, Baker K. Use of corticosteroids in oral surgery. *J Oral Maxillofac Surg* 1992; **50**: 270-277.
89. Giannobile WV. Periodontal tissue engineering by growth factors. *Bone* 1996;**19**:23S-37S
90. Giannobile WV, Whitson SW, Lynch SE. Non-coordinate control of bone formation displayed by growth factor combinations with IGF-I. *J Dent Res*. 1997;**76**:1569-78
91. Girish Rao S, Bhat P, Nagesh KS, Rao GH, Mirle B, Kharbhari L, Gangaprasad B. Bone regeneration in extraction sockets with autologous platelet rich fibrin gel. *J Maxillofac Oral Surg* 2013; **12**: 11-16.
92. Goyal L. Clinical effectiveness of combining platelet rich fibrin with alloplastic bone substitute for the management of combined endodontic periodontal lesion. *Restor Dent Endod* 2014; **39**: 51-55.

93. Gray AJ, Bishop JE, Reeves JT, Laurent GJ. A alpha and B beta chains of fibrinogen stimulate proliferation of human fibroblasts. *J Cell Sci* 1993;**104**:409-13.
94. Grossi GB, Maiorana C, Garramone RA, Borgonovo A, Creminelli L, Santoro F. Assessing postoperative discomfort after third molar surgery: A prospective study. *J Oral Maxillofac Surg* 2007; **65**:901 – 17.
95. Grover PS, Lorton L. The incidence of unerupted permanent teeth and related clinical cases. *Oral Surg Oral Med Oral Pathol.* 1985;**59**:420–5.
96. Gülen U, Şentürk MF, Mehdiyev İ. Flap-free treatment of an oro-antral communication with platelet-rich fibrin. *Br J Oral Maxillofac Surg.* 2016;**54**:702-3.
97. Gülşen U, Şentürk MF. Effect of platelet rich fibrin on edema and pain following third molar surgery: a split mouth control study. *BMC Oral Health* 2017;**17**:79.
98. Gürbüzler B, Pıkdöken L, Tunali M, Urhan M, Küçükodacı Z, Ercan F. Scintigraphic evaluation of osteoblastic activity in extraction sockets treated with platelet-rich fibrin. *J Oral Maxillofac Surg.* 2010;**68**:980-9.
99. Halmos DR, Ellis IiiE, DodsonTB. Mandibular third molars and angle fractures. *J Oral Maxillo fac Surg.* 2004;**62**:1076–1081.
100. Hamza cebi B, Oduncuoglo B, Alaaddinoglu EE. Treatment of peri-implant bone defects with platelet-rich fibrin. *Int J Periodont Restorative Dent* 2015; **35**: 414-422.
101. Haraji A, Rakhshan V. Chlorhexidine gel and less difficult surgeries might reduce post-operative pain, controlling for dry socket infection and analgesic consumption: A split-mouth controlled randomised clinical trial. *J Oral Rehabil.* 2015;42:209-19.
102. Harradine NW, Pearson MH, Toth B. The effect of extraction of third molars on late lower incisor crowding: A randomized controlled trial. *Br J Orthod* 1998;**25**:117-22.
103. Hattab FN, Alhaija ES. Radiographic evaluation of mandibular third molar eruption space. *Oral Surg Oral Med Oral Pathol Oral Radiol Endod.* 1999; **88**: 285-91.

104. Haug, R.H, Perrott, D.H, Gonzalez, M.L. et al, The American Association of Oral and Maxillofacial Surgeons age-related third molar study. *J Oral Maxillofac Surg.* 2005;**63**:1106.
105. Hauser F, Gaydarov N, Badoud I, Vazquez L, Bernard JP, Ammann P. Clinical and histological evaluation of postextraction platelet-rich fibrin socket filling: a prospective randomized controlled study. *Implant Dent* 2013; **22**: 295-303
106. Hock JM, Canalis E. Platelet-derived growth factor enhances bone cell replication, but not differentiated function of osteoblasts. *Endocrinology.* 1994;**134**:1423-8.
107. Holland CS, Hindle MO. The influence of closure or dressing of third molar sockets on postoperative swelling and pain. *Br J. Oral Maxillofac Surg* 1984; **22**:65-71.
108. Holland CS. The development of a method of assessing swelling following third molar surgery. *Br J Oral Surg* 1979; **17**:104–114.
109. Hyrkas T, Ylipaavalniemi P, Oikiranen VJ, Paakhari I. Preoperative intravenous diclofenac for postoperative pain prevention in outpatients. *Br J Oral Maxillofac Surg* 1993; **31**: 351-354.
110. Ibikunle AA , Adeyemo WLOral Health-Related Quality of Life Following Third Molar Surgery in an African Population. *Contemp Clin Dent.* 2017;**8**:545-551.
111. Iizuka T, Tanner S, Berthold H. Mandibular fractures following third molar extraction: a retrospective clinical and radiological study. *Int J Oral Maxillofac Surg* 1997;**26**:338.
112. Jain V, Triveni MG, Kumar AB, Mehta DS. Role of platelet-rich- fibrin in enhancing palatal wound healing after free graft. *Contemp Clin Dent* 2012; **3**: S240-S243.
113. Jensen S. Hemorrhage after oral surgery: an analysis of 103 cases. *Oral Surg Oral Med Oral Pathol* 1974; **37**:2.
114. Joshi A, Parara E, McFarlane TV. A blind randomised controlled clinical trial of the effect of preoperative ibuprofen, diclofenac, paracetamol with codeine and placebo tablets for relief of postoperative pain after removal of impacted third molars. *Br J oral Maxillofac Surg* 2004; **42**: 299-306

115. Juodzbalys G, Daugela P. Mandibular Third Molar Impaction: Review of Literature and a Proposal of a Classification. *J Oral Maxillofac Res* 2013;**4**:1-11.
116. Kan KW, Jerry K, Lui S et. all. Residual periodontal defects distal to the mandibular second molar 6–36 months after impacted third molar extraction. A retrospective cross-sectional study of young adults. *J Clin Periodontol* 2002;**29**:1004-1011.
117. Kasperk CH, Wergedal JE, Mohan S, Long DL, Lau KH, Baylink DJ. Interactions of growth factors present in bone matrix with bone cells: effects on DNA synthesis and alkaline phosphatase. *Growth Factors*. 1990;**3**:147-58.
118. Kathuria A, Chaudhry S, Talwar S, Verma M. Endodontic management of single rooted immature mandibular second molar with single canal using MTA and platelet-rich fibrin membrane barrier: A case report. *J Clin Exp Dent*. 2011;**3**:e487-90.
119. Kau, C.H. Cronin, A.J., Richmond, S. A three-dimensional evaluation of postoperative swelling following orthognathic surgery at 6 months. *Plast Reconstr Surg*. 2007;**119**:2192–2199.
120. Kawamura M, Urist MR. Human fibrin is a physiologic delivery ystem for bone morphogenetic protein. *Clin Orthop* 1988;**235**: 302-10.
121. Keceli HG, Kamak G, Erdemir EO, Evginer MS, Dolgun A. The Adjunctive Effect of Platelet-Rich Fibrin to Connective Tissue Graft in the Treatment of Buccal Recession Defects: Results of a Randomized, Parallel-Group. *J Periodontol* 2015;**86**:1221-1230.
122. Kim JC, Choi SS, Wang SJ, Kim SG. Minor complications after mandibular third molar surgery: type, incidence, and possible prevention. *Oral Surg Oral Med Oral Pathol Oral Radiol Endod* 2006; **102**: 4-11.
123. Kim J, Ha Y, Kang NH.Effects of Growth Factors From Platelet-Rich Fibrin on the Bone Regeneration. *J Craniofac Surg*. 2017;**28**:860-865.
124. Kim JW, Kim SJ, Kim MR. Leucocyte-rich and plateletrich fibrin for the treatment of bisphosphonate-related osteonecrosis of the jaw: a prospective feasibility study. *Br J Oral Maxillofac Surg* 2014; **52**: 854-859.

125. Kinard BE, Dodson TB. Most patients with asymptomatic, disease-free third molars elect extraction over retention as their preferred treatment. *J Oral Maxillofac Surg* 2010;**68**:2935-42.
126. Kiran NK, Mukunda KS and Tilak Raj TN. Platelet concentrates: A promising innovation in dentistry. *J Dent Sci Res* 2011; **2**: 50-61.
127. Kirk DG, Liston PN, Tong DC, Love RM. Influence of two different flap designs in incidence of pain, swelling, trismus, and alveolar osteitis in the week following third molar surgery. *J Oral Surg* 2007;**104**:e1-6.
128. Knighton DR, Ciresi KF, Fiegel VD, Austin LL, Butler EL. Classification and treatment of chronic nonhealing wounds. Successful treatment with autologous platelet-derived wound healing factors (PDWHF). *Ann Surg* 1986; **204**: 322-330.
129. Kobayashi M1, Kawase T, Horimizu M, Okuda K, Wolff LF &Yoshie H: A proposed protocol for the standardized preparation of PRF membranes for clinical use. *Biologicals* 2012;**40**:323-9.
130. Krausz AA, Machtei EE, Peled M: Effects of lower third molar extraction on attachment level and alveolar bone height of the adjacent second molar. *Int J Oral Maxillofac Surg* 2005;**34**:756.
131. Krimmel M, Reinert S. Mandibular fracture after third molar removal. *J Oral Maxillofac Surg* 2000; **58**:1110.
132. Kruger E, Thomson WM, Konthasinghe P. Third molar outcomes from age 18 to 26: findings from a populationbased New Zealand longitudinal study. *Oral Surg Oral Med Oral Pathol Oral Radiol Endod.* 2001;**92**:150-5.
133. Kulkarni, D, Kshirsagar, K. Comparison of the efficacy of dexamethasone and methylprednisolone during post-operative period of surgical removal of impacted mandibular third molar—a clinical study. *JIDA.* 2011;**5**:683–686.
134. Kumar N, Prasad K, Ramanujam L, Dexith J, Chauhan A. Evaluation of treatment outcome after impacted mandibular third molar surgery with the use of autologous

- platelet-rich fibrin: a randomized controlled clinical study. *J Oral Maxillofac Surg* 2015;**73**:1042-49.
135. Lanir N, Ciano PS, Van de Water L, McDonagh J, Dvorak AM, Dvorak HF. Macrophage migration in fibrin gel matrices. II. Effects of clotting factor XIII, fibronectin, and glycosaminoglycan content on cell migration. *J Immunol* 1988;**140**:2340-9.
136. Larrazabal C, García B, Penarrocha M, Penarrocha M. Influence of oral hygiene and smoking on pain and swelling after surgical extraction of impacted mandibular third molars. *J Oral Maxillofac Surg* 2010; **68**:43–46.
137. Lee JW, Kim SG, Kim JY, Lee YC, Choi JY, Dragos R, et al. Restoration of a peri-implant defect by platelet- rich fibrin. *Oral Surg Oral Med Oral Pathol Oral Radiol Endod.* 2012;**113**:459–63.
138. Leung YY, Fung PPL, Cheung LK. Treatment Modalities of Neurosensory Deficit After Lower Third Molar Surgery: A Systematic Review. *J Oral Maxillofac Surg.* 2012;**70**:768-78.
139. Levens PC. The Effect of the combined HeNe and IR laser treatment on the regeneration of the lymphatic system during the process of wound healing. *Lasers Med Sci* 1991; **6**:189-191
140. Libersa P, Roze D, Cachart T, et al. Immediate and late mandibular fractures after third molar removal. *J Oral Maxillofac Surg* 2002;**60**:163.
141. Lieberman JR, Daluiski A, Einhorn TA: The role of growth factors in the repair of bone. Biology and clinical applications. *J Bone Joint Surg Am* 2002;**84**:1032.
142. Loike JD, Sodeik B, Cao L, Leucona S, Weitz JI, Detmers PA, et al. CD11c/CD18 on neutrophils recognizes a domain at the N terminus of the A alpha chain of fibrinogen. *Proc Natl Acad Sci U S A* 1991;**88**:1044-8.
143. Lytle JJ. Etiology and indications for the management of impacted teeth. *Northwest Dent* 1995;**74**:23-32.

144. Maglione M, Costantinides F, Bazzocchi G. Classification of impacted mandibular third molars on cone-beam CT images. *J Clin Exp Dent*. 2015;**7**:e224-31.
145. Magremanne, M Baeyens, W; Awada, S; Vervaet, C. Solitary bone cyst of the mandible and platelet rich fibrin (PRF). *Rev. Stomatol. Chir. Maxillofac*. 2009;**110**: 105-108.
146. Malamed SF. *Hand Book of Local Anaesthesia*. 5th ed. 2008.
147. Marceau, F, Regoli, D. Bradykinin receptor ligands: therapeutic perspectives. *Nat Rev Drug Discov*.2004;**3**:845–852
148. Markovoric A, Todovoric LJ. Effectiveness of dexamethasone and low-power laser in minimizing oedema after third molar surgery: a clinical trial. *Int J Oral Maxillofac Surg* 2007; **36**: 226-229
149. Marx RE, Carlson ER, Eichstaedt RM, Schimmele SR, Strauss JE, Georgeff KR. Platelet-rich plasma: growth factor enhancement for bone grafts. *Oral Surg Oral Med Oral Pathol Oral Radiol Endod* 1998;**85**:638-46.
150. Matras H. Effect of various fibrin preparations on reimplantations in the rat skin. *Osterr Z Stomatol* 1970; **67**: 338-359.
151. Mazor Z, Horowitz RA, Del Corso M, Prasad HS, Rohrer MD, Dohan Ehrenfest DM. Sinus floor augmentation with simultaneous implant placement using Choukroun's platelet-rich fibrin as the sole grafting material: a radiologic and histologic study at 6 months. *J Periodontol* 2009; **80**: 2056-2064.
152. McGrath C, Comfort MB, Lo EC, Luo Y. Changes in quality of life following third molar surgery- the immediate postoperative period. *Br Dent J* 2003; **194**:265-268.
153. Meisami, T. , Musa, M. , Keller, M.A. , Cooper, R., Clokie, C.M., Sàndor, G.K. Magnetic resonance imaging assessment of airway status after orthognathic surgery. *Oral Surg Oral Med Oral Pathol Oral Radiol Endod*. 2007;**103**:458–463.
154. Mercier P, Precious D. Risks and benefits of removal of impacted third molars. A critical review of the literature. *Int J Oral Maxillofac Surg* 1992; **21**:17-27.

155. Messer EJ, Keller JJ. The use of intraoral dexamethasone after extraction of mandibular third molars. *Oral Surg Oral Med Oral Pathol* 1975; **40**: 594–598.
156. Milles M, Desjardins PJ, Pawel HE. The facial plethysmograph: a new instrument to measure facial swelling volumetrically. *J Oral Maxillofac Surg* 1985; **43**:346–352
157. Miloro M, Ghali GE, Larsen PE, Waite PD, Decker BC. *Peterson's principles of oral and maxillofacial surgery*. Inc Hamilton, Second Edition, 2004.
158. Minguéz-Serra MP, Salort-Llorca C, Silvestre-Donat FJ: Chlorhexidine in the prevention of dry socket: Effectiveness of different dosage forms and regimens. *Med Oral Patol Oral Cir Bucal* 2009;**14**:e445-e449,
159. Monaco G, Staffolani C, Gatto MR, Checchi L. Antibiotic therapy in impacted third molar surgery. *Eur J Oral Sci* 1999;107:437-41.
160. Mozzati M, Martinasso G, Pol R, Polastri C, Cristiano A, Muzio G, Canuto R. The impact of plasma rich in growth factors on clinical and biological factors involved in healing processes after third molar extraction. *J Biomed Mater Res A* 2010; **95**: 741-746
161. Nagaveni NB, Kumari KN, Poornima P, Reddy V. Management of an endo-perio lesion in an immature tooth using autologous platelet-rich fibrin: a case report. *J Indian Soc PedodnPrev Dent* 2015; **33**: 69-73.
162. Nagaveni NB, Poornima P, Joshi JS, Pathak S, Nandini DB. Revascularization of Immature, Nonvital Permanent Tooth Using Platelet-rich Fibrin in Children. *Pediatr Dent* 2015;**37**:E1-E6.
163. National Institute for Clinical Excellence (NICE). Technology Appraisals Guidance No. 1. *Guidance on the extraction of wisdom teeth*. NICE, 2000. www.nice.org.uk
164. Nehls V, Herrmann R. The configuration of fibrin clots determines capillary morphogenesis and endothelial cell migration. *Microvasc Res* 1996;**51**:347-64
165. Nordenram A, Hultin M, Kjellman O, Ramström G. Indications for surgical removal of the mandibular third molar. Study of 2,630 cases. *Swed Dent J* 1987;**11**:23-9.

166. Odusanya SA, Abayomi IO. Third molar eruption among rural Nigerians. *Oral Surg Oral Med Oral Pathol.* 1991;**71**:151-4
167. Oenning AC, NevesFS, AlencarPN, etal. External root resorption of the second molar associated with third molar impaction: comparison of panoramic radiography and cone beam computed tomography. *J Oral Maxillo fac Surg.* 2014;**72**:1444–1455.
168. Ogini FO, Ugboko VI, Assam E, Ogunbodede EO. Postoperative complaints following impacted mandibular third molar surgery in Ile- Ife, Nigeria. *South Afr Dent J* 2002; **57**: 264-268.
169. Ogundipe OK, Ugboko VI, Owotade FJ. Can autologous platelet-rich plasma gel enhance healing after surgical extraction of mandibular third molars? *J Oral Maxillofac Surg.* 2011;**69**:2305–10.
170. Ong KS, Tan JML. Preoperative intravenous tramadol versus ketoralac for preventing postoperative pain after third molar surgery. *Int J Oral Maxillofac Surg* 2004; **33**:274-278.
171. Osunde OD, Saheeb BD, Adebola RA. Comparative Study of Effect of Single and Multiple Suture Techniques on Inflammatory Complications after Third Molar Surgery. *J Oral Maxillofac Surg* 2011; **69**:971-976.
172. Ozgul O, Senses F, Er N, Tekin U, Tuz HH, Alkan A, Koçyiğit ID, Atıl F. Efficacy of platelet rich fibrin in the reduction of the pain and swelling after impacted third molar surgery: Randomized multicenter split-mouth clinical trial. *Head Face Med.* 2015;**11**:37–41.
173. Öncü B. Antimikrobiyal Fotodinamik Terapinin, Alt 20 Yaş Dişi Çekimlerinin Postoperatif Dönemine Olan Etkilerinin İncelenmesi İstanbul Üniversitesi Sağlık Bilimleri Enstitüsü, Doktora Tezi, İstanbul, 2013
174. Pasqualini D, Cocero-Castella A, Mela L, Braccco P. Primary and secondary closure of the surgical wound after removal impacted mandibular third molars: a comparative study. *Int J Oral Maxillofac Sur* 2005; **34**:52-57.

175. Pearson MH, Robinson SN, Reed R, Birnie DJ, Zaki GA. Management of palatally impacted canines: the findings of a collaborative study. *Eur J Orthod* 1997; **19**: 511–15.
176. Peck MT, Marnewick J, Stephen L. Alveolar ridge preservation using leukocyte and platelet-rich fibrin: a report of a case. *Case Rep Dent* 2011; **3**; 45-48.
177. Pedersen A. Interrelation of complaints after removal of impacted mandibular third molars. *Int J Oral Surg* 1985;**14**:241-4
178. Pederson GW. *Oral Surgery*. Philadelphia: WB Saunders, 1988.(Quoted by Koerner KR: The removal of impacted third molars- principles and procedures. *Dent Clin North Am* 1994;38;261).
179. Pell GJ, Gregory GT. Impacted mandibular third molars: Classification and Impacted mandibular third molars: Classification and modified technique for removal. *Dent Dig* 1933;**39**:330-8.
180. Peterson LJ, Ellis EI, Hupp JR, Tucker MR. *Contemporary Oral And Maxillofacial Surgery*. St. Louis: Mosby Year Book, Inc. ; 2003.
181. Petsos H, Korte J, Eickholz P, Hoffmann T, Borchard R. Surgical removal of third molars and periodontal tissues of adjacent second molars. *J Clin Periodontol* 2016; **43**: 453–460
182. Phillips C, White RP Jr, Shugars DA, Zhou X. Risk factors associated with prolonged recovery and delayed healing after third molar surgery. *J Oral Maxillofac Surg* 2003; **61**: 1436-1448.
183. Pogrel MA, and Thamby S. Permanent nerve involvement resulting from inferior alveolar nerve blocks. *J Am Dent Assoc* 2000;**131**: 901–907.
184. Pogrel MA, Lee JS, Muff DF. Coronectomy: a technique to protect the inferior alveolar nerve. *J Oral Maxillofac Surg* 2004;**62**:1447–1452.
185. Pototski M, and Amenábar JM. Dental management of patients receiving anticoagulation or antiplatelet treatment. *J Oral Sci* 2007; **49**: 253–258.

186. Preeti Kaur, Anisha Maria. Efficacy of Platelet Rich Plasma and Hydroxyapatite Crystals in Bone Regeneration After Surgical Removal of Mandibular Third Molars. *J. Maxillofac. Oral Surg.* 2013;**12**:51–59.
187. Queral-Godoy E. Frequency and evolution of lingual nerve lesions following lower third molar extraction. *J Oral Maxillofac Surg* 2006; **64**: 402–407.
188. Rakprasitkul S, Pairuchvej V. Mandibular third molar surgery with primary closure and tube drain. *Int J Oral Maxillofac Surg* 1997; **26**: 187-190.
189. Rakprasitkul S. Pathologic changes in the pericoronal tissues of unerupted third molars. *Quintessence Int.* 2001;**32**:633–638.
190. Rana, M., Gellrich, N.C., Ghassemi, A., Gerressen, M., Riediger, D., Modabber, A. Three-Dimensional evaluation of postoperative swelling after third molar surgery using two different cooling therapy methods: a randomized observer-blind prospective study. *J Oral Maxillofac Surg.* 2011;**69**:2092–2098.
191. Rao SG, Bhat P, K. S. Nagesh KS, Rao GHR, Mirle B, Kharbhari L, Gangaprasad B. Bone Regeneration in Extraction Sockets with Autologous Platelet-Rich Fibrin Gel. *J Maxillofac Oral Surg* 2013; **12**: 11–16.
192. Reitzik M, Lownie JF, Cleaton-Jones P, et al. Experimental fractures of monkey mandibles. *Int J Oral Maxillofac Surg.* 1978;**7**:100–103.
193. Renton T, Hankins M, Sproate C, McGurk M. A randomised controlled clinical trial to compare the incidence of injury to the inferior alveolar nerve as a result of coronectomy and removal of mandibular third molars. *Br J Oral Maxillofac Surg* 2005; **43**:7-12.
194. Renton T, Smeeton N, McGurk M. Factors predictive of difficulty of mandibular third molar surgery. *Br Dent J* 2001;**190**: 607–10.
195. Ricketts RM. Studies leading to the practice of abortion of lower third molars. *Dent Clin North Am* 1979;**23**:393–411.
196. Rood JP, and Shehab BA. The radiological prediction of inferior alveolar nerve injury during third molar surgery. *Br J Oral Maxillofac Surg* 1990;**28**: 20–25.

197. Ross R, Glomset J, Kariya B and Harker L. A platelet-dependent serum factor that stimulates the proliferation of arterial smooth muscle cells in vitro. *Proc Natl Acad Sci U S A* 1974; **71**: 1207-1210.
198. Roynesdal AK, Bjornland T, Barkvoll P, Haanees HR. The effect of soft laser application on postoperative pain and swelling. *Int J Oral Maxillofac Surg* 1993; **22**:242-2
199. Ruga E, Gallesio C, Boffano P. Platelet-rich fibrin and piezoelectric surgery: a safe technique for prevention of periodontal complications in third molar surgery. *J Craniofac Surg*. 2011;**22**:1951–5.
200. Sadler A, Davidson M, Houpis C, Watt-Smith S. Specialist practice for minor oral surgery: a comparative audit of third molar surgery. *Br Dent J* 1993; **174**: 273–7.
201. Safdar N, Meechan J. Relationship between fractures of the mandibular angle and the presence and state of eruption of the lower third molar. *Oral Surg Oral Med Oral Pathol Oral Radiol Endod*. 1995;**79**:680–684.
202. Saheeb BD, Obuekwe ON. An audit of mandibular third molar surgery. *Nig J Surg Research* 2001; **3**: 66-74.
203. Sahni A, Odrlijn T, Francis CW. Binding of basic fibroblast growth factor to fibrinogen and fibrin. *J Biol Chem* 1998;**273**: 7554-9.
204. Saluja H, Dehane V, Mahindra U: Platelet-rich fibrin: A second generation platelet concentrate and a new friend of oral and maxillofacial surgeons. *Ann Maxillofac Surg* 2011;**1**:53.
205. Sambhav J, Rohit R, Ranjana M, Shalabh M. Platelet rich fibrin (PRF) and -tricalcium phosphate with coronally advanced flap for the management of grade-II furcation defect. *Ethiop J Health Sci* 2014; **24**: 269-272
206. Sammartino G, Dohan Ehrenfest DM, Carile F, Tia M, Bucci P. Prevention of haemorrhagic complications after dental extractions into open heart surgery patients under anticoagulant therapy: the use of leukocyte- and platelet-rich fibrin. *J Oral Implantol* 2011; **37**: 681-690.

207. Sandhu A, Sandhu S, Kaur T: Comparison of two different flap designs in the surgical removal of bilateral impacted mandibular third molars. *Int J Oral Maxillofac Surg* 2010;**39**:1091.
208. Schofield IDF, Kogon SL, Donner A: Long-term comparison of two surgical flap designs for third molar surgery on the health of the periodontal tissue of the second molar. *J Can Dent Assoc* 1998;**54**:689.
209. Schultze-Mosgau S, Schmelzeisen R, Frölich JC, Schmele H. Use of ibuprofen and methylprednisolone for the prevention of pain and swelling after removal of impacted third molars. *J Oral Maxillofac Surg*. 1995;**53**:2-7.
210. Scymour Ra, Walton G. Pain control after third molar surgery. *Int J Oral Surg* 1984;**13**:457-81.
211. Sekhar CH, Naranayan V, Baig MF. Role of antimicrobials in third molar surgery: prospective, double blind, randomized, placebo-controlled clinical study. *Br J Oral Maxillofac Surg* 2001; **39**:134-137
212. Seward GR, Harris M, MGowan DA. *An outline of Oral Surgery Part I* (2nd edition) Varghese Publishing House, Bombay, 1980.
213. Seymour RA, Blair GS, Wyatt FAR. Postoperative dental pain and analgesic efficacy. *Br J Oral Surg* 1983;**23**:298–303
214. Seymour RA, Meechan JG, Blair GS. An investigation into postoperative pain after third molar surgery under local anaesthesia. *Br J Oral Maxillofac Surg* 1985; **23**:410-415
215. Shepherd JP. The third molar epidemic. *Br Dent J* 1993; **174**: 85.
216. Shilbli JA, Blay A, Tunchel S, Roth L, Nardagam G, Cassoni A, Rodriques JA. Treatment of peri-implantitis using L-PRF and ER, CR: YSGG laser in the esthetic zone: Longitudinal aspects. In: *Complex situations on Implant Dentistry: Specialized Clinical Solutions*. Eds: EHO Rosetti and WC Bonachela. Ch.7. pp.147-164; VM Vultural, Sao Paulo, 2013

217. Shulman DH, Shipman B, Willis FB. Treating trismus with dynamic splinting: *A case report. J Oral Sci.* 2009; **51**: 141- 4.
218. Simion M, Rocchietta I, Kim D, Nevins M, Fiorellini J. Vertical ridge augmentation by means of deproteinized bovine bone block and recombinant human platelet-derived growth factor-BB: a histological study in dog model. *Int J periodontics Restorative Dent.* 2006;**26**:415-23.
219. Simon BI, Gupta P, Tajbakhsh S. Quantitative evaluation of extraction socket healing following the use of autologous platelet- rich fibrin matrix in humans. *Int J Periodontics Restorative Dent* 2011; **31**: 285-295
220. Simonpieri A, Choukroun J, Del Corso M, Sammartino G, Dohan Ehrenfest DM. Simultaneous sinus-lift and implantation using micro threaded implants and leukocyte- and platelet-rich fibrin as sole grafting material: a six-year experience. *Implant Dent* 2011; **20**: 2-12.
221. Simonpieri A, Del Corso M, Sammartino G, Dohan Ehrenfest DM. The relevance of Choukroun's platelet-rich fibrin and metronidazole during complex maxillary rehabilitations using bone allograft. Part I: a new grafting protocol. *Implant Dent.* 2009;**18**:102-111.
222. Simonpieri A, Del Corso M, Sammartino G, Dohan Ehrenfest DM. The relevance of Choukroun's platelet-rich fibrin and metronidazole during complex maxillary rehabilitations using bone allograft. Part II: implant surgery, prosthodontics, and survival. *Implant Dent.* 2009;**18**: 220-229.
223. Simonpieri A, Del Corso M, Vervelle A, Jimbo R, Inchingolo F, Sammartino G &Dohan Ehrenfest DM: Current knowledge and perspectives for the use of platelet-rich plasma (PRP) and platelet-rich fibrin (PRF) in oral and maxillofacial surgery part 2: Bone graft, implant and reconstructive surgery. *Curr Pharm Biotechnol* 2012;**13**, 1231-56.
224. Singh A, Kohli M, Nimish Gupta N. Platelet Rich Fibrin: A Novel Approach for Osseous Regeneration. *J. Maxillofac. Oral Surg.* 2012; **11**: 430–434

225. Singh S, Singh A, Singh S, Singh R. Application of PRF in surgical management of periapical lesions. *Natl J Maxillofac Surg* 2013; **4**: 94-99.
226. Sisk, A.L, Hammer, W.B. , Shelton, D.W. et al, Complications following removal of impacted third molars: the role of the experience of the surgeon. *J Oral Maxillofac Surg.* 1986;**44**:855.
227. Skjelbred P, Lokken P. Postoperative pain and inflammatory reaction reduced by injection of a corticosteroid. *Eur J Clin Pharmacol* 1982; **21**: 391-398.
228. Song F, Landes DP, Glenny AM, Sheldon TA. Prophylactic removal of impacted third molars: An assessment of published reviews. *Br Dent J.* 1997;**182**:339–46.
229. Sortino F, Messina G, Pulvirenti G. Evaluation of postoperative mucosa and skin temperature after surgery of impacted third molars. *Minerva Stomatol* 2003; **52**:393-399
230. Soydan SS, Uckan S. Management of bisphosphonaterelated osteonecrosis of the jaw with a platelet-rich fibrin membrane: technical report. *J Oral Maxillofac Surg* 2014; **72**: 322-326
231. Sridhar V, Wali GG, Shyla HN. Evaluation of the perioperative use of 0.2% chlorhexidine gluconate for the prevention of alveolar osteitis after the extraction of impacted mandibular third molars: A clinical study. *J Maxillofac Oral Surg.* 2011;**10**:101-11
232. Sundar JS, Varma KM, Kalyan Satish RK, Sajjan GS, Tanikonda R. A Biological Approach in Repair of Damaged Dental Pulp and Periapical Tissues using Platelet Rich Fibrin, Mineral Trioxide Aggregate and Laser Bio stimulation. *IJSS Case Reports & Reviews* 2015; **1**: 44-50.
233. Susarla SM, Dodson TB. Risk factors for third molar extraction difficulty. *J Oral Maxillofac Surg* 2004; **62**: 1363–71.
234. Tay AB. Effect of exposed inferior alveolar neurovascular bundle during surgical removal of impacted lower third molars. *J Oral Maxillofac Surg* 2004;**62**: 592–600.

235. Temmerman A, Vandessel J, Castro A, Jacobs R, Teughels W, Pinto N, Quirynen M. The use of leucocyte and platelet-rich fibrin in socket management and ridge preservation: a split-mouth, randomized, controlled clinical trial. *J Clin Periodontol* 2016; **43**: 990–999.
236. Theadom A, Gropley M: Effect of preoperative smoking cessation on incidence and risk of intraoperative and postoperative complications in adult smokers: A systematic review. *Tob Contr* 2006;**15**:352.
237. Threlfall AG, Kanaa MD, and Davies SJ. Possible link between extraction of wisdom teeth and temporomandibular disc displacement with reduction: Matched case control study. *Br J Oral Maxillofac Surg* 2005;**43**: 13.
238. Troullos ES, Hargreaves KM, Butler DP, Dionne RA. Comparison of nonsteroidal anti-inflammatory drugs, ibuprofen and flurbiprofen, with methylprednisolone and placebo for acute pain, swelling, and trismus. *J Oral Maxillofac Surg* 1990;**48**:945–952.
239. Tsay RC, Vo J, Burke A, Eisig SB, Lu HH, Landesberg R. Differential growth factor retention by platelet rich plasma. *J Oral Maxillofac Surg* 2005;**63**:521–528.
240. Tuan TL, Song A, Chang S, Younai S, Nimni ME. In vitro fibroplasia: matrix contraction, cell growth, and collagen production of fibroblasts cultured in fibrin gels. *Exp Cell Res* 1996;**223**: 127-34.
241. Türker M, Yüçetaş Ş. *Ağız, Diş, Çene Hastalıkları ve Cerrahisi*. Ankara: Özyurt Matbaacılık; 2004. (sayfa 223)
242. Urban I, Caplanis N, Lozada JL. Simultaneous vertical guided bone regeneration and tissue regeneration in the posterior maxilla using recombinant human platelet-derived growth factor: a case report. *J Oral Implantol*. 2009;**35**:251-6.
243. Uyanık LO, Bilginaylar K, Etikan I. Effects of plateletrich fibrin and piezosurgery on impacted mandibular third molar surgery outcomes. *Head & Face Medicine* 2015; **11**: 25
244. Üstun Y, Erdogan O, Esen E, Karsli E. Comparison of the effects of 2 doses of methylprednisolone on pain, swelling, and trismus after third molar surgery. *Oral Surg Oral Med Oral Path Oral Radiol Endod* 2003; **96**:535-539.

245. Van der Westhuijzen AJ, Becker PJ, Morkel J, Roelse JA. A randomised observer blind comparison of bilateral facial ice pack therapy with no ice therapy following third molar surgery. *Int J Oral Maxillofac Surg* 2005; 34: 281-286.
246. Van Gool AV, Ten Bosch JJ, Boering G. A photographic method of assessing swelling following third molar removal. *Int J Oral Surg* 1975; 4:121–129
247. Vasir NS, Robinson RJ. The mandibular third molar and late crowding of the mandibular incisors – a review. *Br J Orthod* 1991;18:59-66.
248. Vezeau PJ. Dental Extraction Wound Management: Medicating Postextraction Sockets. *Int J Oral Maxillofac Surg*. 2000;58: 531-537.
249. Vijayalakshmi R, Rajmohan CS, Deepalakshmi D, Sivakami G. Use of platelet rich fibrin in a fenestration defect around an implant. *J Indian Soc Periodontol*. 2012; 16: 108–112.
250. Waite PD, Cherala S. Surgical outcomes for suture-less surgery in 366 impacted third molar patients. *J Oral Maxillofac Surg* 2006; 64:669-673.
251. Whitmann DH, Berry RL and Green DM. Platelet gel: an alternative to fibrin glue with applications in oral and maxillofacial surgery. *J Oral Maxillofac Surg* 1997; 55: 1294-1299.
252. Winter GB. *Principles of Exodontia as Applied to the Impacted Third Molar*. St Louis, MO: American Medical Books, 1926
253. Winter GB. *Impacted Mandibular Third Molar*. St Louis, MO: American Medical Book Co, 1926.
254. Yelamali T, Saikrishna D. Role of Platelet Rich Fibrin and Platelet Rich Plasma in Wound Healing of Extracted Third Molar Sockets: A Comparative Study. *J. Maxillofac. Oral Surg*. 2015; 14; 410–416.
255. Young HR. Resolution of postoperative swelling following oral surgery: chymoral. *Oral Surg Oral Med Oral Pathol* 1967; 23:12–18.
256. Zhang Y, Tangl S, Huber CD, Lin Y, Qiu L, Rausch-Fan X. Effects of Choukroun’s platelet-rich fibrin on bone regeneration in combination with deproteinized bovine bone

- mineral in maxillary sinus augmentation: A histological and histomorphometric study. *J Cranio-Maxillofac Surg.* 2012; **40**:321.
257. Zhao JH, Tsai CH, Chang YC. Clinical and histologic evaluations of healing in an extraction socket filled with platelet-rich fibrin. *J Dent Sci* 2011; **6**: 116-122.
258. Ziccardi V, and Zuniga J. 2007. Nerve injuries after third molar removal. *Oral Maxillofac Surg Clin North Am* 2007;**19**: 105–115.

FORMLAR

Ek: 1**GÖNÜLLÜ BİLGİLENDİRME VE ONAY FORMU****GÖNÜLLÜ OLUR FORMU METNİNDE BULUNMASI GEREKENLER**

“Bu gereklilikleri yerine getirirken, araştırmanın amacı ve yöntemine göre gönüllü olur formunun gerektiğinde hastaların yanı sıra çocuklar, kısıtlılar ve bilinci kapalı bireyler gibi onam yeteneği olmayan ya da kısıtlı olanlar, hasta yakınları ve sağlıklı kişiler için ayrı ayrı ve dili tıbbi kelimelerden arındırılarak, katılımcıların anlayabileceği şekilde hazırlanmasına özen gösterilmelidir”

I-Araştırmayla İlgili Bilgi Verilmesi

Araştırmanın Adı: Gömük 3. molar cerrahisi sonrası trombositten zengin fibrin (TZF) kullanımının kemik ve yumuşak doku iyileşmesine etkilerinin klinik ve radyografik değerlendirilmesi

Araştırmanın İçeriği: Gömülü 3 molar cerrahisi (20 yaş cerrahi çekimi) sonucu ağrı, şişlik ve trismus (ağız açma kısıtlılığı) sıkça rastlanan durumlardır. Bunların önlenmesi için operasyon sonrası çeşitli ilaçlar kullanılmaktadır.

Çalışmanın Amacı: Bu çalışmanın amacı alt 20 yaş dişi çekimi sonrasında çekim boşluğuna uygulanan Trombositten Zengin Fibrin’in (TZF) çekim sonrası dönemde oluşan ağrı, iltihap, şişkinlik ve ağız açma kısıtlılığı gibi bulgulara ve kemik oluşumuna olan etkisini araştırmaktır.

Öncelikli olarak hastaların yirmi yaş dişi çekimi sonrasında kullandıkları ilaç sayısının azaltılması ve aşırı ve yanlış şekilde antibiyotik kullanılması sonucu oluşan bakteriyel direnç gelişiminin engellenmesi ve buna paralel olarak sağlık harcamalarının azaltılması hedeflenmektedir. Diğer bir gaye ise operasyon sonrası hastaların şikayetlerinin hafifletilmesi ve çalışmakta olan hastaların kayıp iş saatlerinin azaltılması ve operasyon sonrası dönemde yaşam kalitesini artırmaktır

Araştırmanın Öngörülen Süresi: 12 ay

Araştırmaya Katılması Beklenen Gönüllü Sayısı: 25 hasta

Araştırmada İzlenecek Uygulamalar ve Tedavi:

Çalışma, İstanbul Üniversitesi Diş Hekimliği Fakültesi Ağız Diş Çene Cerrahisi Anabilim Dalı Polikliniğine başvuran, çekim endikasyonu konulmuş, gömülü alt yirmi yaş dişlerine sahip hastalar üzerinde yapılacaktır.

Operasyonların tamamı İstanbul Üniversitesi Diş Hekimliği Fakültesi, Ağız Diş Çene Cerrahisi Anabilim Dalı ameliyathanesinde, aynı hekim tarafından, temel cerrahi ve sterilizasyon kurallarına bağlı kalınarak, eşit ameliyat şartlarında gerçekleştirilecektir.

Şikayetlerinizin olduğu, çekilmesi gereken 20 yaş dişleriniz en az iki hafta arayla çekilecektir. Ameliyatınızın birinde kan vermeniz gerekecektir. Sizden alınmış olan kan herhangi bir katkı maddesi veya ilaç katılmadan çalkalanarak katılaştırılacaktır.

. Bu işlem sırasında kanınızın sıvı kısmı ayrıldığından geriye kalan katı kısmını çektiğimiz dişin boşluğuna uygulamamız gerekecektir. Kanınızdan elde edilen bu maddenin iyileşmeyi hızlandırdığını düşündüğümüz için böyle bir işlem yapılacaktır. Ameliyatlarınızdan sonra sizi 2.ve 7. günde kontrollere çağırıp ağrınız, yüzünüzdeki şişkinlik ve ağız açmanızda ne kadar kısıtlama olduğu kontrol edilecektir.

Ağız açıklığınız bir kumpasla, yüzünüzdeki şişkinlik te kağıt cetvelle ölçülecektir. Ağrınız da 10 üzerinden bir rakam söylemenizle değerlendirilecek (0 – hiç ağrınız yok, 10- şimdiye kadar yaşadığınız en şiddetli ağrı) .

Ameliyatlardan sonra 1.ve 3. ayda sizi tekrar kontrol randevularına çağırıp kemik iyileşmesini kontrol etmemiz amacıyla diş filmlerinizi alınacaktır (sadece çekim yaptığımız diş bölgesinden).

ARAŞTIRMAYA KATILMA İLE BEKLENEN OLASI YARAR(LAR):

Bu çalışmamızda gömülü alt 20 yaş dişlerinin cerrahisi sonucu oluşan ödem, ağrı ve ağız açma kısıtlılığını azaltmak, gereksiz ilaç kullanımını önlemek ve çekim yerinde kemik oluşumunu hızlandırmak amaçlanmaktadır.

GÖNÜLLÜNÜN UYGULAMA SIRASINDA KARŞILAŞABİLECEĞİ RİSKLER VE RAHATSIZLIKLAR:

Çekim boşluğunuza uyguladığımız bu maddenin dişhekimliğinde kullanımına ilişkin bugüne kadar bildirilmiş herhangi bir yan etki yoktur.

Çalışmada kullanılan tedavilerin tümünün herhangi bir yan etkisi bulunmamaktadır.

Ancak her diş çekimi prosedüründe olabileceği gibi lokal anesteziye bağlı alerjik reaksiyon gelişmesi, dişlerin çekim esnasında kırılması, dişin aspire edilmesi (yutulması veya solunum yoluna kaçması), diş çekimi esnasında sinir hasarı gelişmesine bağlı olarak

alt dudakta geçici veya daimi uyuşukluk kalması, kanama, çene kırılması gibi komplikasyonlar oluşabilir

II-Gönüllünün Haklarıyla İlgili Bilgi Verilmesi

ARAŞTIRMA DIŞI BIRAKILMA DURUMLARI

- Uygulanan tedavi şemasının gereklerini yerine getirmemeniz
- Sağ ve sol taraftan en az birinde çekim esnasında herhangi bir komplikasyon oluşması durumu

- Gebe kalmanız
- Kontrol seanslarından en az birine gelememeniz durumunda çalışmanın herhangi bir döneminde araştırmacı tarafından araştırma dışı bırakılabiliyorsunuz

ARAŞTIRMA KAPSAMINDAKİ GİDERLERİN KARŞILANMASI

Hastalardan hiçbir ücret talep edilmeyecek.

Çalışma sırasında araştırma amacıyla yapılacak tanı ve tedavi giderleri için (hastalık nedeni ile yapılması gerekli zorunlu giderler dışında) bir ücret talep edilmeyecek veya bağlı bulunduğunuz sosyal güvenlik kurululuna bir araştırma gideri yüklenmeyecektir.

ARAŞTIRMAYA KATILMA DURUMUNDA HERHANGİ BİR ÖDEME YAPILACAK MIDIR?

Bu çalışmada yer almanız nedeniyle size hiçbir ödeme yapılmayacaktır.

ZARARLARIN KARŞILANMASI:

Bu çalışmaya katıldığım için zarar göreceğim olursam, gerekli olan tıbbi bakımın sorumlu araştırmacılar tarafından yerine getirileceği, uygulanan işleme bağlı olarak gelişebilecek her tür hasara karşı güvencede olduğum, masraflarımın sorumlu araştırmacı tarafından karşılanacağı bana bildirildi.

GÖNÜLLÜLÜK, ARAŞTIRMAYI REDDETME VE ARAŞTIRMADAN ÇEKİLME HAKKI, ARAŞTIRMADAN ÇIKARILMA:

Yazılı onay vermiş olsanız bile Sorumlu araştırmacıya haber vermek kaydıyla, hiçbir gerekçe göstermeksizin istediğim anda bu çalışmadan çekilebileceğimin bilincindeyim. Bu çalışmaya katılmayı reddetmem ya da sonradan çekilmem halinde hiçbir sorumluluk altına girmediğimi ve bu durumun şimdi ya da gelecekte gereksinim duyduğum tıbbi bakımı hiçbir biçimde etkilemeyeceğini biliyorum

GİZLİLİK:

- Etik kurullar ve resmi makamlar size ait tıbbi bilgilere ulaşabilirler.

- Araştırma sırasında ortaya çıkan sizi ilgilendirebilecek bir bilgi söz konusu olduğunda, bu size veya yasal temsilcinize bildirilecektir.

Kimlik bilgileriniz gizli tutulacaktır.

Çalışmanın sonuçları bilimsel toplantılar ya da yayınlarda sunulabilir. Ancak, bu tür durumlarda kimliğim kesin olarak gizli tutulacaktır.

Katılımcının/Hastanın Beyanı

(Bu bölüm hazırlanan gönüllü olur formunun sonuna eklenmelidir)

Sayın DT. Jeyhun Mammadov tarafından Diş Hekimliği fakültesi , Ağız, Diş ve Çene cerrahisi bölümünde ‘de tıbbi bir araştırma yapılacağı belirtilerek bu araştırma ile ilgili yukarıdaki bilgiler bana aktarıldı. Bu bilgilerden sonra böyle bir araştırmaya “katılımcı” (denek) olarak davet edildim. Eğer bu araştırmaya katılırsam hekim ile aramda kalması gereken bana ait bilgilerin gizliliğine bu araştırma sırasında da büyük özen ve saygı ile yaklaşılacağına inanıyorum. Araştırma sonuçlarının eğitim ve bilimsel amaçlarla kullanımı sırasında kişisel bilgilerimin ihtimamla korunacağı konusunda bana yeterli güven verildi.

Projenin yürütülmesi sırasında herhangi bir sebep göstermeden araştırmadan çekilebilirim. (Ancak araştırmacıları zor durumda bırakmamak için araştırmadan çekileceğimi önceden bildirmemim uygun olacağına bilincindeyim) Ayrıca tıbbi durumuma herhangi bir zarar verilmemesi koşuluyla araştırmacı tarafından araştırma dışı da tutulabilirim.

Araştırma için yapılacak harcamalarla ilgili herhangi bir parasal sorumluluk altına girmiyorum. Bana da bir ödeme yapılmayacaktır.

İster doğrudan, ister dolaylı olsun araştırma uygulamasından kaynaklanan nedenlerle meydana gelebilecek herhangi bir sağlık sorunumun ortaya çıkması halinde, her türlü tıbbi müdahalenin sağlanacağı konusunda gerekli güvence verildi. (Bu tıbbi müdahalelerle ilgili olarak da parasal bir yük altına girmeyeceğim).

Araştırma sırasında bir sağlık sorunu ile karşılaştığımda; herhangi bir saatte, Dt. Jeyhun Mammadov’u (İ.Ü.Diş Hekimliği Fakültesi, Ağız Diş ve Çene Cerrahisi) 0554 787 79 76 No-lu numara ‘dan arayabileceğimi biliyorum.

Bu araştırmaya katılmak zorunda değilim ve katılmayabilirim. Araştırmaya katılmam konusunda zorlayıcı bir davranışla karşılaşmış değilim. Eğer katılmayı

reddedersen, bu durumun tıbbi bakımına ve hekim ile olan ilişkiye herhangi bir zarar getirmeyeceğini de biliyorum.

Bana yapılan tüm açıklamaları ayrıntılarıyla anlamış bulunmaktayım. Kendi başıma belli bir düşünme süresi sonunda adı geçen bu araştırma projesinde “katılımcı” (denek) olarak yer alma kararını aldım. Bu konuda yapılan daveti büyük bir memnuniyet ve gönüllülük içerisinde kabul ediyorum.

İmzalı bu form kağıdının bir kopyası bana verilecektir.

GÖNÜLLÜ ONAY FORMU

Yukarıda gönüllüye arařtırmadan önce verilmesi gereken bilgileri gösteren metni okudum. Bunlar hakkında bana yazılı ve sözlü açıklamalar yapıldı. Bu kořullarla söz konusu klinik arařtırmaya kendi rızamla hiçbir baskı ve zorlama olmaksızın katılmayı kabul ediyorum.

Gönüllünün Adı-soyadı/ İmzası/Tarih/ Adresi (varsa telefon no., faks no,...)

Arařtırma ekibinde yer alan ve yetkin bir arařtırmacının

Adı-soyadı/ İmzası/ Tarih

Gerekiyorsa olur işleme tanık olan kişinin Adı-soyadı/ İmzası/Tarih/ Adresi
(varsa telefon no., faks no,...)

Gerekiyorsa yasal temsilcisinin Adı-soyadı/ İmzası/Tarih/ Adresi (varsa telefon
no., faks no,...)

Ek:2

HASTA TAKİP FORMU-1

İsim ve soyad:

Yaş:

Doğum tarihi /yeri:

Cinsiyet:

Meslek:

Adres:

Telefon:

Tarih:

Genel anamnez:

Kardiovasküler sistem hastalığı

Kan hastalığı

Solunum sistemi hastalıkları

Nörolojik ve psikiatrik hastalık

Karaciğer- Böbrek hastalığı

Endokrin hastalık (diabet, guatr vb.)

Alerjik rahatsızlığı

Bulaşıcı hastalık (HBV, HCV, AİDS vb)

Gebelik ve çocuk emzirme

Sigara – alkol kullanımı

Kullandığı ilaçlar:

Son 1 ayda herhangi nedenle antibiyotik aldınız mı?

Son bir yılda 20 yaş dışına bağlı şikayetle antibiyotik aldınız mı?

Sağ ve sol taraf için kullanılan anestezi miktarı: Sağ: Sol:
 Kemik kaldırıldımı: Sağ: Sol:
 Primer ve sekonder iyileşme: Sağ: Sol:

POST – OPERATİF DEĞERLER

VAS Değerleri	2. gün	7.gün
sağ		
sol		

Ekstra oral ölçümler	2. gün		7. gün	
Gözün dış kantus – gonion	sağ	sol	sağ	Sol
Tragus - komissura	sağ	sol	sağ	sol
Tragus-yumuşak pogonion	Sağ	sol	Sağ	sol

Sağ gömük 3.molar çekimi	Maksimum ağız açıklığı (MAA)	Sağa lateral hareket	Sola lateral hareket
2.gün			
7.gün			

Maksimum ağız açıklığında deviasyon, defleksiyon , ağrı varmı ?

sağ: sol:

Sol gömük 3.molar çekimi	Maksimum ağız açıklığı (MAA)	Sağa lateral hareket	Sola lateral hareket
2.gün			
7.gün			

Maksimum ağız açıklığında deviasyon, defleksiyon , ağrı varmı ?

sağ: sol:

Enfeksiyon belirtisi	2.gün	7.gün
Sağ		
sol		

0- Yok 1- hafif enf 2- orta derecede enf 3- şiddetli enfeksiyon

Hangi tarafı daha iyi hissettiniz ?

Sağ : sol :

:

Radyografik değerlendirme	1.ay	3.ay
Sağ		
sol		

Ek 3:

HASTA TAKİP FORMU-2

LOKAL ANESTEZİYLE AMELİYAT SONRASI DİKKAT EDİLMESİ GEREKENLER

- Ağzınızdaki tamponu 1 saat boyunca sıkıca ısırınız.
- Ameliyat sonrası ağzınızda sızıntı şeklinde kanama olabilir. Ağzınızı çalkalamak ve tükürmek gibi hareketlerden kaçınınız.
- Ameliyat bölgesini emmeyiniz, dilinizle kurcalamayınız.
- Ameliyattan itibaren 3 gün boyunca sıcak yiyecek ve içecek almayınız. Ilık ve yumuşak gıdaları tercih ediniz.
- Ağrı olması durumunda hekiminizin önerdiği ilaçtan kullanabilirsiniz. Gargaranızı ameliyattan 2 gün sonra kullanmaya başlayınız. Aspirin kullanmayınız.
- Ameliyat sonrası ağrı ve şişlik olabilir. Yüzünüzdeki şişlik 3 gün boyunca artıp, 4. günden itibaren azalmaya başlayacaktır.
- Ameliyat günü ve ertesi gün boyunca aralıklı olarak buz uygulamasına devam ediniz. Buzu 5'er dakika aralıklarla uygulayınız.
- Gece başınızı yüksekte tutarak yatınız. Ameliyatlı bölgenin üzerine yatmamaya dikkat ediniz.
- Ameliyatı takip eden 3 gün içerisinde sıcak banyo yapmayınız, çok sıcak ortamlarda bulunmayınız.
- Ameliyattan sonraki gün ağız bakımınıza başlayınız. Ameliyat bölgesini kanatmadan ve zedelemeyen yumuşak bir fırça ile fırçalayabilirsiniz.
- Dikişleriniz alınana kadar sigara ve alkol kullanmamanız ameliyat bölgesinin daha hızlı ve sağlıklı bir şekilde iyileşmesine yardımcı olur.
- Ameliyattan 2 gün sonra kontrol ve 1 hafta sonra dikişlerinizi aldirmek için kliniğimize başvurunuz. Dikişlerin alınması ağrısız bir işlemdir.

ETİK KURUL KARARI



T.C.
İSTANBUL ÜNİVERSİTESİ
İSTANBUL TIP FAKÜLTESİ
KLİNİK ARAŞTIRMALAR ETİK KURULU



Sayı : 1463

Tarih : 24.09.2014

Konu : Prof.Dr.Buket AYBAR

Sayın Prof.Dr.Buket AYBAR
Diş Hekimliği Fakültesi

İlgili :Diş Hekimliği Fakültesinin 04/09/2014 gün ve 173318 sayılı yanıtı

Sorumlu araştırmacılığını üstlendiniz ve Dr.Ceyhan MAMMADOV'un yürüteceği 2014/1408 deyeşe numaralı "Görsük 3. Molar Cerrahisi Sonrası Trombositlen Zengin Fibrin (TZF) Kullanımının Kemik Ve Yumuşak Doku İyileşmesine Etkilerinin Klinik Ve Radyografik Değerlendirilmesi" başlıklı çalışma kurulumuzun 12/09/2014 tarih ve 15 sayılı sayılı toplantısında görüşülerek etik yönden uygun bulunmuş olup, tutanaklar ekte sunulmuştur.

Bilgilerinizi rica ederim.

Prof.Dr. A. Yağız ÜREŞİN
İstanbul Tıp Fakültesi Klinik Araştırmalar
Etik Kurul Başkanı

Eki: İstanbul Tıp Fakültesi Klinik Araştırmalar Etik Kurulu Karar Formu

İSTANBUL TIP FAKÜLTESİ KLİNİK ARAŞTIRMALARI ETİK KURULU KARAR FORMU

ETİK KURULU BİLGİLERİ	ETİK KURULUN ADI	İSTANBUL TIP FAKÜLTESİ KLİNİK ARAŞTIRMALARI ETİK KURULU
	AÇIK ADRESİ	LÜ.İSTANBUL TIP FAKÜLTESİ BULUSİ BEHÇET KÜTÜPHANESİ KAT:3 FATİH/İSTANBUL
	TELEFON	0 (212) 414 21 53
	FAKS	0 (212) 414 21 53
	E-POSTA	ifetikkurul@istanbul.edu.tr.

BAŞVURU BİLGİLERİ	ARAŞTIRMANIN AÇIK ADI	"Görsel 3. Molar Cerrahisi Sonrası Trombositten Zengin Fibrin (TZF) Kullanımının Kemik Ve Yumuşak Doku iyileşmesine Etkilerinin Klinik Ve Radyografik Değerlendirilmesi"			
	ARAŞTIRMA PROTOKOL KODU	---			
	KOORDİNATÖR/SORUMLU ARAŞTIRMACI UNVANI/ADI/SOYADI	Prof.Dr.Buket AYBAR			
	KOORDİNATÖR/SORUMLU ARAŞTIRMACININ UZMANLIK ALANI	Diş Hekimliği			
	KOORDİNATÖR/SORUMLU ARAŞTIRMACININ BULUNDUĞU MERKEZ	İstanbul Üniversitesi Diş Hekimliği Fakültesi			
	DESTEKLEYİCİ	---			
	DESTEKLEYİCİNİN YASAL TEMSİLCİSİ	---			
	ARAŞTIRMANIN FAZİ	FAZ 1	<input type="checkbox"/>		
		FAZ 2	<input type="checkbox"/>		
		FAZ 3	<input type="checkbox"/>		
FAZ 4		<input type="checkbox"/>			
ARAŞTIRMANIN YÜRÜ	Yeni Bir Etkileşim	<input type="checkbox"/>			
	Yüksek Düzeyde Araştırma	<input type="checkbox"/>			
ARAŞTIRMAVA KATILAN MERKEZLER	Diğer ile belirtiniz :				
	TEK MERKEZ	ÇOK MERKEZLİ	ULUSAL	ULUSLARARASI	
	<input type="checkbox"/>	<input checked="" type="checkbox"/>	<input checked="" type="checkbox"/>	<input type="checkbox"/>	

İSTANBUL TIP FAKÜLTESİ KLİNİK ARAŞTIRMALARI ETİK KURULU KARAR FORMU

ARAŞTIRMANNI AÇIS ADI	"Gümük 3, Molar Cerrahisi Sonrası Trombositten Zengin Fibrin (TZF) Kullanımının Kemik Ve Yumuşak Doku İyileşmesine Etkilerinin Klinik Ve Radyografik Değerlendirilmesi"
-----------------------	---

	Belge Adı	Tarihi	Version Numarası	Dili
ARAŞTIRMA BELGELERİ	ARAŞTIRMA PROTOKÖLÜ	31/08/2014		Türkçe <input type="checkbox"/> İngilizce <input type="checkbox"/> Diğer <input type="checkbox"/>
	BİLGİLENDİRİLMİŞ GÖZÜLÜ OLUR FORMU	<input checked="" type="checkbox"/>		Türkçe <input type="checkbox"/> İngilizce <input type="checkbox"/> Diğer <input type="checkbox"/>
	OLGU RAPOR FORMU	<input checked="" type="checkbox"/>		Türkçe <input type="checkbox"/> İngilizce <input type="checkbox"/> Diğer <input type="checkbox"/>
	ARAŞTIRMA BEĞÜRE	<input type="checkbox"/>		Türkçe <input type="checkbox"/> İngilizce <input type="checkbox"/> Diğer <input type="checkbox"/>
BİLGİLENDİRİLMİŞ ÜÇÜNCÜ BELGELER	Belge Adı	<input type="checkbox"/>		Açıklama
	TURKÇE EKRET ÖRNEĞİ	<input type="checkbox"/>		
	SKORTA	<input type="checkbox"/>		
	ARAŞTIRMA BÜTÇESİ	<input checked="" type="checkbox"/>		
	REVOLÜK MATERYEL TRANSFER FORMU	<input type="checkbox"/>		
	HAYTA KARDEDİMLİKLERİ	<input type="checkbox"/>		
	ILAN	<input type="checkbox"/>		
	YILLİK BİLDİRİM	<input type="checkbox"/>		
	SENK RAPORU	<input type="checkbox"/>		
	GÜVENLİLİK BİLDİRİMLERİ	<input type="checkbox"/>		
ÖZET:	<input checked="" type="checkbox"/>		Araştırma Etik Kuruluna Gönderilen Oluşum ve Akademi Kurul Raporu, Üstün Rapor, Bilimsel Paylaşım Belgesi, Olgu Raporu Formu, İlgili Etik Kurul Raporlarına Göre Belge CV, GD	
Karar No:14	Tarih: 13/08/2014			
KARAR METNİ	İstanbul Üniversitesi Tıp Fakültesi Klinik Araştırmalar Etik Kurulu Prof.Dr. Bahar AYBAR ve başkanlığında ve Dr. Cevdet MAMMALIYEV'in başkanlığı altında oluşturulan araştırma komisyonu tarafından 13/08/2014 tarihinde yapılan toplantıda, araştırma protokolü, etik kurul raporları ve diğer belgeler değerlendirilmiştir. Komisyonun görüşleri, araştırma protokolü, etik kurul raporları ve diğer belgeler değerlendirilmiştir. Komisyonun görüşleri, araştırma protokolü, etik kurul raporları ve diğer belgeler değerlendirilmiştir. Komisyonun görüşleri, araştırma protokolü, etik kurul raporları ve diğer belgeler değerlendirilmiştir.			

İSTANBUL TIP FAKÜLTESİ KLİNİK ARAŞTIRMALARI ETİK KURULU

ÇALIŞMA ESASI	03/08/2014 tarihli 2003 sayılı Resmi Gazete'de yayımlanan Klinik Araştırmalar Hakkındaki Yürürlükte					
BASKANIN UNVANI / ADI / SOYADI	Prof. Dr. A. Yağcı ÖREŞİN					
Unvanı/Adı/Soyadı	Unvanlı Adı	Kurumu	Ünvanı	Araştırma Etik Kurulu	Karar No	İmza
Prof. Dr. A. Yağcı ÖREŞİN	Prof. Dr. A. Yağcı ÖREŞİN	İstanbul Tıp Fakültesi Etik Kurul Başkanı	E <input checked="" type="checkbox"/> K <input type="checkbox"/> B <input type="checkbox"/> H <input checked="" type="checkbox"/> İ <input checked="" type="checkbox"/> D <input type="checkbox"/>			
Prof. Dr. Barın UMMAN	Doçent	İstanbul Tıp Fakültesi Etik Kurul Başkanı Yardımcısı	E <input type="checkbox"/> K <input checked="" type="checkbox"/> B <input type="checkbox"/> H <input checked="" type="checkbox"/> İ <input checked="" type="checkbox"/> D <input type="checkbox"/>			
Prof. Dr. Ahmet GÖL	Doçent	İstanbul Tıp Fakültesi	E <input checked="" type="checkbox"/> K <input type="checkbox"/> B <input type="checkbox"/> H <input checked="" type="checkbox"/> İ <input checked="" type="checkbox"/> D <input type="checkbox"/>			
Prof. Dr. Oğuzhan ÇOBAN	Doçent	İstanbul Tıp Fakültesi	E <input checked="" type="checkbox"/> K <input type="checkbox"/> B <input type="checkbox"/> H <input checked="" type="checkbox"/> İ <input checked="" type="checkbox"/> D <input type="checkbox"/>			
Dr. Seyda ÖZEL	Yardımcı Doçent	İstanbul Tıp Fakültesi	E <input type="checkbox"/> K <input checked="" type="checkbox"/> B <input type="checkbox"/> H <input checked="" type="checkbox"/> İ <input checked="" type="checkbox"/> D <input type="checkbox"/>			

E - Araştırma Etik Kurulu
K - Kurul Üyesi

İstanbul Tıp Fakültesi Klinik Araştırmalar Etik Kurulu 03/08/2014 tarihli 2003 sayılı Resmi Gazete'de yayımlanan Klinik Araştırmalar Hakkındaki Yürürlükte, araştırma komisyonu tarafından 13/08/2014 tarihinde yapılan toplantıda, araştırma protokolü, etik kurul raporları ve diğer belgeler değerlendirilmiştir. Komisyonun görüşleri, araştırma protokolü, etik kurul raporları ve diğer belgeler değerlendirilmiştir. Komisyonun görüşleri, araştırma protokolü, etik kurul raporları ve diğer belgeler değerlendirilmiştir.

İNTİHAL RAPORU İLK SAYFASI

GÖMÜK 3. MOLAR CERRAHİSİ SONRASI TROMBOSİTTEN ZENGİN FİBRİN (TZF) KULLANIMININ KEMİK VE YUMUŞAK DOKU İYİLEŞMESİNE ETKİLERİNİN KLİNİK VE RADYOĞRAFİK DEĞERLENDİRİLMESİ

ORJİNALLIK RAPORU

%2	%2	%1	%0
BENZERLİK ENDEKSİ	İNTERNET KAYNAKLARI	YAYINLAR	ÖĞRENCİ ÖDEVLERİ

BİRİNCİL KAYNAKLAR

1	www.dent.ege.edu.tr İnternet Kaynağı	<%1
2	www.ajol.info İnternet Kaynağı	<%1
3	angora.baskent.edu.tr İnternet Kaynağı	<%1
4	BENLİDAYI, M. Emre, TATLI, Ufuk and SALİMOV, Fariz. "Gömülü üçüncü molar diş operasyonunda piezoelektrik kemik cerrahisi ve geleneksel döner enstrümanların karşılaştırılması", Atatürk Üniversitesi, 2013. Yayın	<%1
5	BALCI, Hatice and TOKER, Hülya. "Trombositten zengin fibrin: Özellikleri ve diş hekimliğinde kullanımı", Gazi Üniversitesi, 2012. Yayın	<%1

ÖZGEÇMİŞ

Kişisel Bilgiler

Adı	Jeyhun	Soyadı	Mammadov
Doğ.Yeri	Azerbaycan	Doğ.Tar.	27.05.1987
Uyruğu	Azerbaycan	TC Kim No	
Email		Tel	05547877976

Eğitim Düzeyi

	Mezun Olduğu Kurumun Adı	Mez. Yılı
Doktora	İstanbul Üniversitesi Dış Hekimliği Fakültesi	
Yük.Lis.	İstanbul Üniversitesi Dış Hekimliği Fakültesi	2011
Lisans	İstanbul Üniversitesi Dış Hekimliği Fakültesi	2011
Lise	Boykendil Orta Okulu, Lerik/ Azerbaycan	2004

İş Deneyimi (Sondan geçmişe doğru sıralayın)

	Görevi	Kurum	Süre (Yıl - Yıl)
1.	Doktora Öğrencisi	İstanbul Üniversitesi Dış Hekimliği Fakültesi	2012-2018

Yabancı Dilleri	Okuduğunu Anlama*	Konuşma*	Yazma*	KPDS/ÜDS Puanı	(Diğer) Puanı
İngilizce	Çok iyi	İyi	İyi		
Fransızca	Orta	Orta	Zayıf		

*Çok iyi, iyi, orta, zayıf olarak değerlendirin

	Sayısal	Eşit Ağırlık	Sözel
LES Puanı			
(Diğer) Puanı			

Bilgisayar Bilgisi

Program	Kullanma becerisi
Microsoft Word	Çok iyi
Microsoft PowerPoint	Çok iyi
Microsoft Excel	İyi

Yayımları/Tebliğleri Sertifikaları/Ödülleri

Özel İlgi Alanları (Hobileri):