T.C.

İSTANBUL ÜNİVERSİTESİ

DİŞ HEKİMLİĞİ FAKÜLTESİ

BİTİRME TEZİ

DENTAL ENJEKTÖRLERİN KULLANIM ALANLARI VE ÖZELLİKLERİ

AĞIZ, DİŞ VE ÇENE HASTALIKLARI ANA BİLİM DALI

SİHAM ABDULWASİE SEİD

0801140182

DANIŞMAN

DOÇ.DR. ALP SARUHANOĞLU

2022

TEŞEKKÜR

“Dental enjektörlerin kullanım alanları ve özellikleri” adlı bitirme tezimi hazırlamamda ve Lisan eğitimim süresince mesleki bilgi ve deneyimlerini esirgemeyen danışman hocam sayın Doç.Dr. Alp Saruhanoğlu’a, üzerimde emeği olan bütün hocalarıma bugüne kadar İyi ve kötü günlerimde her daim yanımda duran aileme arkadaşlarıma ve bu zorlu yolda benden hiçbir zaman desteğini esirgemeyen sevgili eşime sonsuz teşekkürlerime sunarım.

Siham Abdulwasie
Istanbul- 2022

İÇİNDEKİLER

KISATMALAR v

ŞEKİL VE TABLO LİSTESİ vi

ÖZET vii

SUMMARY viii

1. GİRİŞ 1

2. GENEL BİLGİLER 1

2.1 TARIHÇE 1

2.2 ENJEKTÖR BÖLUMLERİ 2

2.2.1 Çeşitli Enjektörler 4

2.2.1.1 Tek kullanımlık olmayan şırınga 4

2.2.1.2 Tek Kullanımlık Şırıngalar 10

2.2.1.3 Güvenlik Şırıngalar 11

2.2.1.4 Bilgisayar Destekli Lokal Anestezi Uygulama Cihazı 12

2.2.2 Iğne 15

2.2.2.1 İğne Çeşitleri 16

2.2.2.2 Diş İğnesinin Anatomisi 17

2.2.2.3 İğnelerle İlgili Sorunlar 20

2.2.2.4 Çocuklarda Kullanılabilecek Iğne Ebatları 21

2.2.2.5 Endodontide Kullanılan Irrigasyon Cihazları Ve Teknikleri 21

2.3 ÇOCUKLARDA KULLANILAN LOKAL ANESTEZİ TEKNİKLERİ 34

2.3.2 Topikal Anestezi 35

2.3.3 İntramukozal anestezi(supraperiostal) 35

2.3.4 Intraligamental Anestezi 35

2.3.5 Intrapulpal anestezi 35

3 LOCAL ANESTEZİ UYGULMASINDAN SONRA OLUŞAN KOMPLİKSYONLAR 37

3.2 LOKOREGIONAL ANESTEZI KOPMLIKASYONLAR 37

3.2.2 Anksiyete ve Ağrı 37

3.2.3 İğnenin Yutulması veya Aspirasyonu 39

3.2.4 Enfeksiyon 40

3.2.5 Amfizem 41

3.3 SISTEMIK KOMPLIKASYONLAR 41

3.3.2 Endokardit Riski 41
3.3.3 Kardiyovasküler Hastalık 41
3.3.4 Allerjik Reaksyonlar 41
3.3.5 Aşırı Doza Bağlı Olarak Gelişen Toksisite 42
3.3.5.1 Trismus 42
3.3.5.2 Yaralanma 42
SONUÇ 43
KAYNAK 44

KISATMALAR

PAS Posterior Superior Alveolar

MSA Middle Superior Alveolar

ASA Anterior Superior Alveolar

AMSA Anterior Middle Superior Alveolar

VAS Visual Analog Scale

İANB Inferior Alveolar Nerve Block

GP Greater Palatine

ADB American Ddiş Hekimleri Derneiğ

CNS Central Nerveous Sistem

STA Single Tooth Anesthesia

DPS Dynamic Pressure Sensing Technology

V2 Nervus Maxillaris

İL Inferior Alveolar

PDL Perşodontal Ligament

C-Clad Computer Controlled Local Anesthesia Device

ŞEKİL VE TABLO LİSTESİ

Şekil 1: Charles Gabriel Pravaz
Şekil 2: Gümüş pravaz Hipodermik şırınga
Şekil 3: Klasik Enjektör
Şekil 4: Büyük ve Küçük Başparmak Halkalı Zıpkın Tipi Aspirasyon Şırıngaları
Şekil 5: (A) Breech-Loading, Metallic, Cartridge-Type Syringe; Assembled. (B) Disassembled
Şekil 6: Self Aspirating Syringe -Aspirating Syringe. (Courtesy of Septodont, Inc, Lancaster, PA
Şekil 7: Periodontal Ligament Enjeksyon Veya Intraligamenter Enjeksyon Için Orijinal Tasarımlı Basınçlı Enjektör
Şekil 8: Periodontal Enjeksiyon Için Tasarlanmış Basınçlı Şırınga (1905)
Şekil 9: Ikinci Nesil Enjektör Periodontal Ligament Enjeksyon Için
Şekil 10: Madajet
Şekil 11: Tek Kullanımlık Plastik Enjektör
Şekil 12: The STA Wand Computer-Controlled Local Anesthetic Delivery System
Şekil 13: WAND
Şekil 14: Görsel Analog Skalası (VAS)
Şekil 15: 6.6 Iğne Ebatlar Ile Renk Kodlaması; 25 Ebatlı, Kırmızı; 27 Ebatlı, Sarı/Turuncu; 30 Ebatlaı, Mavi/Lavanat
Şekil 16: Iğne Eğimi Türleri
Tablo 1: Enjeksyon Teknikler Için Önerilen Iğneler
Şekil 17: İrrigasyon İçin Plastic Enjektörler
Şekil 18: Gerçek ve Sanal İğnelere Dayalı Bilgisayarlı Ağ Modelleri İle Üretilen Dört Farklı İğne Tasarımı
Şekil 19: İrrigasyon İçin Flexiglide İğnesi De Eğri Kanalları Kolayca Takip Eder.
Şekil 20: (A) Büyük (Mavi) Plastik Uçlu Endoactivator. (B) Sonik Harekette Aynı Uç
Şekil 21: Vibringe Irrigator, Şırınga ve Iğnede Sonik Tütreşimler Oluşturur
Şekil 22: EndoVac Sistemi
Şekil 23: Posterior Superior Alveolar (PSA) Sinir Bloğu
Şekil 24: Büyük Palatine
Şekil 25; stabident
Şekil26; x-tip
şekil27; x-tip intraosseous anestezi uygulama sistemi
Şekil28; intraflow

ÖZET

Şırınga, girişimsel tıbbın ve günlük pratiğin birçok yönü için vazgeçilmez bir araç haline geldi. Enjektör, küt burunlu metal bir alettir ve özellikle aspirasyon ve irrigasyon için kullanılır. Günümüzde enjektör birçok amaç için kullanışlıdır. Şırınga uzun süredir aspirasyon, irrigasyon ve infüzyon için kullanılmaktadır. Bu, erken transfüzyon, anestezi ve venöz skleroterapi dahil cerrahi prosedürler için enjeksiyonlara dönüştü. Şırıngalar, belirli ilaçları enjekte etmek için kullanılmak üzere uyarlanmıştır.

Genel olarak klasik dental enjektörler dental anestezi uygulamalarında yaygın olarak kullanılmaktadır. Diş hekimlerinin kullandığı enjektör ile tıp doktorlarının kullandığı enjektör aynı görünüme sahiptir. Çocuklar, aşıların uygulanması ve hastalıklarının tedavisi sırasında enjektörlerle erken yaşlarda tanışmaktadır. Submukozal dental enjeksiyonların aksine kas içi ve daha kalın lümenli iğnelerle yapılan bu enjeksiyonlar daha fazla ağrıya neden olur. Enjektörlerin bu benzerlikleri, diş enjeksiyonunun çocuklarda da ağrılı olacağı konusunda bir ön yargı oluşturabilir ve ağrının görsel olarak tetiklenmesine neden olabilir. Bundan yola çıkarak hastaların çocukluk çağı diş hekimliği tedavisi sırasında yaşadıkları ağrı ya da travma, ileride yetişkin olduklarında da etkisini sürdürmeye devam etmektedir.

Şırınga, lokal anesteziklerin en önemli üç temel bileşeninden biridir (kalan iki unsur iğne ve kartuştur (kartuş). Hazne veya şırınga içerisinde bulunan ilaç biyolojik ürünü, otomatik veya manuel olarak sokulan hipodermik iğneler veya yüksek hızlı jet.

Anahtar Kelimeler: local anestezi, local anestezi teknikleri,dental tedavi, şırınga, iğne**.**

SUMMARY

The syringe has become an indispensable instrument for many aspects of interventional medicine and everyday practice. The injector is a metal instrument with a blunt nose and is especially used for aspiration and irrigation. Today, the injector is useful for multiple purposes. The syringe has long been used for aspiration, irrigation and infusion. This developed into injections for early transfusion, anaesthesia and surgical procedures including venous sclerotherapy. Syringes have been adapted for use to inject specific drugs.

In general, classical dental injectors are widely used in dental anesthesia applications. The injector used by dentists and the injector used by medical doctors have the same appearance. Children get acquainted with injectors at an early age during the administration of vaccines and the treatment of their diseases. Contrary to submucosal dental injections, these injections, which are administered intramuscularly and with thicker lumen needles, cause more pain. These similarities of the injectors may create a prejudice that the dental injection will also be painful in children and may cause visual triggering of the pain. Based on this, the pain or trauma that patients experience during childhood dentistry treatment continues to have an effect when they become adults in the future.

The syringe is one of the three most important basic components of local anesthetic (the remaining two elements are the needle and the cartridge (cartridge). The drug biological product contained in the reservoir or syringe is delivered via automatically or manually inserted hypodermic needles or a high velocity jet.

Keywords: Local Anesthesia, Local Anesthesia Technics,dental treatments, Syringe, Needle

1. GİRİŞ

Diş hekimliğinde lokal anestezik enjeksiyonu, en büyük korku ve endişe kaynağıdır özellikle çocuklarda ve ergenlerde, çünkü esas olarak ağrı ve rahatsızlık kaygısı yaratmaktadır. Diş hekimliği uygulamalarında ağrı kontrolü hastanın koltuğa oturduğu andan işlemin bittiği ana kadar devam eden bir kavramdır. Bu hedefe ulaşmanın ilk aşamasını da lokal anestezi uygulaması oluşturmaktadır. Ağrı kontrolü, başarılı hasta yönetiminin temelidir. İyi enjeksiyon teknik, tutarlı anestezi için gereklidir.

Genelllikle dental anestezi uygulamalarında yaygın olarak klasik dental enjektör kullanılmaktadır. Diş hekimlerinin kullandığı enjektör ile tıp hekimlerinin kullandığı enjektör aynı görünüme sahiptir. Çocuklar enjektörler ile aşıların uygulanması ve geçirdikleri hastalıkların tedavisi esnasında erken yaşlarda tanışırlar. Submukozal dental enjeksiyonların aksine intra müsküler olarak uygulanan ve daha kalın lümenli iğneler ile yapılan bu enjeksiyonlar daha fazla ağrı verir. Enjektörlerin bu benzerlikleri çocuklarda dental enjeksiyonun da ağrılı olacağına dair bir önyargı oluşturabilir ve ağrının görsel olarak tetiklenmesine sebep olabilir. Buna dayanarak hastaların çocuklukta diş hekimi tedavi esnasında yaşadıkları ağrı yada travma ilerde yetişkin olduklarında da etkisi devam etmektedir.

Şırınga, lokal anestezik en önemli üç temel bileşeninden biridir (kalan iki unsurlar ise iğne ve kartuş (cartridge)içerir. Anestezik kartuş içeriğinin içinden iğne aracılığıyla hastaya iletildiği araçtır. Enjektörler, bir doz enjekte etmek için doğru bir yöntem sağlamak üzere tasarlanmıştır. bir kartuşta, rezervuarda veya şırıngada bulunan ilaç/biyolojik ürün otomatik veya manuel olarak sokulan hipodermik iğneler veya yüksek hızlı bir jet aracılığıyla sağlanır.

Enjektör, küt burunlu metal bir alet olup özellikle aspirasyon ve irrigasyon için kullanılmaktadır. Günümüzde enjektör çok amaçlı olarak fayda görmektedir. Gelecekte enjeksyondan kaynaklanan ağrıyı önlemek için mikro iğneler geliştirmektedir.

2. GENEL BİLGİLER

2.1 TARIHÇE

Şırınga" kelimesinin mitoloji olarak Yunancadan geldiğine inanılıyor (1). tıpta ve tıp tarihinde önemli bir yeri bulunan tıbbi aletlerdir. Antik Dönem’de daha çok vücut boşluklarına sıvı vermek ya da sıvı çekmek amacıyla kullanılan şırıngaların, günümüzde en çok kullanım alanı olan enjeksiyonla vücuda ilaç verme amacına yönelmesi uzun bir zaman almıştır. modern zamanların pistonlu şırıngasının prototipi ancak 17. yüzyılın sonlarında geliştirilebilmiştir 1853 yılında Charles Gabriel Pravaz adlı Fransız veteriner cerrah hipodermik bir enjektör geliştirmiştir. Aynı yılda Đskoçya’lı fizikçi Alexander Wood hipodermik iğneyi bulmuştur (2).

Edinburgh'lu Alexander Wood (1817-1884), ilaçların uygulanması için hipodermik enjektöru kullanan ilk doktordu (2). Yüz yıllar önce bir Fransız doktor olan Charles-Gabriel Pravaz1 (1791-1853), Fransa, Lyons’da hipodermik şırınganın kullanımını tıbbi uygulamaya tanıtı (1). 1827' de Von Neuner, hayvanların oftalmik uygulamalarında kullanılabilen ilaçların enjeksiyonu

için bir enjektör geliştirmiştir. Bir bisturi ile cildin eksizyonun ardından onyedinci yüzyılda ilk kez Fransa'da dokuya uygulanabilen diğer bir şırıngayı da hipodermik şırıngalar geliştirilmiştir. Amerikalı Zophar Jayne 1841 yılında bulmuştur.

1844 yılında Dublin şehrinde Francis Rynd, ince mil kullanarak, ilaçları cilt altına uygulamaya başlamış ve 1845'de nevralji tedavisinde subkütanöz morfin tatbik etmiştir

1872'de Đtalyan Spessa, fistül kanalı içine morfin solüsyonu enjekte ederek ameliyatı ağrısız başardığını yayınlamıştır (5).

1878'de Amerikan modeli cam ve Alman gümüşü şırıngalar diş hekimliğinde kullanılmaya başlanmıştır (5).

1884'de William Stewart Halsted, kokain kullanarak rejyonal anestezi ile alt çenede diş çekimi gerçekleştirmiştir. Bu nedenle diş hekimliğinde rejyonal anestezinin babası olarak kabul edilmiştir (5).

Şekil 1: Charles Gabriel Pravaz

Şekil 2: gümüş pravaz Hipodermik şırınga İn Silver

2.2 ENJEKTÖR BÖLUMLERİ

Enjektör Tanımı

Enjektör, steril paket içerisinde disposable halde, iğnesi ile birlikte bulunup üç bölümden oluşur:

Ajutaj-iğnenin takıldığı yerdir

Hazne- enjektöre ilacın çekildiği yerdir. Haznenin üstünde doz çizgileri bulunur. Büyük çizgiler ml (cc), küçük çizgiler dizyem ölçü birimini ifade eder. (1 ml=10 dizyemdir) Enjektörün büyüklüğü, haznenin hacmine bağlıdır. 1 ml"den 50 ml"ye kadar enjektör bulunur. iM enjeksiyon için 1–5 ml"lik enjektör kullanılır.

Piston, haznenin içinde bulunup, ilacı çekmeye ve itmeye yarayan hareketli kısımdır

İğne: Paslanmaz metalden yapılmış, steril paket içerisinde disposable halde, enjektör ile birlikte ya da tek olarak bulunur.

İğnenin dört bölümü vardır:

- Kök (kabza), iğnenin enjektörün ajutajına takılmasını sağlayan renkli kısımdır.
- Gövde, iğnenin uzunluğudur. Enjeksiyon tipine göre iğnenin boyu değişebilir. İğne, gövde iç çapının genişliğine göre numaralandırılır. İğne numaraları büyüdükçe iç çapı küçülür. 11'den 32'ye kadar numara mevcuttur. İğne numarası, genellikle üretici firma tarafından kök kısmındaki renkle ifade edilir. Uygulamada ilacın viskozitesine ve ilaç uygulanacak bireyin kas yapısına uygun iğne seçilmelidir. İM enjeksiyon için genellikle 2.5–4 cm. uzunluğunda, yeşil renkli (21G) iğne kullanılır.
- Uç, iğnenin sivri, deriye ilk giren kısmı olup verevine kesilmiş boru görünümündedir. İğne ucu, yeterince sivri ve keskin olmalıdır. Ucu kütleşmiş iğne; deriye zor girer, ağrıya neden olur ve dokuya zarar verir.
- Kapak (koruyucu kılıf), steril olan iğneyi muhafaza eder.

Şekil 3: Klasik Enjektör

Amerikan Diş Hekimleri Birliği (ADB) lokal anestezik enjektörlerinde olması gereken kriterleri aşağıdakilerini içerir:

- Dayanıklı olmalı ve tekrarlanan sterilizasyona zarar vermeden dayanabilmelidirler. Tek kullanımlık ise, steril bir kapta paketlenmelidir.
- Çok çeşitli cartridge ve farklı üretim iğnelerini kabul edebilmelidirler ve tekrarlanan kullanıma izin vermelidir
- Ucuz, bağımsız, hafif ve tek elle kullanımı basit olmalıdırlar.
- Etkili aspirasyon sağlamalı ve cartridge içinde kanın kolayca görülebileceği şekilde oluşturulmalıdır.

2.2.1 Çeşitli Enjektörler

Günümüzde diş hekimliğinde kullanılmak üzere lokal anestezik uygulaması için sekiz tip şırınga mevcuttur. Onlar eskiden kullanılan lokal anestezik şırıngalara göre önemli bir gelişmey2i temsil eder.

1. Tek kullanımlık olmayan şırıngalar:
 a. Arkadan yüklemeli, metalik, kartuş tipi, aspirasyonlu
 b. Arkadan yüklemeli, plastik, kartuş tipi, aspirasyonlu
 c. Arkadan yüklemeli, metalik, kartuş tipi, kendini aspire eden
 d. periodontal ligament enjeksyonu için basınçlı şırınga
 e. Jet injector (“iğnesiz” şırınga)
2. Tek kullanımlık şırınga
3. “güvenlik” şırıngalar
4. bilgisayar kontrollü local anestezik uygulama sistemleri

2.2.1.1 Tek kullanımlık olmayan şırınga

Arkadan yüklemeli, metalik, kartuş tipi, aspirasyonlu

Arkadan yüklemeli, metalik, kartuş tipi, aspirasyonlu diş hekimliğinde yaygın olarak kullanılan enjektörlerden biridir. Kama yükleme terimi, kartuşun, şırınganın namlusunun yan tarafında şırıngaya yerleştirdiğini ifade eder (1). İğne, iğne adaptöründeki şırınganın namlusuna takılır. İğne daha sonra lokal anestezik kartuşun diyaframa nüfuz ettiği namluya geçer. İğne adaptörü (vida göbek (screw hub) veya dönüştürülebilir uç) çıkarılabilir ve bazen tek kullanımlık iğne ile birlikte yanlışlıkla atılır. Aspirasyon şırıngası, kartuşun karşı ucundaki kalın silikon kauçak tıpaya nüfuz etemk için kullanılan pistona bağlı keskin, kanca şeklinde bir uç genellikle zıpkın olarak adlandırılan bir cihaza sahiptir (1).

İğnenin yeterli ölçüye sahip olması koşuluyla, yönetici tarafından başparmak halkasına negatif basınç uygulandığında, kan iğnenin içine girecek ve iğne ucu kan damarı içinde ise kartuşta görünecektir. Başparmak halkasına uygulanan pozitif basınç lokal anesteziyi ucu iğne lümenine ve dokulara zorlar iğne ucunun olduğu her yerde. Başparmak halkası ve parmak tutamakları yöneticiye şırınga üzerinde ek kontrol verin. Birçok şırınga üreticileri hem "normal" şırıngalar sağlar ve "küçük" başparmak halkaları. Wiener ve ark.2 “düzenli”yi karşılaştırdı ve diş ve diş hijyeni öğrencilerinin kullandığı “minyon” şırıngaları ve %62,2'sinin minyon şırıngayı tercih ettiğini bildirmiştir. Enjeksiyonlar ve aspirasyon sırasında onlara daha iyi kontrol sağladığı için. Çoğu metalik, kama yüklemeli, aspirasyonlu şırıngalar krom kaplı pirinçten ve paslanmaz çelikten yapılmıştır (3).

Avantajları;

- Görünür kartuş
- Tek elle aspirasyon
- Otoklavlanabilir
- Korozyon oluşumuna dayanıklı
- Uygun bakım ile uzun ömürlü

Dezavantajları;

- Ağırlık (plastik şırıngadan daha ağır)
- Küçük operatörlere göre şırınga çok büyük olabilir,
- Uygunsuz bakım ile enfeksiyon olasılığı vardır (3)

Şekil 4: Büyük ve Küçük Başparmak Halkalı Zıpkın Tipi Aspirasyon Şırıngaları

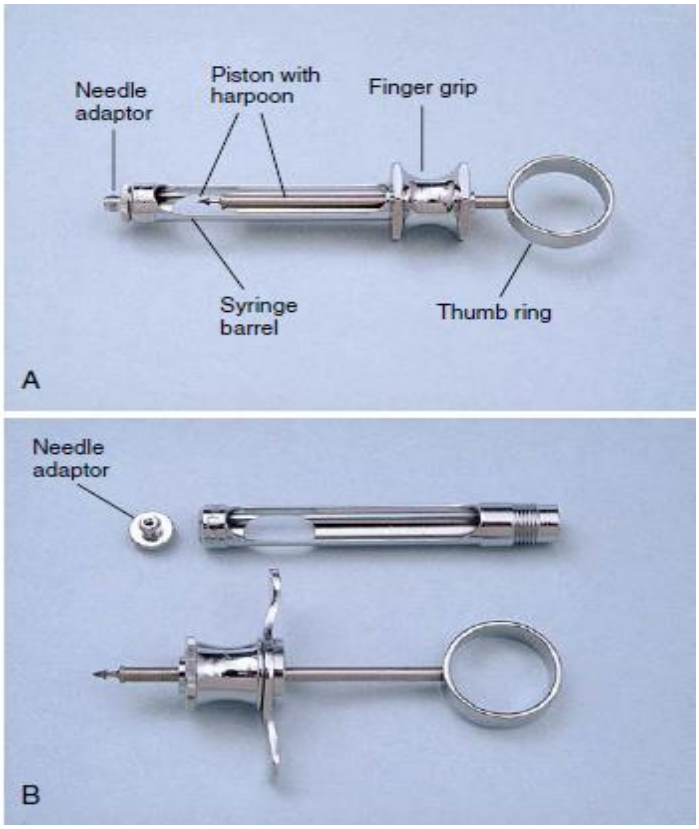

Şekil 5: (A) Makattan Yüklemeli, Metalik, Kartuş Tipi Şırınga; Birleştirilmiş. (B) Demonte

Plastik, Yeniden Kullanılabilir, Aspirasyonlu Şırıngalarin

Plastik, yeniden kullanılabilir, dental aspirasyon şırıngası hem otoklavlanabilir hem de kimyasal olarak sterilize edilebilir. Uygun bakım ve kullanımıyla bu şırınga birden fazla kez kullanılması mümkündür (3).

Plastik, Yeniden Kullanılabilir, Aspirasyonlu Şırıngalarin Avantajları ve Dezavantajları

Avantajları

- Plastik, metal klinik görünümü ortadan kaldırır,
- Hafif: enjeksiyon sırasında daha iyi "hissiyati" sağlar,
- Görünür kartuş, Tek elle aspirasyon, pasa dayanıklı,
- Uygun bakım ile uzun ömürlü,
- Daha az maliyet.

Dezavantajları

- Boyut (küçük operatörler için çok büyük olabilir
- Uygunsuz bakım ile enfeksiyon olasılığı
- Tekrarlanan otoklavlama ile plastiğin bozulması (3)

Arkadan yüklemeli, Metalik, kartuş tipi aspirasyonlu şırıngalar

İntravasküler uygulamanın potansiyel tehlikeleri lokal anestezikler harikadır ve daha ayrıntılı olarak tartışılmaktadır. Pozitif aspirasyon insidansı şu şekilde olabilir: Bazı enjeksiyon tekniklerinde (örn. inferior alveolar sinir bloğu (4). Diş hekimi tarafından kabul edilir. uygulamadan önce bir aspirasyon testinin yapıldığı meslek lokal anestezik ilaç büyük önem taşımaktadır. Ne yazık ki, Gerçek klinik uygulamada da çok açıktır ki bu prosedüre çok az dikkat edilir.

Avantajları

- Görünür kartuş
- Küçük Eller ile aspirasyon daha kolay olması,
- Otoklavlanabilir,
- Pasa dayanıklı,
- Uygun bakım ile uzun ömürlü,
- Piston skorludur (yönetilen lokal anestezik hacmi gösterir)

Dezavantajları

- Ağırlık,
- Zıpkın tipi şırıngaya alışık doktorlar için“güvensizlik” duygusu,
- Kan aspirasyonu için parmak başparmak halkasından başparmak diskine hareket ettirilmelidir, --uygunsuz bakım ile enfeksiyon olasılığı (4)

Şekil 6: Self Aspirating Syringe -Aspirating Syringe. (Courtesy of Septodont, Inc, Lancaster, PA

Basınçlı Şırıngalar

(Yeniden) 1970'lerin sonlarında tanıtılan basınçlı şırıngalar son zamanlarda periodontal ligament (PDL) enjeksiyon (intraligement enjeksyonu) yeniden ilgi uyandırıdı. PDL enjeksiyonu, kullanılabilir olmasına ragmen, geçmişte sinir bloğu anestezisinin (örn. -Gates mandibular sinir bloğu), eşlik eden uzun süreli yumuşak doku (örn., lingual, dudak, çene) anestezisi gerekliydi.

Eşlik eden uzun süreli yumuşak dokusuyla (örneğin, dil, dudak, çene) anestezi gerekliydi.

Orijinal basınç cihazları, Peripress ve Ligma jec (Şekil 7), mevcut bir cihazdan sonra modellenmiştir. Bir tabanca kabzası kullanan bu birinci nesil cihazlar, daha yeni olan kalem kabzalı cihazlardan biraz daha büyüktür (Şekil 9) (3)

Şekil 7: Periodontal Ligament Enjeksyon Veya Intraligamenter Enjeksyon Için Orijinal Tasarımlı Basınçlı Enjektör

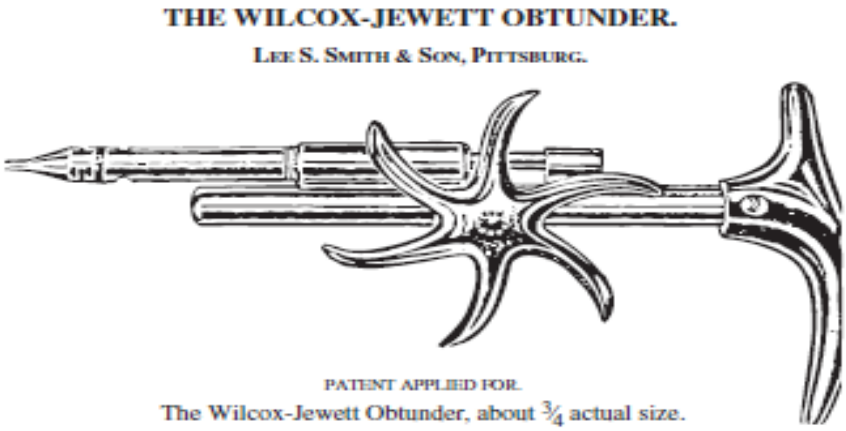

Şekil 8: Periodontal Enjeksiyon Için Tasarlanmış Basınçlı Şırınga (1905).

Şekil 9: Ikinci Nesil Enjektör Periodontal Ligament Enjeksyon Için

Bunlar gibi “özel” şırıngalar gerekli olmasa da Başarılı bir PDL enjeksiyonu için, bunların kullanımıyla ilgili birçok avantaj vardır, bunlardan en azı mekanik olanıdır. Yöneticiye sağladıkları avantaj, yerel anestezik uygulaması daha kolaydır. Buna dayanarak, aynı mekanik avantaj, enjeksiyonu bir şekilde "çok kolay" hale getirir. Üreticiler tarafından tavsiye edildiği gibi yavaş kullanıldığında, basınç şırıngalar, bu değerli maddenin uygulanmasında bir miktar fayda sağlar.

Basınçlı şırıngalar, PDL enjeksiyonları için kullanıldığında geleneksel şırıngalara göre avantajlar sunar, çünkü tetikleyicileri ölçülen bir doz verir.1 Üstesinden gelmek için nispeten fiziksel olarak zayıf bir yönetici PDL olduğunda karşılaşılan önemli doku direnci enjeksiyon uygun şekilde yapılır. Bu mekanik avantaj, yöneticinin aşağıdaki durumlarda zararlı olduğunu da ispat edebilir. Anestezik solüsyonu çok hızlı biriktirir (<20 saniye 0.2 mL doz başına). plastik veya metal ile tüm basınç şırıngaları tamamen kaplanır cam diş kartuşu, böylece camın olası olmayan bir durumda hastayı korur. Orijinal basınçlı şırıngalar silah görünümlü olduğundan

biraz tehdit edici görünmektedir, (bkz. Şekil 7). Daha yeni cihazlar daha küçüktür ve daha az korkutucudur (3).

Avantajları;

- Ölçülenebilen doz
- Doku direncinin üstesinden gelir
- Endişe verici olmayan (yeni cihazlar)
- Kartuşlar korunmuş.

Dezavantajları;

- Anestezik maddesinin fazla hız ile enjekte etme riski,
- Endişe verici (orijinal cihazlar).

Jet Enjeketörler

Jet-Enjeksiyon cihazları ilk olarak 1866'da geliştirildi. (62). Jet enjeksiyon (iğnesiz enjeksiyon) temel olarak sıvının yüksek basınçla çok küçük bir delikten geçirilmesi prensibine dayanır. Sıvı bu basınçla deriye veya mukozaya penetre olabilir. Derin bölgelere uygulanacak sinir bloğu enjeksiyonlarından önce mukozal anestezi sağlamk amacıyla kullanılabilmektedir. Üretici firmaların belirttiği üzere ağızda farklı bölgelerde kullanılabilir. Herhangi bir keskin uçlu parçası olmaması iğne korkusu olan çocuk ya da yetişkin hastalarda ağrısız anestezi uygulamasında avantaj sağlar. Rejyonel anestezilerde yetersiz olması, bazı hastaların enjeksiyon esnasında rahatsızlık duyabilmesi, yanlış bölgelere uygulandığında periodontal dokulara hasar verme olasılık olması, yükesk maliyeti dezavantajlarından sayılabilir. Açık yara olan veya inflamasyonlu dokulara uygulanmasından kaçınılmalıdır.

1 cm’ye kadar uzanan analjezik derinliği ile lokal infiltrasyon anestezisi ve topikal anestezi arasında bir anestezik etkiye sahiptirler. Enjeksiyon bir iğne yardımı olmadan, basınçlı bir püskürtme sistemiyle sağlanır (63).

Basınçlı püskürtme esnasında oluşan ses, cihazın görünümü ve ağza yayılan tat nedeniyle bu enjektörlerin çocuklarda kullanımının sınırlı olduğu bildirilmektedir (63). Ayrıca jet enjektörlerin dikkatsiz kullanımının doku zedelenmesine yol açabileceği de gösterilmiştir (63). Buna karşın Munshi ve ark. (2001) Madajet XL adlı jet enjektörün çocuklarda kullanımına dair olumlu sonuçlar bildirmişlerdir. (64). En sık kullanılan jet enjektörler diş hekimliğinde MadaJet örnek olarak sayılabilir (Şekil 10).

Jet Enjektörlerin Avantajları ve Dezavantajları

Avantajları

- İğne kullanımı gerektiremez (iğne fobisi olan kişiler için önerilir),
- Lokal anestezik maddesinin küçük hacimlerle iletir (0.01-0.2mL),
- Topikal anestezi yerine kullanılabilir.

Dezavantajları

- Pulpal anestezi veya rejyonel blok için yetersiz,
- Bazı hastalar enjeksiyonun sarsıntısıyla rahatsız olur,
- Maliyet
- Periodontal dokularda hasara neden olabilir. (https://www.asts.com.au)

Şekil 10: Madajet

2.2.1.2 Tek Kullanımlık Şırıngalar

Plastik tek kullanımlık şırıngalar çeşitli iğne ebatları ve çeşitli boyutlarda mevcuttur .Çoğu zaman intramüsküler veya intravenöz ilaç uygulaması için kullanılan, ancak intraoral enjeksiyon için de kullanılabilirler (Şekil 11).

Bu şırıngalar, aspirasyon ucu olmayan bir Luer-Lok vidalı iğne ataşmanı içerir. Aspirasyon olabilir pistonu geri çekilerek gerçekleştirilebilir. Enjeksiyondan önce veya enjeksiyon sırasında şırınganın piston geri çekilerek gerçekleştirebilir. Başparmak halkası olmadığı için plastik tek kullanımlık şırınga ile aspirasyon için iki elin de kullanılması gerektirir. Ayrıca bu şırıngalar dental kartuşlarını kabul etmemektedir. kullanımlı flakonun kontaminasyonundan kaçınmak için özen gösterilmelidir (1). gösterilmelidir. Sistem intraoral lokal anestezik uygulaması için kullanıldığında, 25G veya 27 G iğneli 2 mililitre ve 3 mL'lik şırıngalar önerilir.

Plastik, tek kullanımlık, kartuş içermeyen şırınga rutin kullanım için önerilmez. Kullanımı yalnızca geleneksel bir şırınga bulunmadığında veya kullanılmadığında düşünülmelidir. Bu sistem aynı zamanda local anestezi alerjisi olan hastalrda difen hidramin hidroklorür lokal anestezik olarak kullanılabilmektedir.

Tek Kullanımlık Enjektörlerin Avantajları ve Dezavantajları

Avantajları

- Tek kullanımlık,
- Açılana kadar sterildir,
- Hafiftir (ilk kez kullananlara garip hissedilebilir, daha iyi dokunsal hissi).

Dezavantajları

- Hazır dental kartuşları kabul etmez,
- Aspirasyon zorluğu (iki el gerektirir).

Şekil 11: tek kullanımlık plastik enjektör

2.2.1.3 Güvenlik Şırıngalar

Hem tıpta hem de diş hekimliğinde güvenlik şırıngalar hakkında birçok çalışmalar yapılmıştır. Güvenlik şırıngaları kazara iğne batması yaralanması riskini en aza indirir. kontamine bir iğne ile bir diş sağlığı sağlayıcısına başvurun lokal anestezik uygulandıktan sonra. Bu şırıngalar, çıkarıldığında iğnenin üzerine "kilitlenen" bir kılıfa sahiptir ve yanlışlıkla iğne batma risini en aza indirir (1).

UltraSafety Plus XL aspirasyonlu şırınga sistemi, bir şırınga gövdesi tertibatı ve bir piston tertibatı içerir. Şırınga uygun şekilde monte edildikten ve enjeksiyon uygulandığında, şırınga "güvenli" hale getirilebilir. bir el işaret parmağını ve orta parmakları koruyucunun ön yakasına doğru hafifçe hareket ettirerek (1).

Reenjeksiyona izin vermelerine ragmen dental güvenlik şırıngaları tek kullanımlık olarak tasarlanmıştır,. Şırınganın yeniden yüklenmesi ikinci bir anestezik kartuşla ve yeniden enjeksiyonla aynı şırınga kullanılması önerilmez çünkü bu, cihazın önemli güvenlik yönünü ortadan kaldırır (1).

Güvenlik Şırıngaların Avantajları ve Dezavantajları
Avantajları

- Tek kullanımlık
- Açılana kadar sterildir,
- Hafiftir (daha iyi dokunsal hissi)

Dezavantajları

- Ek eğitim gerektirir
- İlk sefer kullanıcı için garip gelebilir (3)

2.2.1.4 Bilgisayar Destekli Lokal Anestezi Uygulama Cihazı

Daha önce açıklanan standart diş şırıngası, Charles Pravaz'ın ilk şırınganın patentini aldığı 1853 yılına dayanan basit bir mekanik alettir (5). Dental şırınga, operatörün aynı anda ilaç infüzyonu değişkenlerini ve delici bir iğnenin hareketini kontrol etmeye çalışmasını gerektiren bir ilaç verme cihazıdır. Operatörün enjeksiyon sırasında bu aktivitelerin her ikisini de tam olarak kontrol edememesi, enjeksiyon tekniğini tehlikeye atabilir. Ek olarak, enjeksiyon sırasında ideal ergonomi veya iğne kontrolü için tasarlanmamış olan geleneksel bir şırınga avuç içi ile tutulur. Bazı uygulayıcılar için- küçük elleri olanlar- sadece dolu anestezik kartuşu olan bir şırıngayı tutmak zor olabilir (1).

1997 yılında ilk bilgisayar kontrollü lokal anestezik uygulama (C-CLAD) sistemi diş hekimliğinde tanıtıldı. WAND dental şırınganın ergonomisini ve hassasiyetini geliştirmek için tasarlanmıştır Bu sistem, bir diş hekiminin veya hijyenistin, iğne yerleşimini parmak ucu hassasiyetiyle hassas bir şekilde manipüle etmesini ve lokal anesteziyi (1).

Ayakla etkinleştirilen bir kontrol kalem gibi kavranan hafif bir el parçası geleneksel şırıngaya kıyasla daha fazla dokunma hissi ve kontrol sağlar. Lokal anestezik uygulama akış hızı bilgisayar kontrollüdür ve bu nedenle bir enjeksiyondan diğerine tutarlı kalır. Diş hekimliğinde C-CLAD cihazlarıyla yürütülen birçok klinik çalışmada gösterilen gelişmiş enjeksiyon deneyiminden, sabit akış hızlarıyla birleştirilmiş daha fazla ergonomik kontrolün sorumlu olması muhtemeldir (6-10).

Tıpta yapılan birkaç klinik deney, bu teknolojinin ölçülebilir faydalarını göstermiştir (11 ve 12).

Şekil 12: The STA Wand Computer-Controlled Local Anesthetic Delivery System

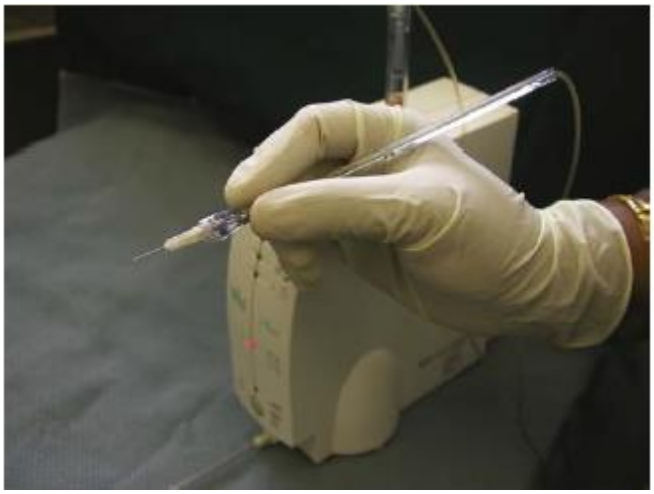

Şekil 13: WAND -Gelişmiş Dokunma Hissi Ve Control Sağlayan Hafif Bir El Aletine Sahiptir.

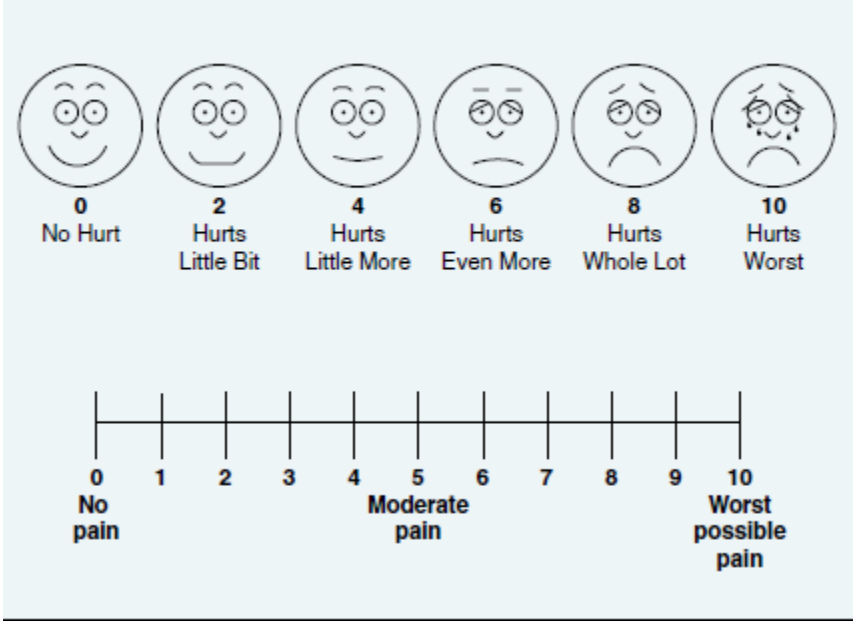

Şekil 14: Görsel Analog Skalası (VAS)

Hochman ve ark. C-CLAD sistemlerini kullanan enjeksiyonlarla ağrı algısında gözde görülen bir azalma olduğunu gösteren ilk kişilerdir. Elli diş hekimi gözleri bağlı, standart manuel şırınga ile Wand C-CLAD sistemini karşılaştıran palatal enjeksiyon için kontrollü bir klinik deneye katıldı (enjeksiyonu aldılar). Kırk sekiz kişi (%96) C-CLAD sistemi ile enjeksiyonları tercih etti. Standart manuel şırınga ile karşılaştırıldığında, genel ağrı algısı iki ila üç kat arasında azaldığı gösterildi. (13)

Nicholson ve ark. C-CLAD sistemlerini standart şırınga ile karşılaştıran dört farklı tipte dental enjeksiyon uygulayan iki operatörün kullanıldığı randomize bir klinik çalışma yürütmüştür. (14) Manuel şırınga ile C-CLAD sistemleri karşılaştırıldığında C-CLAD sistemlerin ortalama

enjeksiyon rahatsızlık derecelerinin tutarlı bir şekilde daha düşük olduğu bulundu. Hastaların üçte ikisi, gelecekteki diş enjeksiyonlarının bir C-CLAD sistemiyla yapılmasını tercih etti. Çalışmadaki araştırmacılar, tüm enjeksiyonları C-CLAD teknolojisi ile gerçekleştirmeyi giderek daha fazla tercih ettiler.1

Perry ve Loomer kadran ölçekleme ve kök düzeltme için C-CLAD'yi lokal anesteziklerin geleneksel şırınga ile verilmesini karşılaştıran tek kör çapraz geçişli bir çalışmanın verilerini sundular. Yirmi katılımcı, anterior orta superior alveolar (AMSA) sinir bloğu enjeksiyonunu aldı . AMSA bilgisayar kontrollü enjeksiyon puanları, bilgisayar kontrollü cihaz lehine oldukça önemli farklılıklar ortaya koydu. ($P < .0001$) (15).

Fukayama et albir C-CLAD cihazıyla ağrı algısını değerlendirmek için kontrollü bir klinik deney gerçekleştirdi (16), 20 katılımcıdan 17'si, C-CLAD sistemleriyle uygulanan palatal enjeksiyonlar için bir görsel analog skalada (VAS) hafif veya hiç ağrı olmadığını bildirdi (Şekil 5.13). Araştırmacılar, "yeni sistemin hastalar için rahat bir anestezi sağladığı ve geleneksel manuel şırınga enjeksiyonu için iyi bir alternatif olabileceği" sonucuna vardılar.1

Günümüzde çeşitli C-CLAD sistemleri mevcuttur. Wand/CompuDent sistemi, Comfort Control Syringe, QuickSleeper, dentapen, anaeject gibi çeşitli CCLAD sistemler kullanılmaktadır.

The WAND STA sistem

Wand STA lokal anestezik uygulama sistemi, C-CLAD teknolojisinde önemli bir ilerlemeyi temsil eder (bkz. Şekil 13). 2007'de tanıtılan The Wand STA sistemi, hem diş hekimliğinde hem de tıpta uygulanan subkutan enjeksiyonlar için yeni ve anlamlı bir yeniliği temsil etmektedir (18). Teknolojik ilerleme, dinamik basınç algılama teknolojisinin geliştirilmesiyle ilgilidir (19)

DPS teknolojisi, subcutaneous enjeksiyon yapıldığında iğne ucundaki sıvı basıncının hassas bir şekilde izlenmesini ve kontrol edilmesini sağlar. İğne ucundaki sıvı çıkış basıncı, bu tekrarlanabilir bulgu temelinde belirli bir anatomik konumu ve/veya belirli bir doku tipini belirlemek için kullanılır (20). Çıkış basıncı bilgisi, sürekli olarak klinisyene sözlü olarak sağlanır. ve/veya The Wand STA cihazından yayılan sesli sesler ve görsel göstergeler, böylece bir diş enjeksiyonu yapılırken sürekli gerçek zamanlı geri bildirim sağlar (Şekil 13) (21).

Wand STA lokal anestezik uygulama sistemi, tüm geleneksel enjeksiyonların yanı sıra, ilk olarak The Wand C-CLAD sistemi ile daha önce tarif edildiği üzere birkaç yeni dental enjeksiyon tekniğini gerçekleştirebilir. Ek olarak, Wand STA sistemi, DPS teknolojisini kullanarak PDL enjeksiyonu gerçekleştirmek için benzersiz bir yaklaşım sunar (22). Cihaz, PDL enjeksiyonu için kesin anatomik konumu belirlemek üzere tasarlanmıştır (20).

Avantajları;

-Dinamik basınç algılama teknolojisi ile bir enjeksiyon yapıldığında sürekli gerçek zamanlı geri bildirim sağlayıp daha fazla öngörülebilir enjeksiyon konumu belirler.

-Periodontal ligament enjeksiyon(PDL) tekniği için birinci derecede yer alır.

- Bütün geleneksel enjeksiyon tekniklerinde kullanılabilir,Yeni enjeksiyon tekniklerinde kullanımı önerilir (anterior-middle- superior alveolar sinir blok, Palatinal anterior superior alveolar sinir blok ve STA periodental ligament enjeksiyonlarında),

-Yetişkin ve çocuk hastalarda ağrıya bağlı bozucu davranışları azaltır,

-Hekim ve hastalarda stresi azaltır.

Dezavantajları**;**

-Ek eğitim gerektirir,

-Ek dental enjeksiyon deposu gerektirir.

2.2.2 Iğne

İğne, lokal anestezik solüsyonun diş kartuşundan iğne ucunu çevreleyen dokulara geçmesine izin veren araçtır. Diş hekimliğinde kullanılan hemen hemen tüm iğneler paslanmaz çeliktir ve önceden sterilize edilmiş tek kullanımlıktır (3).

Tekrar kullanılabilir iğneler asla enjeksiyon için kullanılmamalıdır. İğne, silahlanmanın en tehlikeli bileşenini temsil ettiğinden, hasta ya da doktor için kaza sonucu yaralanmaya neden olma olasılığı en yüksek olan bileşen olduğundan, güvenlik iğneleri geliştirilmiştir (23 ve 24).

İğneler ayrıca hasta için lokal anestezik teçhizatının en korku uyandıran bileşenini temsil eder. İğne korkusuna tripanofobi denir. Tüm iğneler 4 ana ortak bileşenlere sahiptir.

Eğim, iğnenin ucunu veya eğimi tanımlar. Dental iğnelerde kısa, orta, uzun, çok eğimli ve bistüri dahil olmak üzere çeşitli eğim türleri mevcuttur (Şekil 15) (25). Eğim, iğnenin mukozaya mümkün olduğunca az dirençle girmesine izin veren bir kesme yüzeyi sağlama işlevi görür. Daha az doku direncine sahip eğimlerin hasta konforunu arttırdığı gösterilmiştir. Jastak ve ark. çok eğimli iğnenin en az travmayı ortaya çıkarırken en etkili deliği ürettiğini belirtti. Bisturi eğimli tasarımı, daha az doku yer değiştirmesi ile iğnenin yerleştirilmesine izin verir, böylece mukozaya nüfuz etmek için daha az kuvvet gerektirir.

Ebat, iğnenin lümeninin çapını ifade eder: sayı ne kadar küçükse, lümenin çapı o kadar büyük olur. 30 gauge iğne, 25 gauge iğneden daha küçük bir iç çapa sahiptir. Amerika Birleşik Devletleri'nde iğneler, ölçü ile renk kodludur (Şekil 15).

Şekil 15: 6.6 Iğne Ebatlar Ile Renk Kodlaması; 25 Ebatlı, Kırmızı; 27 Ebatlı, Sarı/Turuncu; 30 Ebatlaı, Mavi/Lavanat.

Birkaç yazar diş hekimliğinde sadece daha büyük iğnelerin (23-25 gauge) kullanılmasını önerilmektedirler. Daha küçük olan iğnelerin (27-30 gauge) çok esnek olduklarından dolayı çok kırlgan ve kırlmaya meylli olmaları kolayca sapmalarına neden olduğu tartışmaktadırlar. Ayrıca lümenleri çok küçük olduğu için aspirasyonu zorlaştırır. Ancak, çoğunluğu diş hekimleri daha küçük diş iğneleri kullanmayı tercih ediyor. (26-29)

Örneğin, Malamed'ın tahminlerine göre diş hekimlerinin yaklaşık %70'i 27 numara iğneleri kullanılmaktadır. (2) Ek olarak, bazı yazarlar (29 ve 30) daha küçük iğnelerin positive aspirasyon yapabilme kabiliyettinde olduğu bildirmiştir. Bununla birlikte kırılmaya da daha yatkın değiller. (,9'13) ve daha az penetrasyon direncine sahiptir (32). Her enjeksiyon için kullanılan iğnenin uzunluğu ve ölçüsünü seçerken dikkatli olunmalıdır.

2.2.2.1 İğne Çeşitleri

İğne, lokal anestezi solüsyonun diş kartuşundan iğne ucunu çevreleyen dokulara hareket etmesine izin veren araçtır. Diş hekimliğinde kullanılan iğnelerin neredeyse tamamı paslanmaz çeliktir ve tek kullanımlıktır. Dental intraoral enjeksiyonlar için üretilen iğneler önceden sterilize edilmiştir ve tek kullanımlıktır. Tekrar kullanılabilir iğneler asla enjeksiyon için kullanılmamalıdır. İğne, silahların en tehlikeli bileşenini temsil ettiğinden, hasta veya doktor için kaza sonucu yaralanmaya neden olma olasılığı en yüksek olan güvenlik iğneleri geliştirilmiştir. Güvenlik iğneleri, Amerika Birleşik Devletleri'nde diş hekimliğinde henüz kayda değer bir derecede kullanılmasa da, çok uzak olmayan bir gelecekte bir noktada, zorunlu olmasa da, kullanımlarının yaygınlaşması muhtemeldir. İğneler ayrıca hasta için lokal anestezik teçhizatının en korku uyandıran bileşenini temsil eder. İğne korkusuna tripanofobi denir.

2.2.2.2 Diş İğnesinin Anatomisi

İğne, etrafına plastik veya metal bir şırınga adaptörünün ve iğne göbeğinin yerleştirildiği tek parça boru şeklinde metalden oluşur. Tüm iğneler aşağıdaki ortak bileşenlere sahiptir: eğim, şaft, merkez (the hub) ve kartuş- nüfuz eden uç.

Eğim

Eğim, iğnenin ucunu veya ucunu tanımlar. Diş iğnelerinde kısa, orta, uzun, çok eğimli ve bistüri dahil olmak üzere çeşitli eğim türleri mevcuttur. Eğim, iğnenin mümkün olduğunca az dirençle mukozaya girmesine izin veren bir kesme yüzeyi sağlama işlevi görür (91). Daha az doku direncine sahip eğimlerin hasta konforunu arttırdığı gösterilmiştir (92,93) Jastak ve ark. çok eğimli iğnenin en az travmayı ortaya çıkarırken en etkili deliği ürettiğini belirtti (94). Bisturi eğimli tasarımı, daha az doku yer değiştirmesi ile iğnenin yerleştirilmesine izin verir, böylece mukozaya nüfuz etmek için daha az kuvvet gerektirir (95).

Bisturi eğimli iğne, infiltrasyon ve periodontal ligament (PDL) enjeksiyonları için önerilir. Sinirin doğrudan temas edebileceği sinir blokları (örn., inferior alveolar sinir bloğu) için önerilmez. (91,95) İğnenin uzun ekseni ile eğim açısı ne kadar büyük olursa, iğne hidrokolloidden (veya ağzın yumuşak dokularından) geçerken sapma derecesi o kadar büyük olacaktır (92,93,95,96). Uzun eksen üzerinde ortalanmış bir iğne ucu, ucu eksantrik olarak yerleştirilmiş bir eğimli uçlu iğneden daha az sapma gösterecektir. Birkaç iğne üreticisi, ilacın iğnenin yerleştirilmesi ve enjeksiyonu sırasında doktorun eğim konumuna yönlendirmesine yardımcı olmak için plastik veya metal göbek üzerine göstergeler yerleştirmiştir.

Şaft

İğnenin şaftı, iğnenin ucundan göbeğe doğru uzanan ve kartuşa giren parçaya devam eden uzun bir boru şeklindeki metal parçasıdır. İğnenin bu bileşeni hakkında dikkate alınması gereken iki faktör, lümeninin çapı (örn. iğne ölçüsü) ve milin noktadan göbeğe olan uzunluğudur. Göbek, iğnenin şırıngaya takıldığı plastik veya metal bir parçadır. Metal göbekli iğnelerin iç yüzeyi, plastik göbekli iğnelerin çoğunda olduğu gibi önceden diş açılmıştır. Dental iğnenin kartuşa giren ucu, iğne adaptörü boyunca uzanır ve lokal anestezi kartuşun diyaframını deler. Kör ucu kartuşun içindedir. Çeşitli enjeksiyon tekniklerinde kullanılmak üzere iğneler seçilirken, dikkate alınması gereken iki faktör ölçü ve uzunluktur.

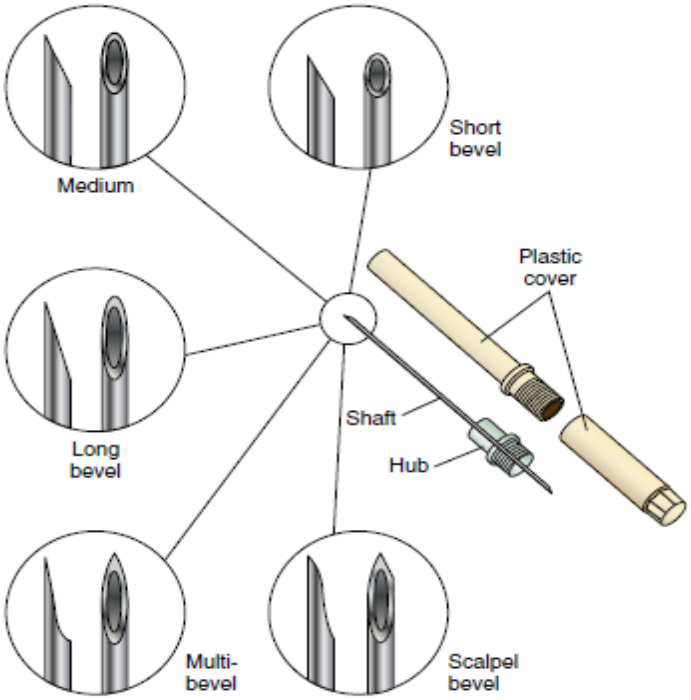

Şekil 16: Iğne Eğimi Türleri

Ölçer

Gösterge, iğnenin lümeninin çapını ifade eder: sayı ne kadar küçükse, lümenin çapı o kadar büyük olur. 30-gauge iğne, 25-gauge iğneden daha küçük bir iç çapa sahiptir. Son zamanlarda, daha büyük çaplı iğnelere göre hasta için daha az travmatik oldukları varsayımına dayalı olarak, daha küçük çaplı (daha yüksek numaralı) iğnelerin kullanımına yönelik artan bir eğilim vardır.

Hasta için daha büyük çaplı iğnelerden daha az travmatik oldukları varsayımına dayalı olarak, daha küçük çaplı (daha yüksek numaralı) iğnelerin kullanımına yönelik artan bir eğilim vardır. Bu varsayım sağlam bir temele dayanmamaktadır (97). Hamburg ve bazı araştırmaların ispat ettiğine göre hastaların 23-, 25-, 27- ve 30-gauge iğneleri ayırt edemediğini göstermiştir (98,99).

Kısa 30 gauge iğneler, yaygın olarak intraligamenter (periodontal ligament) enjeksiyonlarda kullanılır. Son zamanlarda, diş hekimleri tarafından kullanılmak üzere yeni iğneler geliştirildi. periodontal ligament (PDL) anestezisinde; bu iğneler, lazer perforasyonu ile elde edilen bir yan duvar açıklığına sahiptir, klinik uygulamasında önemli bir gelişme temsil edebilemektedir.

Uzunluk

Dental iğneler üç uzunlukta mevcuttur: uzun, kısa ve ultra kısa. Ultrashort iğneler sadece 30-gauge iğneler olarak mevcuttur. Kısa bir iğnenin uzunluğu- göbekten uca ölçülen- standart yaklaşık 20 mm olmak üzere 20 ila 25 mm arasındadır, buna karşın dental uzun iğnenin boyutu 30 ila 35 mm arasındadır ve standart yaklaşık 32 mm'dir. İğne penetrasyonu ile ilgili çok önemli

bir kural, “enjeksiyonun başarısı için kesinlikle gerekli olmadıkça iğneler dokuların içine göbeklerine kadar sokulmamalıdır” (100,101,102,103). Bu önlemin bir nedeni, nadir de olsa iğne kırılmasının meydana gelmesidir. İğnenin en zayıf kısmı (en sert, iğnenin dokular içinde ilerletilmesi sırasında en büyük stresi alan kısım) iğne kırılmasının meydana geldiği merkezdedir. Yumuşak dokulara göbeğine sokulan bir iğne kırıldığında, dokuların elastik özellikleri geri tepmelerine ve iğne kalıntısını tamamen örtmelerine (gömmelerine) izin verir.

Genellemek gerekirse, diş muayenehanesinde sadece bir lokal anestezi iğnesi gereklidir. PDL ve intrarektal enjeksiyonlarda gerekli olan daha büyük (daha küçük çaplı) iğnelerde olmayan bir sertlik sağlar; daha küçük çaplı iğnelere göre daha az yön değiştirir ve daha kolay ve güvenilir aspirasyon sağlar. 25 gauge uzun iğne ile hasta hassasiyeti artmadığı için değeri daha da artmaktadır. Ancak gerçekte, penetre edilecek yumuşak doku kalınlığının 20 mm'den az olduğu enjeksiyonlarda kullanım için ikinci bir iğneye (25 veya 27 gauge kısa iğne) sahip olmak pratiktir. Pozitif aspirasyon, ağız boşluğunun yanı sıra uzun bir iğnenin stabilizasyonunun zor olabileceği alanlarda (örneğin, maksiller ön dişler, damak) minimumdur.

Uzun iğneler inferior alveolar, Gow-Gates mandibular, Akinosi-Vazirani mandibular, infraorbital, maksiller [V_2] sinir bloklar yaklaşık 20 mm veya daha fazla yumuşak dokuya penetrasyonunun gerekli olduğu tüm enjeksiyon teknikleri için tercih edilir. Önemli yumuşak doku derinliklerine 20 mm'ye yakın veya daha fazla) penetrasyon gerektirmeyen herhangi bir hastada kısa iğneler kullanılabilir. Pediatrik diş hekimliğinde, bireysel hastanın anatomisi, uzun bir diş iğnesine dönüşene kadar kısa bir iğne kullanımı standarttır.

Büyük İğnelerin Daha Küçük İğnelere Göre Avantajları

1. İğne dokular arasında ilerledikçe daha az sapma

2. Daha yüksek enjeksiyon doğruluğu

3. Daha az iğne kırılma olasılığı

4. Daha kolay aspirasyon

5. Hasta konforunda algısal farklılık yok.

Tablo 2: Enjeksyon Teknikler Için Önerilen Iğneler

Technique	Needle Gauge	Needle Length
Supraperiosteal (infiltration)	27	Short
Posterior superior alveolar nerve block	27[a]	Short[a]
Middle superior alveolar nerve block	27	Short
Anterior middle superior alveolar nerve block	27	Short
Palatal approach anterior superior alveolar nerve block	30[b]	Short
Buccal (long) nerve block	27[c]	Short
Infiltration for hemostasis	27	Short
Periodontal ligament injection (or intraligamentary injection)	27	Short
Intraseptal injection	27	Short
Intraosseous injection	27	Short
Intrapulpal injection	27	Short
Anterior superior alveolar nerve block ("infraorbital")	25 or 27	Long
Maxillary (V_2) nerve block	25 or 27	Long
Interior alveolar ("mandibular") nerve block	25 or 27	Long
Gow-Gates mandibular nerve block	25 or 27	Long
Vazirani-Akinosi mandibular nerve block	25 or 27	Long

2.2.2.3 İğnelerle İlgili Sorunlar

Ekleme Ağrısı

Kör bir iğnenin kullanılması, mukozaya ilk girişte ağrıya neden olabilir. Bu ağrı, keskin, yeni, tek kullanımlık iğnelerin kullanılması, penetrasyon bölgesine topikal anestezi uygulanması ve iğnenin yerleştirilmesinden önce dokunun gerilmesi ile önlenebilir. Birden fazla yerleştirme gerekiyorsa, iğne üç veya dört mukoza penetrasyonundan sonra değiştirilmelidir. İğne eğiminin keskinliği ve yapısı, iğne girişinde ağrı algısını azaltmada hayati bir bileşendir.

Kırmak

Bükme, iğneleri zayıflatır ve kemik gibi sert dokularla sonraki temaslarda kırılmalarını daha olası hale getirir. Yumuşak dokuya 5 mm'den daha derine yerleştirilecekse iğneler bükülmemelidir. Diş hekimliğinde (iğnenin yumuşak dokuya girdiği) hiçbir enjeksiyon tekniği

enjeksiyonun başarısı için iğnenin bükülmesini gerektirmez. Bununla birlikte, birçok doktor iğneleri rutin olarak büker.

Çekerken Ağrı

İğnenin dokudan çekilmesi sırasında ağrı, uçtaki "olta" dikenleri veya iğnelerdeki diğer üretim kusurları tarafından üretilebilir. Olta dikenleri imalat işlemi sırasında üretilebilir, ancak iğne ucu kemik gibi sert bir yüzeye kuvvetle temas ettiğinde gelişme olasılıkları çok daha yüksektir. Bir iğne asla dirence karşı zorlanmamalıdır. Dikenlerin varlığından şüphe duyulursa, iğneler yerleştirmeler arasında değiştirilmelidir.

2.2.2.4 Çocuklarda Kullanılabilecek Iğne Ebatları

Enjeksyon başlamadan once anestezi yapılacak bölgeye topical anestezi ile uyuşturularak iğnenin neden olacağı ağrı azaltılabilir. Ayrıca, çocuğun elleri ve başı sabit tutulmalıdır ve yetersiz anestezi ile işleme başlanmamalıdır. Mandibular blokajlarada ve çocuklarada çoğu ağız içi enfeksyonlarada Kısa (20mm) ve uzun (32mm), 27 veya 30 ebadında iğneler kullanılır. İnferior alveolar enjeksiyonları için 25-30 ebatlı iğneler arasında rahatsızlık bakımından çok az fark vardır. Bu nedenle enjeksiyon sırasında 27 ebatlı iğneler daha az kırılma ve bükülme 8 eğiliminde olduğundan tercih edilmektedir. Ekstra kısa (10mm), 30 ebatlı iğne maksillar anterior enjeksiyon için uygundur (5).

2.2.2.5 Endodontide Kullanılan Irrigasyon Cihazları Ve Teknikleri

İrrigasyonun etkinliği ve güvenliği, dağıtım yöntemine bağlıdır. Bilindiği üzere, kanal tedavi sırasında yapılan irrigasyon plastik bir şırınga ve açık uçlu bir iğne kullanılmaktadır. Irrigasyonun zorluklarını daha iyi ele almak için artan sayıda yeni iğne ucu tasarımı ve ekipmanı üretilmeye başlamıştır (33).

Şırıngalar

İrrigasyon için en yaygın olarak farklı boyutlarda (1-20 mL) plastik şırıngalar kullanılır (Şekil 16). Büyük hacimli şırıngalar potansiyel olarak bazı zaman tasarruflarına yararı olsa da, basınç için kontrol edilmeleri daha zordur ve kazalar meydana gelebilir. Bu sebeple, güvenliği ve kontrolü en üst düzeye çıkarmak için daha büyük olanlar yerine 1 ila 5 ml'lik şırıngaların kullanılması önerilmektedir. Endodontik irrigasyon için tüm şırıngalar Luer-Lok tasarımına sahip olmalıdır. Birçok irrigasyon sıvısı arasındaki kimyasal reaksiyonlar nedeniyle her solüsyon için ayrı şırıngalar kullanılmalıdır.

İğneler

Birkaç yıl önce endodontik irrigasyon için 25 ebatlı iğneler yaygın olmasına rağmen, ilk önce 27-G ebatlı iğneler ile değiştirildi, günümüzde ise 30-G ve hatta 31-G iğneler irrigasyonda rutin

kullanım için başa çıkmaktadır. 27 G ebatlı iğneye, Uluslararası Standartlar Organizasyonu boyutu 0.42 ve 30 G 0.31 boyuta uyması gerektiğinden, daha küçük iğne boyutları tercih edilir.

Şekil 17: İrrigasyon İçin Plastic Enjektörler

Birkaç çalışmaların gösterdiği gibi, solüsyonun apikal penetrasyonunu önleyen ölü su bölgesi ya da bazen apikal kök kanalındaki hava kabarcıkları sebebiyle irriganın iğne ucunun dışında yalnızca sınırlı bir etkiye sahip olduğunu göstermiştir. Buna dayanarak, daha küçük iğneler, irrigasyonun apekse yakın bir yere iletilmesine izin verse de güvenilir değildir. Etkinliği kolaylaştırmak ve güvenlik risklerini en aza indirmek amacıyla son yıllarda iğne ucu tasarımında çeşitli değişiklikler yapılmıştır 60 (Şekil 16 ve 17).



Şekil 18: Gerçek ve Sanal İğnelere Dayalı Bilgisayarlı Ağ Modelleri İle Üretilen Dört Farklı İğne Tasarımı

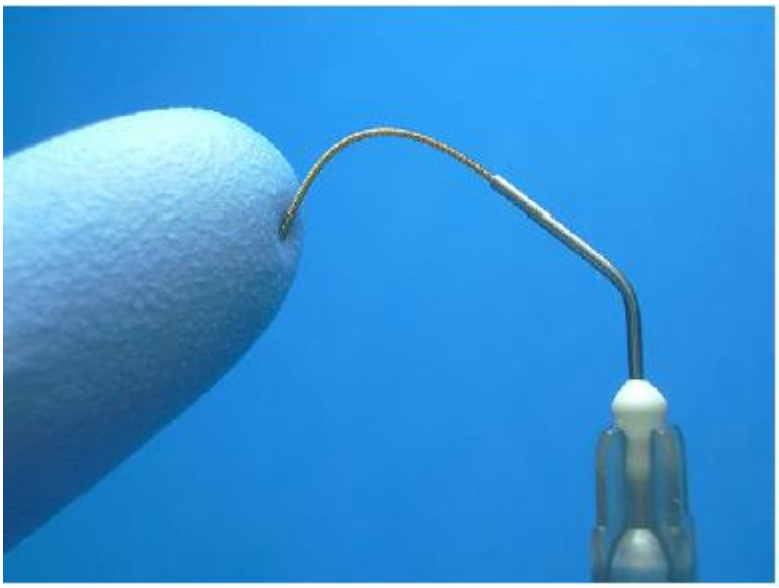

Şekil 19: İrrigasyon İçin Flexiglide İğnesi De Eğri Kanalları Kolayca Takip Eder.

Güta-perka Noktaları

Apikal kanal irrigasyonunun zorluğunun başa çıkması için, solüsyonların kanala nüfuz etmesini kolaylaştırmak amacıyla çeşitli yenilikçi tekniklerin ortaya çıkmasına yol açmıştır (33). Bunlardan biri, çalışma uzunluğunda yukarı ve aşağı hareketle apikal olarak oturan güta-perka konilerinin kullanımını içerir. Ayrıca , apikal solüsyonun değişimini kolaylaştırsa da, apikal kanaldaki toplam taze solüsyon hacminin küçük kalması kaçınılmazdır. Bununla birlikte, güta-perka noktası destekli irrigasyonun faydaları yakın zamanda yapılan 2 çalışmada gösterilmiştir (34 ve 35).

Endoaktivatör

Kök kanal irrigasyon kolaylaştırıcı yenilikçilerden biri olan EndoActivatör kök kanalındaki plastik bir ucun sonik titreşimine (10.000 cpm'ye kadar) dayanır. Sistem, sonik titreşimleri oluşturan el aletine kolayca takılan (geçmeli) 3 farklı boyutta uca sahiptir (Şekil 20). EndoActivator kanala yeni irrigan vermez ancak irrigasyonun kanala nüfuz etmesini ve yenilenmesini kolaylaştırır. Yakın zamanda yapılan iki çalışma'da EndoActivator kullanımının, iğneli irigasyona kıyasla irrigasyonun apeksten dışarı çıkma riskinde herhangi bir artış olmaksızın, irrigasyonun penetrasyonunu ve mekanik temizliğini kolaylaştırdığını göstermiştir (36,37).

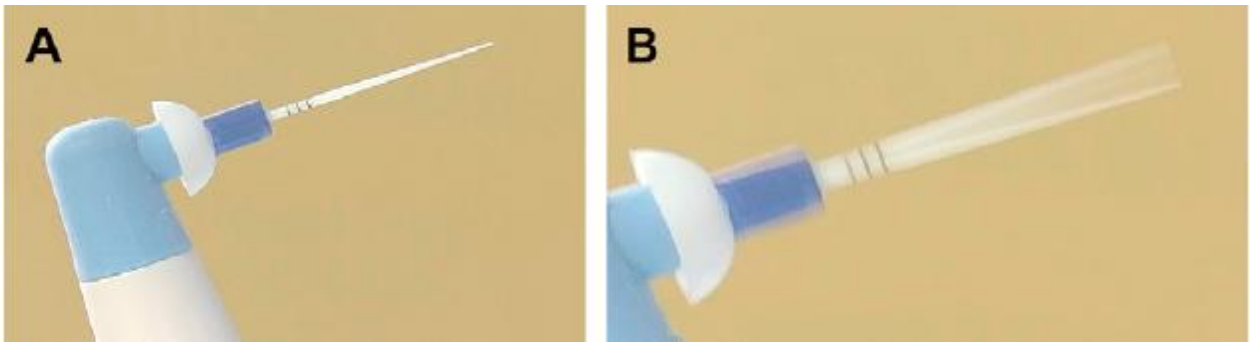

Şekil 20: (A) Büyük (Mavi) Plastik Uçlu Endoactivator. (B) Sonik Harekette Aynı Uç.

Vibringe

Vibringe (Vibringe BV, Amsterdam, Hollanda), pille çalışan titreşimleri (9000 cpm) kök kanalının manuel olarak çalıştırılan irrigasyonu ile birleştiren yeni bir sonik irrigasyon sistemidir (Şekil 21). Vibringe, geleneksel şırınga/iğne iletimi türünü kullanır fakat sonik titreşim ekler. Medline'da herhangi bir çalışma bulunamadı (33).

Şekil 21: Vibringe Irrigator, Şırınga ve Iğnede Sonik Tütreşimler Oluşturur.

RinsEndo

RinsEndo sistemi dakikada yaklaşık 100 devirli bir basınç-emme mekanizmasına dayanmaktadır (38). Birkaç irrigasyon sisteminin güvenliğiyle ilgili yapılan çalışamada, aşırı irrigasyon riskinin manuel ve RinsEndo irrigasyon ile karşılaştırıldığında, ancak EndoActivator veya EndoVac sistemi ile daha yüksek olduğunu bildirmiştir (37). RinsEndo sisteminin yararları ve olası riskleri hakkında sonuç çıkarmak için yeterli yapılan çalışmalar mevcut değildir.

EndoVAC

EndoVac irrigasyonu iğne yoluyla iletmek yerine, irrigasyonun pulpa odasına yerleştirildiği negatif basınç yaklaşımına dayalı olduğu için , irrigasyonun yeni bir yaklaşım sınıfına girer. özel tasarımlı ince bir iğne ile kök kanalını emer ve tekrar yukarı çeker (Şekil 22). Geleneksel iğneli irrigasyon ve diğer bazı sistemlerle karşılaştırıldığında EndoVac sisteminin apikal foramenlere yakın irrigasyonla ilişkili riskleri önemli ölçüde azalttığına dair kanıtlar mevcüttür (67). İrrigasyon maddelerinin ters akışının bir başka avantajı, son çalışmalarda gösterildiği gibi, 1 mm

seviyesinde iyi apikal temizleme ve hipoklorit kullanıldığında güçlü bir antibakteriyel etki olabilir (39, 40).

Şekil 22: EndoVac Sistemi

Mümkün olan en apikal kanalın güvenli ve etkili bir şekilde sulanmasını sağlamak için negatif basınç kullanır. Klasik irrigasyon yönteminin nazaran endovac pulpa odasındaki irrigasyon, kök kanalından emilir ve iğne ile tekrar yukarı çekilir (33).

Ultrason

Ultrasonik enerjinin kök kanalının temizlenmesi ve dezenfeksiyonun kolaylaştırılması için endodontide kullanılması uzun bir geçmişe sahiptir. Ultrasoniklerin ve el aletleri tekniklerinin karşılaştırmalı etkinliği daha önceki birkaç çalışmada yer almıştır (41-44). Bu çalışmaların çoğu, ultrasoniklerin bir irrigasyon maddesiyle birlikte, irrigasyon ve el aletlerinden daha iyi kök kanal sisteminin temizlenmesine katkıda bulunduğu sonucuna varmıştır. İrrigasyonun kavitasyon ve akustik akışı, maksimum etkinlik için biyolojik kimyasal aktiviteye katkıda bulunur (45). Salınımlı bir ultrasonik eğenin hidrodinamik tepkisinin fiziksel mekanizmalarının analizi, bir eğenin kararlı ve geçici kavitasyonunun, sabit akışın ve kavitasyon mikro akışının tümünün kök kanal temizlenmesine katkıda bulunduğunu gösterdi (46). Ultrasonik eğelerin etkin çalışabilmesi için kanal duvarına temas etmeden kanal içinde serbest hareket edebilmesi gerekmektedir (47).

Çift kanallar, istmuslar ve yüzgeçler arasındaki anastomozlar optimal debridmanı için ultrasonik preparasyonun önemine dair birçok çalışma yapılmıştır (48-50) Bu ultrasoniklerin kanallardan bakteri ve dentin kalıntılarının ortadan kaldırılmasındaki etkinliği birkaç çalışma ile gösterilmiştir (51-55). Ancak, tüm çalışmaların bu bulguları destklemedi (50).

Diş hekimliğinde güncell lokal anestezi teknikler ve cihazlar

Diş hekimiliği tedavi süresince hastanın en büyük korkusu lokal anestezik enjeksyonudur. Hastanın ağırısını minimum seviyeye indirememek ve yeterli ağrı kontrolü sağlamamak diş hekimlerin endişesi olmuştur.

UST ÇENEDE KULLANİLAN TEKNİKLER

I. Posterior Superior Alveolar

Posterior superior alveolar (PSA) enjeksiyonu, birinci moların mezio bukkal yönü dışında maksiller azı dişlerini uyuşmasını sağlar (Şekil 23). Bu dişlere komşu olan periodontal ligament (PDL), kemik, periosteum ve bukkal yumuşak doku da anesteziye tabi tutulur (104). Klinik olarak PSA enjeksiyonu, yerleştirme noktası ile bukkal vestibülün hemen malar process'ın distalindeki bir noktada yapılır. İğne, me siodistal ve bukkolingual düzlemlere yaklaşık 45 derece olacak şekilde distale ve superiora yerleştirilir. Yerleştirme derinliği yaklaşık 15 mm'dir ve dikkatli aspirasyondan sonra 1.0 mL solüsyon yavaşça bırakılır (105,106).

Supraperiostal veya intraligamenter enjeksiyon hemoraji riski yüksek olan hastalarda önerilmektedir. Uygulama esnasında iğnenin posteriora ilerletilip pterygoid pleksusa zarar verilmesi durumunda hematom görülme ihtimali vardır. Kısa iğnelerin kullanılması, ptergoid pleksus delinmesini riskini azaltır. Aspirasyonun dikkatli bir şekilde yapılması ve lokal anestezinin yavaşça zerk edilmesi sürece 27 ebatlı kısa iğne hematom riski önlemek amcıyla önerilir.

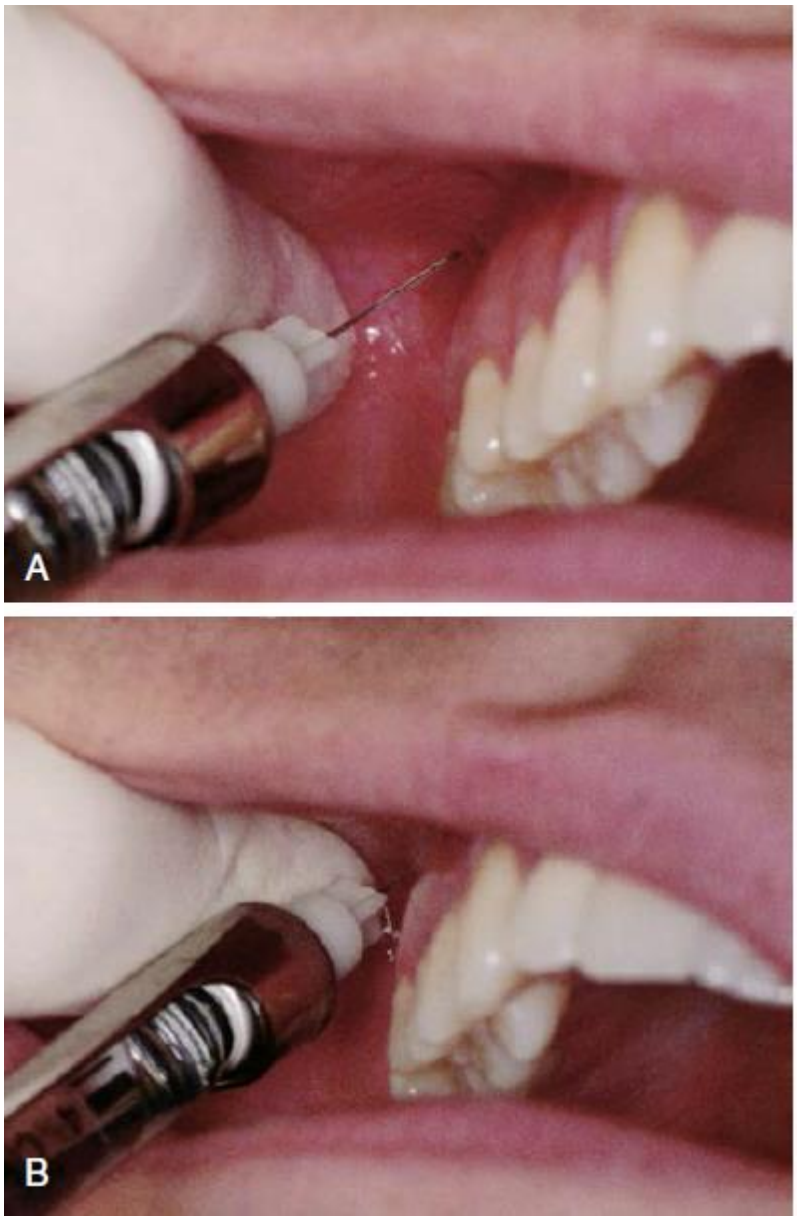

Şekil 23: Posterior Superior Alveolar (PSA) Sinir Bloğu

Sekil A Ortalama boyda bir yetişkinde "uzun" iğnesi (>32 mm uzunluğunda) ile penetrasyon derinliği uzunluğunun yarısı kadardır. Posterior superior alveolar sinir bloğu için "uzun" bir iğnenin kullanılması, iğne ucunu aşırı ilerletme hematom riskini artırır. Sekil (B) "Kısa" bir diş iğnesi (-20 mm uzunluğunda) kullanılarak arka üstün alveolar sinir bloğu. Aşırı sertleşme daha az olasıdır.

II. Middle superior alveolar

Orta superior alveolar (MSA) enjeksiyonu, maksiller birinci moların, her iki premolar, PDL, bukkal kemik ve periosteumun mezyobukal yönünü ve bu alanın lateralindeki yumuşak dokuyu uyuşturur (Şekil 24). 13 MSA enjeksiyonu için penetrasyon, maksiller ikinci premoların lateralindeki bukkal vestibülün yüksekliğindedir. İğne ucu, genellikle yaklaşık 5 mm'lik bir penetrasyon gerektiren dişin

apeksine yaklaşmalıdır. Dikkatli aspirasyondan sonra yavaş yavaş bir mililitre anestezik solüsyon verilmelidir (107, 108). Fakat birçok hastada MSA siniri yoktur. Bu durumda anterior superior alveolar (ASA) enjeksiyonu premolar bölgesini uyuşturacaktır.

III. Anterior Superior Alveolar

ASA enjeksiyonu PDL'yi, alveolar kemiği, periostu, bukkal yumuşak dokuyu ve kanin dişinden orta hatta kadar olan dişleri uyuşmasını sağlar (Şekil 24) (109). Penetrasyon derinliği MSA enjeksiyonununkine benzer; ancak penetrasyon maksiller kanin üzerindedir. Aspirasyondan sonra 1,0 mL solüsyonun yavaş bırakılması genellikle yeterlidir. (14-16) Orta hatta yakın yetersiz anestezi durumunda her daim çapraz innervasyon düşünülmelidir.

IV. Büyük Palatin

Daha büyük palatin (GP) enjeksiyonu, sert damak dokularını en distal yönünden, anteriorda ise kanin dişin distalinde ve lateralde orta hatta (Şekil 4) kadar uyuşmasını sağlar.(13) Büyük damak foramenlerine giriş, sert damağın arka bölgesinde bir çöküntü veya yumuşak nokta olarak palpe edilebilir. Genellikle lokalgingival kenar ve damağın orta hattı arasında, maksiller ikinci molar dişin yaklaşık olarak distalinin karşısında lokalizedir. (14-16) Anatomik olarak bu, genellikle sert ve yumuşak damak birleşim yerinin 5 mm önündedir. Anestezi sert damağın epiteline geçerek daha az boşluğa girmiş hissiyat verir ve kemik teması alana kadar iğne ilerletilir. Penetrasyon derinliği değişkendir, fakat genel olarak 5 mm'den az yeterlidir. Aspirasyondan sonra. 0,5 mL anestezik solüsyon çok yavaş bir şekilde biriktirilir.

Şekil 24: Büyük Palatine

V. Nervus Maksillarisin

Nervus maksillarisin (V2) tronküler anestezisi bütün maksiller bölgede anestezi gerektiren tedavilerde, doku inflamasyonu ya da enfeksiyonundan dolayı diğer tekniklerin uygulanamadığı

durumlarda, nervus maksillarisi içeren nevralji durumlarında tanı ya da tedavi amaçlı olarak kullanılabilir. Pediyatrik hastalarda, uyumsuz hastalarda, enjeksiyon bölgesinde enfeksiyon veya inflamasyon olan durumlarda, hemoraji riski yüksek olan hasta gruplarında, foramen palatinum majus yaklaşımı ile uygulanacak durumlarda kanala girilememe durumunda uygulanması tavsiye edilmemektedir. Tüber maksilla yaklaşımında atravmatik bir enjeksiyondur. Yüksek başarı yüzdesine sahip olması, yarım çene anestezisi için gereken enjeksiyon sayısı ve anestezik solüsyon miktarı az olması avantajlarındandır. Foramen palatinum majus anestezi tekniklerinde pozitif aspirasyon riski çok düşüktür. Tüber maksilla yaklaşımında kemik rehberliği olmaması, çalışma bölgesinde hemostaz sağlanamaması, foramen palatinum majus yolunun muhtemel ağrılı ve travmatik olması, tecrübe gerektiren bir teknik olması dezavantajlarındandır. Maksiller arter zedelenmesi sonucu hematom gelişme riski vardır. Foramen palatinum majus yoluyla uygulanan anestezide orbitaya veya nasal boşluğa girilme riski de örnek olarak sayılmaktadır.

ALT ÇENEDE KULLANİLAN TEKNİKLER

I. Inferior Alveolar Sinir Blok

İnferior alveolar (IA) enjeksiyonu, üçüncü molardan orta hatta kadar olan mandibular dişleri, önden premolarların bukkal yumuşak dokusunu, mandibula gövdesini, periosteumu, PDL'yi ve çenenin deri ve deri altı dokularını ve alt dudak, tamamı uyuşmasını sağlar (13). Bir IA bloğunda, uzun bir iğne, mandibular oklüzal düzlemin yaklaşık 1.5 cm yukarısındaki yumuşak doku üzerindeki bir noktaya karşı premolar alandan mandibular oklüzal düzleme paralel olarak yerleştirilir.

II. Bukal Sinir Bloğu

Bukkal sinir bloğu mandibuler posterior bölgede bukkal yumuşak doku anestezisi gerktiren durumlarda kullanılabilir. Enjeksiyon bölgesinde enfeksiyon veya inflamasyon olduğunda kullanılması önerilmez. Yüksek başarı oranları olması, uygulaması kolay bir teknik olması avantajlarındandır. Enjeksiyon sırasında iğnenin periosta teması olduğundan ağrı oluşma riski vardır. Uygulama sonrasında hematom görülebilir.

III. Mandibular Sinir Bloğu

Gow-Gates tekniği mandibuler dişlerde birden fazla dişin uyuşması gerektiğinde, üçüncü molarlardan orta hatta kadar bukkal yumuşak doku anestezisi gereken durumlarda, lingual anestezisi gereken durumlarda, konvansiyonel inferior alveoler sinir bloğunun başarısız olduğu durumlarda kullanılabilir. Enjeksiyon bölgesinde enfeksiyon veya akut enflamasyon olan durumlarda, dudak veya dilini ısırıp yaralayabilecek hastalarda, trismusu olan hastalarda kullanılması sakıncalıdır. Tek enjeksiyon ile genelde bukkal sinir bloğu da sağlanmış olur. Yüksek başarı oranlarına sahip olması, geleneksel yönteme göre daha düşük pozitif aspirasyon oranlarına sahip olması enjeksiyon sonrası görülen komplikasyon oranlarının düşük olması, çift mandibuler kanal olan durumlarda da başarı sağlaması avantajlarından sayılabilir. Anestezi başlangıç süresi daha uzun olması, yüksek başarı şansı

için klinik tecrübe gerektirmesi dezavantajlarındandır. Uygulama sonrası hematom, trismus, üçüncü, dördüncü ve altıncı kafa çiftlerinde geçici paralizi görülebilmektedir.

Vazirani Akinozi

Ağız kapalı haldeyken mandibular sinir bloğu ağız açıklığının yeterli olmadığı durumlarda, mandibuler dişlerde çok sayıda işlem gerektiren durumlarda, inferior alveolar sinir bloğu için gerekli rehber noktalarının bulunamadığı durumlarda kullanılabilir. Enjeksiyon bölgesinde enfeksiyon ya da inflamasyon varlığı olan durumlarda, dudağını ya da dilini yaralama tehlikesi olan hasta gruplarında, ramusun lingual yüzeyine erişilemeyen durumlarda kullanılması sakıncalıdır. Atravmatik bir tekniktir. Hastanın ağzını açmasına gerek yoktur. Az sayıda post operatif komplikasyon görülmesi, geleneksel yönteme göre daha düşük pozitif aspirasyon oranları olması çift mandibuler kanal görülen vakalarda başarı şansı olması avantajlarındandır. Sert doku rehberliği olmaması, iğnenin periosta çok yaklaşması durumunda travmatik olabilmesi dezavantajlarındandır. Uygulama sonrası hematom, trismus, geçici fasiyal paralizi görülebilir.

Mental Sinir Bloğu

Mental foramenin anterior bölgesindeki bukkal yumuşak dokuların anestezisinin gerektiğnde kullanılabilir. Enjeksiyon bölgesinde enfeksiyon ya da inflamasyon görülmesi durumunda uygulanması tavsiye edilmez. Yüksek başarı oranları görülmesi, kolay bir teknik olması, çoğu zaman atravmatik olması avantajlarındandır. Uygulama sonrası hematom, dudak veya çenede parestezi görülmesi ihtimali vardır.

İnsiziv Sinir Bloğu

Mental foramenin önündeki dişlerde pulpal anestezi gerektiren dental işlemlerde, inferior alveolar sinir bloğunun endike olmadığı kanin-kanin arası gibi durumlarda kullanilabilir. Enjeksiyon bölgesinde enfeksiyon veya inflamasyon görülen durumlarda kullanılması önerilmez. Lingual bölgeyi uyuşturmadan pulpal ve sert doku anestezisi sağlaması, yüksek başarı oranlarına sahip olması avantajlarındandır. Lingual anestezi sağlamaması, bunun için ikinci bir teknik gerektirmesi, karşılıklı taraflardan inerve olma ihtimali olan orta hatta parsiyal anestezi görülme ihtimali olması dezavantajlarındandır. Uygulama sonrası hematom, dudak veya çenede parestezi görülme ihtimali vardır.

UST ALT ÇENEDE KULLANİLAN TEKNİKLER

I. İntraosseous

Konvansiyonel blok ve infiltrasyon enjeksiyonları etkisiz olduğunda, tek bir dişi veya bir kadranda birden fazla dişi uyuşturmak için kullanılabilir (Şekil 11). Özelleşmiş cihazlar bu enjeksiyon tekniğini kolaylaştırmaya yardımcı oluyor. İntraosseous anestezi için çeşitli cihazlar geliştirilmiştir. Stabident, X-tip ve IntraFlow geliştirilen yeni cihazlar arasında sayılabilir. Aralarında önemli

farklılıklar olmasına rağmen, hepsi diş apeksine bitişik süngerimsi kemiğe lokal anestezik solüsyon enjekte etmeyi amaçlar.

Stabident

Birçok sayıda yapılan çalışmalarda, stabident sistemin güvenli ve etkili olduğunu gösterilmiştir (110). Maaliyeti uygun olması ve bir diş muayenehanesinde halihazırda mevcut olan ekipmanlarla kullanılabilmesi avantajlarından sayılmaktadır. Cihazın ana dezavantajı, perforasyonun anestezi uygulanacak dişin distalinde yapışık dişetinde makul ölçüde erişilebilir ve görünür bir yerde yapılması gerekmesidir. Penetrasyon bölgesi, perforatör geri çekildikten sonra hareket eden alveolar mukozada bulunuyorsa, anestezi iğnesi ile perforasyon bölgesini bulmak son derece zor olabilirmekte (111).

Yavaş hızlı el aletiyle çalıştırılan bir perforatör ve etkinleştirildiğinde kortikal plaka boyunca küçük bir delik açan eğimli bir ucu olan 27 gauge katı bir tel içerir. Anestetik solüsyon, perforatörün açtığı deliğe yerleştirilen 27 gauge ultrashort enjektör iğnesi ile süngerimsi kemiğe iletilir.

şekil25;stabident

X-Tip

Stabident sisteminin perforasyon deliğini bulmadaki zorluğu, X-Tip bu sorunu pilot matkabın kendisini 27 gauge bir iğnenin geçebileceği içi boş bir boru haline getirilmesi için tasarlanan cihazdır. İlk matkap yerinde kalır ve yeni oluşturulan deliği aramadan anestezik maddenin yerleştirilmesine izin verir. X-Tip'in, X-Tip'in matkap ve kılavuz manşonun daha geniş çapı nedeniyle perforasyon sırasında artan ısı oluşumuna katkıda bulunabilecek, prosedürden 1 ila 3 gün sonra erkeklerde ameliyat sonrası ağrının daha fazla olduğu bildirilmiştir (111).

Kılavuz kılıf intraosseöz enjeksiyon tamamlandıktan sonra çıkarılır. Bu tekniğin yeri, dişlerin dişeti kenarları boyunca yatay olarak çizilen çizgilerin ve interdental papilladan geçen dikey bir çizginin kesişim noktasının 2 mm apikalidir. Bölge tedavi edilecek dişin distalinde olmalı ve mental foramen alanından kaçınmak için özen gösterilmelidir.

Şekil26; x-tip

şekil27; x-tip intraosseous anestezi uygulama sistemi

İntraFlow

IntraFlow cihazı, esasen gövdeye entegre edilmiş bir enjeksiyon sistemi ile donatılmış bir dental el aletidir. IntraFlow anestezi sisteminin en büyük avantajı, delme bölgesinin yerini değiştirmeye gerek kalmadan tek bir sürekli adımda penetrasyon bölgesine giriş, enjeksiyon ve geri çekme sağlar. Bu tek aşamalı yöntem, ikinci ve bazen birinci molar alanlar gibi görselleştirilmesi veya erişilmesi zor olan penetrasyon bölgelerinde veya istenen penetrasyon bölgesinde yatay kemik kaybının veya sınırlı bir yapışık dişeti bandının olduğu durumlarda yardımcı olabilir. Yakın tarihli bir çalışma, IntraFlow'un 15 denekten 13'ünde, 15 denekten 9'unda alt alveolar sinir bloğu ile karşılaştırıldığında bulmuştur (113). IntraFlow'un dezavantajları, başlatma ve bakım maliyetleri ve özellikle doğru şekilde monte edilmezse cihazın zaman zaman anestezik sızıntısı yapmasıdır (112).

Şekil28; intraflow

II. Supraperiostal Enjeksiyon

Superperiostal enjeksyon bir veya iki dişin pulpal anestezisinin gerektiren durumlarda, çevreleyen alanda cerrahi operasyonlar ya da periodontal tedaviler için yumuşak doku anestezisi gereken durumlarda kullanılabilir. Enjeksiyon bölgesinde enfeksiyon veya akut inflamasyon varlığında, apeksi çevreleyen kalın dens kortikal kemik varlığında kullanımı uygun olmayabilir. Avantajlarından bir kaç tanesi Yüksek başarı yüzdesiyle uygulanması, uygulaması kolay bir teknik olması, genel olarak atravmatik olması sayılabilir. Geniş alanlarda anestezi gerektiren durumlarda uygulanması önerilmez veya birden fazla enjeksiyon yapılabilir. İğnenin periosta verebileceği hasar sonucunda

post operatif ağrı durumu görülebilir (78).

III. İntraseptal enjeksyon

İntraseptal enjeksiyon osseoz periodontal tedaviler için ağrı ve kanama kontrolü gerektiğinde kullanılabilir. Enjeksiyon bölgesinde enfeksiyon veya inflamasyon görülmesi durumunda kullanıması sakıncalıdır. Dudak veya dilin uyuşturulmaması, başarılı anestezi için az miktarda solüsyonun yeterli olması, cerrahi işlemler sırasında minimum kanama sağlaması, atravmatik olması, anestzeik etkinin başlangıç süresinin kısa olması, az sayıda post operatif komplikasyon görülmesi avantajlarındandır. Birden fazla işlem yapılacak dişlerde enjeksiyon gerekebilmesi, anestezik solüsyonun ağız ortamına gelebilme ihtimali olması ve tadının kötü olması, pulpal anestezinin süresinin kısıtlı oluşu, yumuşak doku bölgesinin alanının geniş olmaması, uygulamak için klinik tecrübe gerektirmesi dezavantajlarındandır. Uygulama sonrası post operatif ağrı pek görülmez, enjeksiyon bölgesi cerrahi işlem bölgesi içinde kalabilir (3).

IV. İntraligamenter enjeksyon

İntraligamenter enjeksiyon aynı yarım çenedeki bir ya da iki dişin pulpal anestezisinde, mandibulada karşılıklı izole iki dişin anestezisinde, yumuşak doku anestezisinin gerekmediği durumlarda, rejyonel blok anestezisinin kontrendike olduğu durumlarda, pulpal ağrıların teşhisinde veya sinir bloğu anestezisine yardımcı anestezi olarak kullanılabilir. Enjeksiyon bölgesinde enfeksiyon veya akut enflamasyon varlığında, altında sürekli diş germlerinin bulunduğu süt dişlerinde, psikolojik konfor için yumuşak doku anestezisi gereken durumlarda kullanılması sakıncalıdır. İstenmeyen yumuşak dokuların uyuşturulmaması, aynı seansta farklı yarım çenelerde çalışılabilir oluşu, başarılı anestezi için az miktarlarda lokal anestezik madde gerektirmesi, parsiyel anestezi sağlanan sinir bloğu anestezilerine ek olarak kullanılabilmesi, hızlı ve derin pulpal anestezi başlangıç süresi olması, konvansiyonel blok anestezilerine göre daha az travmatik oluşu, çocuklarda, çekimlerde, periodontal işlemlerde, endodontik tek diş anestezilerinde kullanımının uygun olması avantajlarındandır. Bazı bölgelerde uygun iğne yerleştirme pozisyonu bulmanın zor olması, lokal anestezik madde geri teperse tadının kötü olması, hızlı uygulamalarda veya cam şırıngalarda kırılma riski olması, özel bir şırınga gerektirebilmesi, yüksek basınç ile dokularda hasar oluşturabilme ihtimali olması, enjeksiyon sonrası rahatsızlık hissinin birkaç gün sürebilmesi, yüksek basınç veya miktarlar kullanıldığında dişin çekiminin gerekebilmesi durumu olması dezavantajlarındandır. Enjeksiyon sırasında veya post operatif ağrı görülebilir (3).

Çocuklarda Dental Enjktörün Kullanılması

Genel olarak dental anestezi uygulamalarında büyük bir çoğunlukla klasik dental enjektör kullanılmaktadır. Diş hekimlerinin kullandığı enjektör ile tıp hekimlerinin kullandığı enjektör benzer görünüme sahiptir. Çocuklar enjektörlerle aşıların uygulanması ve de geçirdikleri hastalıkların tedavisi esnasında erken yaşlarda tanışırlar. Submukozal dental enjeksiyonların aksine intra müsküler olarak uygulanan ve daha kalın lümenli iğneler ile yapılan bu

enjeksiyonlar daha fazla ağrı verir. Enjektörlerin bu benzerliği çocuklarda dental enjeksiyonun da ağrılı olacağına dair bir önyargı oluşturabilir ve ağrının görsel olarak tetiklenmesine neden olabilir**.**

2.3 ÇOCUKLARDA KULLANILAN LOKAL ANESTEZİ TEKNİKLERİ

Çocuklardaki bazı anatomik farklılıklar, anestezinin yetişkinlerdekinden farklı olarak uygulanmasına neden olmaktadır. Çocuklardaki anatomik yapılar yetişkinlere oranla daha küçüktür bununla birlikte 3 bölgede anatomik farklılıklar gözlenmektedir.
Bunlar;

• Maksillada tüber bölgesinde vasküler yapılar yüzeyeldir. İğne çok derine giderse pterigoid ven pleksusu ya da posterior superior alveoler arter zarar görebilir ve böylece hematom oluşabilir.

• Mandibuler ramus daha kısa ve anteroposterior yönde daha dardır. Bu nedenle iğnenin penetrasyon derinliği azaltılmalıdır.

• Kemik daha az kalsifiyedir. Bu da lokal anestezik ajanın daha hızlı geçişine olanak sağlar. Çocuklarda üst çenede labial kemik korteksi oldukça ince ve de damarlaşması yoğun olduğundan, lokal infiltrasyon anestezisi çoğu kez yeterli olmaktadır (51).

Çocuklarda işlem sırasında oluşan anksiyete tedaviyi zorlaştırmaktadır (52). Dental anestezi uygulamadan önce çocuğun psikolojik durumu değerlendirilmelidir. Çocuklarda anestezi sırasında yapılan en yaygın hatalar; enjektörün havasını çocuğun gözü önünde çıkarmak, uzun iğneler kullanmak ve çocuklar için uygun olmayan lokal anestezik dozları kullanmak olarak sayılabilir (53). Çocukların ağrıyı mümkün olduğunca az hissetmesi için enjeksiyonun yavaş yapılması, soğuk solüsyon kullanılmaması, subperiostal enjeksiyonlardan uzak durulması ve olabildiğince supra periostal enjeksiyonlar yapılması gerekmektedir. Kısa, ince ve esnek iğneler kullanılması ve enjeksiyondan önce topikal anestezik uygulaması, anestezi sırasında oluşan ağrıyı azaltmaktadır (54).

Diş hekimliğinde çocuklarda kullanılan lokal anestezi teknikleri aşağıdaki gibi sınıflandırılabilir;

• Lokal infiltrasyon anestezileri

- Topikal anestezi
- İntramukozal anestezi
- Submukozal anestezi
- İntraligamental anestezi
- İntrapulpal anestezi

• Sinir bloğu anestezileri

2.3.2 Topikal Anestezi

Topikal anestezi kullanımının başlıca amacı, yumuşak doku içine iğne penetrasyonu sırasında oluşan ağrıyı azaltmaktır (58, 60, 61). Sprey, solüsyon, krem formunda olan topikal anestezikler arasından uygulaması en zor olan form, etki sınırları kontrolsüz olduğundan spreylerdir. Dilin veya ora-farenksin istenmeyen anestezisi ve/veya tatları dolayısıyla sprey kullanımı çocuklarda uyum bozukluklarına yol açabilir (56, 58, 61).

Topikal anestezi, kökleri rezorbe olmuş süt dişlerinin ve periodontal harabiyete bağlı olarak kemik desteğini ileri derecede kaybetmiş dişlerin çekiminde, mukozada uygulanacak küçük cerrahi işlemlerde, mukoza apselerinin drenajında, subgingival küretajda, yüzeyel mukozal lezyonların ağrısını azaltmada, bazı hastalarda protez ölçüsü alma ve film çekimi sırasında bulantı refleksini önlemek için kullanılabilir (60).

Topikal anestezi uygulamaları sırasında; uygulama sahasının kuru olmasına, anestezik ajanın sınırlı bir alana uygulanmasına ve anestezik ajanın yeterli bir süre uygulanmasına dikkat edilmelidir.8 Maksimum etkinin sağlanabilmesi için topikal anestezik ajan en az bir dakika boyunca mukoza üzerinde tutulmalıdır (59). Hoş olmayan tatlarının çocuklarda rahatsızlık oluşturmasını engellemek ve toksisite ihtimalini önlenmek için topikal anestezik ajan bir pamuk aplikatör ile mukozaya uygulanabilir (61).

2.3.3 İntramukozal anestezi(supraperiostal)

İntramukozal anestezi lokal infiltrasyon tekniklerden en sık kullanılardandır. Lokal anestezik solusyonun, periost, kortikal ve süngerimsi kemiklerden geçerek mukozanın altındaki dokularda depolanmasıdır. Yanak ve dudakların ekarte edilmesi ile mukoza gergin hale getirilir ve iğne yerleştirilir. İğne ucu kemik le temas edince Imm geri çekilir. Aspirasyon işleminin sonrasında anestezik solüsyon periost üzerine yavaşça enjekte edilir (43).

2.3.4 Intraligamental Anestezi

Diş etrafındaki periodontal dokulara lokal anestezik maddenin verilmesidir (9). Diğer anestezi teknikleri ile yeterli anestezi sağlanamadığında tercih edilir. Bu tekniğin özelliği, anestezik solüsyonun direkt olarak işlem yapılacak dişin etrafındaki periodontal dokulara verilmesidir (23). bu sebeple, rejyonal anestezi tekniklerinin dokular hemoraji riski oluşturduğu için özellikle hemofili hastalarında tercih edilir (83).

2.3.5 Intrapulpal anestezi

Pulpa üzerine lokal anestezik maddenin depolanmasıdır (9). Kök kanal tedavisi uygulaması sırasında, diğer lokal anestezi yöntemleriyle yeterli anestezi sağlanamamasında uygulanan bu yöntemde anestezik solusyonun pulpa üzerine enjekte edilir (55).

Elektronik Dental Anestezi (EDA)

Transkutan elektronik sinir stimülasyonu (TENS) olarak da adlandırılan elektronik dental anestezi, sinir sistemine düşük voltajlı elektrik akımının uygulandığı bir tekniktir. Primer etkisi analjezi oluşturmasıdıR (65).

Ağrı kontrol mekanizması tam olarak bilinmemesine rağmen, çalışma prensibi kalın miyelinli sinir liflerinin elektrik stimulasyonu ile uyarılarak, ince miyelinsiz sinir liflerinin baskılanması ve ağrı iletiminin bloke edilmesiyle açıklanabilir (66). Ayrıca elektrik stimülasyonu sırasında salınan seratonin ve endorfinin, elektrik gücüyle oluşturulan analjezinin etkisinde rol oynadığı bildirilmektedir (67, 68). TENS cihazı, bir stimülatör ve bu stimülatöre bağlı elektrotlardan meydana gelir. Elektrotlar alt çenede tedavi yapılırken bilateral olarak mental foramenin üzerine, üst çenede tedavi yapılırken ise infraorbital foramen üzerine yerleştirilir (65).

Elektronik dental anestezi çocuklarda;

- İğne penetrasyonu sırasında oluşan ağrıyı azaltmada,
- Aşırı kök rezorbsiyonu olan süt dişlerinin çekiminde,
- Pulpaya yakın olmayan sınıf I-II-III-IV ve V restorasyonlarda,
- Yer tutucu simantasyonunda kullanılabilir (65,66).

Elektronik dental anestezide anestezik gereksinimi yoktur ancak kullanımı zor, eğitim ve deneyim gerektiren ve aynı zamanda elektrotların ağız içi ve ağız dışı kullanılması kooperasyon gerektirdiği pahalı bir sistemdir (66). Kalp pili olan hastalarda, beyin tümörü ve kanama bozukluğu olan hastalarda ise elektrikli dental anestezinin kullanımı kontrendikedir (67,68)

Bilgisayar Kontrollü Lokal Anestezi Uygulama Sistemi (WAND)

Bilgisayar kontrollü lokal anestezi sistemi, lokal anestezi enjeksiyonuna bağlı oluşan ağrıyı azaltmak için geliştirilmiş bir enjeksiyon cihazıdır. (69, 70, 71) Bu sistem tek kullanımlık plastik bir mikro tüpten oluşan el aparatı ve bilgisayar kontrol ünitinden oluşmaktadır. (69, 70) İğne dokuya girerken kalem formundaki el aparatı kendi etrafında döndürülebilmekte ve böylece iğnenin dokuya girmesi sırasında ortaya çıkan direncin azaltıldığı bildirilmektedir (69) Bilgisayar kontrollü lokal anestezi sisteminde solüsyon akışı ayak pedalına basılarak başlatılır (72).

Mikro işlemci tarafından kontrol edilen Wand cihazı anestezik solüsyonu doku yoğunluğuna bağlı olmaksızın sabit bir basınçta salar (68,70). Bununla birlikte doku direnci fazla olan damak ve periodontal ligament gibi dokularda bile anestezik solüsyonun optimal oranda ve yavaş verilmesiyle ağrı hissi minimuma indirgenmiş olur (68). Böylece anestezik solüsyon veriliminin dokuya ilk giriş anında başlaması ile de ağrı hissi azaltılmış olur (69).

Sümer ve ark. (2006) ve Yeşilyurt ve ark., (2008) hastaların dental anksiyete seviyelerine göre Wand enjeksiyon cihazının ve geleneksel tekniğin, enjeksiyon ağrısı ve iğne batış ağrısına etkisini değerlendirdikleri çalışmalarında, Wand sisteminde geleneksel tekniğe göre hem enjeksiyon ağrısının hem de iğne batış ağrısının daha az olduğunu rapor etmişlerdir. Buna karşın

Kuşcu ve Akyuz (2008) çocuklarda enjeksiyon ağrısını değerlendirdikleri çalışmalarında Wand enjeksiyon cihazı ile geleneksel şırınga arasında anlamlı bir fark bulamamışlardır. Ancak enjeksiyon öncesinde anksiyete seviyesi yüksek olan çocukların daha fazla ağrısı olduğunu ve çocuklarda ağrı reaksiyonunda anksiyetenin önemli rol oynadığını bildirmişlerdir. (69), (72), (75)

Koyuturk ve ark. (2009) 6-12 yaş arası çocuklarda Wand ve geleneksel teknik ile lokal anestezi uygulandığında davranışsal ağrı reaksiyonu açısından iki yöntem arasında anlamlı bir fark bulamamışlardır. Dental enjektörlerin fiziksel görünümlerinin çocukların seçimine etkisinin değerlendirildiği bir çalışmada ise, Wand cihazının çocukların ilk tercihi olduğunu bildirilmiştir (76, 77).

Wand enjeksiyon cihazı ile maksiler-mandibular infiltrasyon anestezisi, mandibular blok anestezisi, intraligamental anestezi, anterior ve medial superior alveolar sinir anestezisi (AMSA) uygulanabilmektedir. AMSA enjeksiyonu palatinal bölgede birinci ve ikinci küçük azı dişler arasındaki hat ile serbest dişeti kenarı ve orta-palatinal sutur arasındaki hattın kesiştiği noktadan uygulanır. Bu tekniğinin avantajı, tek bir enjeksiyon ile üst çene kesici-küçük azı dişleri arasındaki dişlerin pulpal anestezisinin yüz ve dudak etkilenmeksizin sağlanması olarak bildirilmektedir (69).

3 LOCAL ANESTEZİ UYGULMASINDAN SONRA OLUŞAN KOMPLİKSYONLAR

Lokal anestezik uygulamasının komplikasyonları hem local hemde sistemik yönden etkiler.

3.2 LOKOREGIONAL ANESTEZI KOPMLIKASYONLAR

Lokal Komplikasyonlar ödem, trismus ve dudak, yanak gibi yumuşak dokuların travması (örneğin ısırma, kaşıma) (79, 80).

3.2.2 Anksiyete ve Ağrı

Hastaların çoğu ağrı korkusu ile iğne olmaktan çekinirler. Bu korku bazı hastaların yapısında olmasına karşın, bazı hastalarda daha önceki olumsuz deneyimlere bağlı olarak gelişir. Hekimin görevi, hastalarına anestezi işleminin ağrısız olacağını bildirmekt, hastayı sakinleştirici etkisi yönünden 100 mg pentobarbital ile eşdeğerli olarak hastanın anksiyetesini azaltır ve hastanın basınç hissi ile ağrı hissini birbirinden ayırabilmesine yardımcı olur.

Ağrının azaltılmasında ya da giderilmesinde; iğnenin batma anında ayna ile dudak ya da yanağın iyice ekarte edilmesiyle mukozanın gerginleştirilmesi, enjeksiyon esnasında ekarte etme işleminin gevşekleştirilmesiyle mukozanın gerginliğinin ortadan kaldırılması, sivri ve keskin iğne kullanılması, enjeksiyonun yavaş gerçekleştirilmesi, mümkün olduğunca supraperiostal enjeksiyon yapılması ve soğuk solusyonların kullanılmamasıdır. sedasyon, verilen ilaçlara da sedatifler adı verilmektedir. Lokal anestezi öncesi yapılan sedasyon birçok sıkıntıları ortadan kaldırmakla beraber çeşitli yan etkileri de vardır.

Oral yolla verilen sedasyonun etki süresini ve dozunu ayarlamak genellikle zordur. Bu nedenle en çok tercih edilen yol, intramüsküler (İM) yoldur. Sedasyon için hipnotikler, trankilizanlar ve analjezikler kullanılabilir. Ayrıca antihistaminik de bu amaçla kullanılabilir.

Lökoregional anestezi öncesinde önerilen çeşitli uygulamalar mevcuttur:

1- İlk önce 5 mg pentobarbital IV olarak verilir. İki dakika beklendikten sonra herhangi bir reaksiyon olup olmadığı gözlenir. Bundan sonra yarım dakikalık aralıklarla hasta gevşeyinceye kadar 10 mglik dozlarla devam edilerek 100 mg'a kadar verilebilir.

2-0.2 mg hyoscine 5 ml serum fizyolojik içinde eritilir ve 25 mg pethidine solusyonuyla birlikte İV olarak verilir. Bu durumda hasta hafif sedasyon halindedir**.**

Bu safhada lokal anestezik madde rahatlıkla enjekte edilebilir. Bayılma olasılığı mevcut olduğu için böyle hastaları yatar pozisyonda tutarak girişim yapmak daha doğru olur.

3- Hasta, girişimden bir gece önce oral olarak 100 mg pentobarbital alır. Girişimden 2 saat önce 100 mg pentobarbital İM olarak uygulanır. Girişimden 1 saat önce de 10 mg diazepam (Diazem) veya 75 mg meperidine (Dolantin) IM olarak enjekte edilir**.**

4- Hasta, girişimden bir gece önce oral olarak 100 mg pentobarbital alır. Girişimden 1 saat önce 1-2 ml Innovar İM enjekte edilir.

Sedatiflerden sıklıkla kullanılan diazepam, minimal bir dolaşımsal etkiyle tatminkar bir sedatif ve amnezik etki oluşturur. Bununla birlikte doz arttırıldıkça, solunumdaki depresyon da artar. Olası solunum depresyonunu ortadan kaldırmak için, antidotu olan Flumazenil (Anexate) enjekte edilir. (5)

İğnenin Kırılması

İğne kırılması, intraoral enjeksiyon sırasında nadir görülen bir durumdur. Tek kullanımın ortaya çıkışı, tek kullanımlık iğneler ile yüksek kaliteli üretim teknikleri bu sorunu en aza indirmiştir. Ancak beklenmeyen hasta hareketi, operatör tarafından aşırı yanal kuvvet, üretim kusurları, kasıtlı olarak aşırı bükülme iğneler ve 30 gauge iğne kullanımı tüm iğne kırılmasına neden olmuştur.

Anestezi sırasında yanlış kuvvet uygulanması da iğnenin kırılmasına neden olabilir. İğne, dokulardan geçerken mutlaka düz olmalıdır. Bir dirençle karşılaşılırsa, bunu yenmek için kuvvet harcamak ya da iğneyi doku dışına çıkarmadan doku içinde yön değiştirmeye çalışılmamalıdır. Böyle bir durumda iğne bükülürse hemen değiştirilmelidir.(5)

İğnenin kırılmasına neden olan bir başka etken, hastaların ani hareketidir. olur. Özellikle sinirli ve korkak hastalarda böyle bir reaksiyonla karşılaşılabileceği hekim tarafından dikkatle izlenmelidir.

İğne genellikle, enjektöre eklendiği ara parçaya yakın bir yerden kırılır. Bu nedenle lokal anesteziyi zerk ederken iğnenin tamamı doku içine gömülmez ve bir kısmı dışarıda kalır. Bu şekildeki kırılmalarda iğnenin dışarıda kalan kısmı bir masquito arter klempi ile ya da portegü ile tutularak çıkarılır. Kırık parça tamamen doku içine gömülürse, çıkartmak için hemen girişimde bulunulmamalı, ilk önce bir film çekilip iğnenin yeri ve pozisyonu tam olarak belirlenmelidir. Böylece cerrahi olarak çıkarılmasında rehber olarak yol gösterir.

İğne çıkartılmayıp yerinde bırakılırsa veya hemen çıkarılmazsa aşağıdaki ciddi komplikasyonlara neden olunur:

1- Kırık iğne hareketli olduğu için, vücudun uzak bölgesinde ciddi komplikasyonlar meydana getirebilir.

2- Trismus, yutkunma bozukluğu ve ağrılara neden olabilir.

3- Bir damarı yırtarak ciddi kanamalar meydana getirebilir.

İğnenin kırılma olasılığını azaltmak için aşağıdaki önlemler alınmalıdır:

1- Herhangi bir dirençle karşılaşıldığında iğne zorlanmadan geri çıkarılmalıdır.

2- Dokuya batırılan iğnenin yönü zorlanarak değiştirilmemelidir.

3- Korozyon gibi imalat hatası bulunan iğneler kullanılmamalıdır.

4- İğne ucu defalarca steril edilip kullanılmamalıdır.

5- Anestezi sahasının anatomisi anestezi teknikleri iyi bilinmelidir. ve

6- Uzun iğneler kullanılmalı ve iğnenin en az 1/3'ü doku dışında bırakılmalıdır.

7- Ani hareketlerin önlenmesi için, özellikle korkak ve sinirli hastalarda yapılacak işlem anlatılmalı premedikasyon yapılmalıdır.(5)

3.2.3 İğnenin Yutulması veya Aspirasyonu

En Ciddi komplikasyonlardandır. Enjektöre gevşek olarak tutturulan iğne kolaylıkla enjektörden ayrılıp hasta ağzına düşebilir. Hekim hastayı heyecanlandırmadan sakin bir şekilde ağza düşen iğneyi almalıdır. Aksi halde hasta iğneyi yutar veya aspire eder.

Yutulan iğne sindirim sisteminden mide ve barsaklara geçer. Bu organları perfore edip başka hayati organlara kadar gidebilir. İğne yutulunca, hasta hemen bir genel cerrahi uzmanına veya tam teşekküllü bir hastaneye gönderilir. Burada rontgen ile tarama yapılarak iğne yerinin tespitinden sonra cerrahi olarak çıkarılması gerekir.

İğnenin aspirasyonu, yani solunum yoluna kaçması, yutulmasından daha ciddi komplikasyonlar meydana getirir. Aspirasyonla beraber refleks olarak şiddetli bir öksürük başlar.

Hava yoluna iğne kaçan hastalarda solunum güçlüğü, siyanoz ve refleks olarak laringospazm gelişebilir. İğne kord-vokallerin üzerinde ise direkt laringoskopi ile alınabilir. Eğer aşağı bölgelere inmişse, bronkoskopi yapılabilmesi için hastanın vakit kaybedilmeden tam hastaneye gönderilmesi gerekir.(5)

3.2.4 Enfeksiyon

İyi sterilize edilmemiş enjektör ve lokal anestezik solusyon kullanılması veya iğne ucuyla enfeksiyonun daha derin dokulara yayılmasıyla oluşabilen bir komplikasyondur. Günümüzde sterilizasyon yöntemlerin gelişmesi ve disposible enjektörlerin kullanıma girmesi, enfeksyon azaltamakta fayda göstermiştir.

İnfiltrasyon anestezilerinden sonra oluşan enfeksiyonlar enjeksyondan ya da dişten kaynaklı olup olmadığını tespit etmek biraz güçtür.Oysa regional anestezi altında yapılan diş çekimlerinde enfeksiyonun anesteziye bağlı olup olmadığı anlaşılabilir.

Tuber anestezisi sonucu enjeksiyon bölgesi enfekte olursa retromaksiller abse meydana gelir. Retromaksiller bölge, dış tarafta temporal kasın yapışma yeri olan processus muscularis ve arcus zygomaticus tarafından örtülü olduğundan, şişlik ekstraoral olarak zor farkedilir. Başlangıçta yumuşak ve daha ilerlemiş olgularda sert olan şişlik, arcus zygomaticus'un altındaki yanak kısmında yer alır. M. pterygoideus internus'un iltihabi infiltrasyonuna bağlı olarak gelişen trismus, retromaksiller abseler için karakteristiktir. İntraoral muayenede crista zygomaticoalveolaris'in dorsal tarafındaki fornix vestibuli kısmındaki mukoza hiperemiktir. Buradaki yanak mukozasının da içeri doğru kabarıklık göstermesi nedeniyle vestibulum oris'in muayenesi oldukça zor olur. Hastada ateş ve lenf düğümleri şişmiştir. Temporal bölgede şişlik ve göz kapağı ödemi semptomları da görülüyorsa, retromaksiller absenin yayıldığı anlaşılır. Bu zamanda enfeksiyonun fossa infratemporalis ve orbitaya yayılması söz konusudur.

Enfeksiyonun kafa tabanına yayılmasıyla, baş ağrısı, ense sertliği ve kusma ile karakterize meningitis tablosu görülür. Retromaksiller absenin aşağıya doğru yayılmasıyla parapharyngeal veya pterygomandibuler loca etkilenerek, artan trismus ve yumuşak damağın kabarmasıyla yutkunma zorlukları da meydana gelir . (5)

Retromaksiller abselerin tehlikeli olabilen bu yayılmaları nedeniyle hemen tedavi edilmeleri gerekir. Cerrahi girişim esnasında geniş bir insizyon yapılması bu tür komplikasyonlarda kaçınılabilir.

İntraoral olarak Mandibuler anesteziden sonra oluşan enfeksiyon genellikle pterygomandibuler alanda toplanır. Pterygomandibuler abselerde en önemli semptom, m. pterygoideus internus'un infiltrasyonu sonucunda meydana gelen şiddetli bir trismustur. Şişlik ekstraoral olarak çok az farkedilebilir. Palpasyonda ağrı hissi vardır. Şiddetli bir trismus nedeniyle güçlükle yapılan intraoral muayenede, yumuşak damak hizasında bir kabarıklık görülebilir. Hastada yutkunma zorluğu ve ateş vardır. Birçok olguda submandibuler loca da

enfekte olduğu için insizyon, alt çene kenarına paralel ve 1-2 cm aşağıdan olacak şekilde yapılır.(5)

3.2.5 Amfizem

Cilt ya da mukoza altında hava toplanmasıdır ve çoğu zaman infiltratif ve tuber anestezisi sırasında görülür. Enjektör içinde hava bırakılmışsa ve iğne ucu yanağa doğru kaymışsa, enjektör içindeki havanın solusyon ile beraber zerk edilmesiyle ortaya çıkar. Tipik belirtisi, şişlik ve palpasyonla krepitasyon alınmasıdır. Belirtiler birkaç gün içinde kendiliğinden kaybolur.

Enjektör içinde kalmış havanın, aspirasyon yapılmadan arter veya ven içine zerk edilmesiyle meydana gelen embolizm tablosu, sonucu ölümle sonuçlanabilir. Venalarda hava embolizmi meydana gelmişse ölüm, akciğer embolisinden olur. Bu gibi olgularda otopside sağ kalp içinde genellikle köpüklü kan bulunur..

Venöz hava embolisinde çok küçük hava embolileri semptomsuz seyretmektedir. Ancak daha büyük hava embolilerinde akut sağ kalp yüklenmesi, kan basıncının düşmesi, taşikardi, aritmi ve hipoksi görülür. Oskültasyonda kalp üzerinde murmur sesi (değirmen çarkı sesi) saptanır. EKG değişiklikleri sıktır.

Arter içine hava enjeksiyonu sonucu, havanın büyük dolaşıma girmesiyle koroner ve serebral arterlerde hava kabarcıkları yerleşir. Koroner hava embolisinde malign aritmilerle birlikte enfarktüs olayı görülür. Serebral arterlerdeki hava embolisinde ise birçok nörolojik işlev bozuklukları (baş dönmesi, görme bozuklukları, baş ağrısı, duysal bozukluklar, bilinç kaybı v.s.) görülür. Bu koşullar altında ölüm, vena embolizminde gereken miktardan daha az hava ile meydana gelebilir .(5)

3.3 SISTEMIK KOMPLIKASYONLAR

3.3.2 Endokardit Riski

Intraligamenter enjeksyon gibi bazı enjeksiyonlar, bakterilerini sistemik dolaşıma zorlayabilir ve bakteriyel endokardite neden olur.

3.3.3 Kardiyovasküler Hastalık

iskemik kalb hastalığı olan hastalar (anjina pektoris, geçirilmiş miyokard enfarktüsü) veya daha önce kalp ameliyatı geçirmiş veya kalp yetmezliği gibi dolaşım bozuklukları, karşılaştırıldığında daha yüksek lidokain plazma seviyeleri Aynı doz verilen sağlıklı deneklerle. Öyleyse maksimum güvenli dozun olması tavsiye edilir. bu tür hastalarda yarıya iner (81, 82). Düşük plazma potasyum seviyeleri ve asidoz ayrıca lokal yan etkilerin olumsuz etkilerini güçlendirir.

3.3.4 Allerjik Reaksyonlar

Ester tip lokal anesteziklere bağlı alerjik reaksiyon daha sık görülmekle birilikte amid tipi lokal anesteziklere karşı gelişen alerjik reaksiyonlar da bildirilmiştir. Amit tipi lokal anesteziklere karşı belgelenmiş gerçek alerji son derece nadirdir (83). Bazı literatürde alerji insidansının

%0,1'den %1'e (84) çıktığı bildirilse de, son veriler bu alerjinin (özellikle lidokain) insidansında olası bir artış olduğunu düşündürmektedir (85).

Bazı hastalar bir diş enjeksiyonundan kaynaklanan alerji benzeri semptomlar fark edebilirken, bu gibi semptomların ya alerjiyi ve hatta anafilaksiyi taklit edebilen psikojenik bir reaksiyondan ortaya çıkması ihtimali de vardır. Günümüzde yaygın olarak kullanılan vazokonstriktörlü dental lokal anestezikler, bazı vaka raporlarında alerjik reaksiyonlara sebep olabileceğine dikkat çeken koruyucu sodyum metabisülfit içerir. Lokal anestezik uygulanmasından sonra ortaya çıkan alerjik ya da aşırı duyarlılık reaksiyonları sıklıkla solüsyon içerisindeki metil paraben veya sodyum-metabisülfit gibi sülfit gruplarına bağlı gelişmektedir. Bunun için lokal anestezi sonrası görulen alerji ve aşırı duyarlıklık reaksiyonlarının tümüyle lokal anesteziğe bağlı olmadığını bir göstergesidir. Alerjik reaksiyonlar doza bağımlı değildir, fakat hastanın küçük bir doza bile tepki verme kapasitesinin artmasından kaynaklanır. Alerjiler, bir kısmı ürtiker, dermatit, anjiyoödem, ateş, ışığa duyarlılık veya anafilaksi gibi çeşitli şekillerde ortaya çıkabilir (86). Bununla birlikte larinks ödemi ile solunum yolu açıklığını daralmasına da sebep olabilmektedir (87, 88, 89, 90).

3.3.5 Aşırı Doza Bağlı Olarak Gelişen Toksisite

Advers ilaç reaksiyonlarının çoğu ya enjeksiyon sırasında ya da 5 ila 10 dakika içinde gelişir. Lokal anestezik doz aşımı, tek bir yanlışlıkla intravasküler enjeksiyon veya tekrarlanan enjeksiyonların neden olduğu yüksek kan seviyelerinden kaynaklanabilir. Lokal anestezik, merkezi sinir sisteminde (CNS) iki fazlı bir reaksiyona (örn. eksitasyon ve ardından depresyon) neden olur. Erken sübjektif toksisite belirtileri CNS'yi içerir ve baş dönmesi, kaygı ve kafa karışıklığını sebep olur. Bunu diplopi kulak çınlaması, uyuşukluk ve çevresel uyuşma veya karıncalanma görülebilir.

3.3.5.1 Trismus

Yunanca trismos kelimesinden gelen trismus, ağzın normal açıklığının kısıtlandığı (kilitli çene) çene kaslarının uzun süreli, tetanik spazmı olarak tanımlanır. Enjeksiyon sonrası ağrı, lokal anestezinin en sık görülen lokal komplikasyonu olmasına rağmen, tris mus tedavisi daha kronik ve karmaşık sorunlardan biri haline gelebilir.

3.3.5.2 Yaralanma

İğne batması yaralanmaları ciddi ve ölümcül enfeksiyonlara yol açabilir. Şırınga kullanan yada şırıngalarla ile ilgili işler yapan sağlık çalışanları iğne batması yaralanmaları yönünden yüksek risk grubundadır. Riskte bulunan tüm çalışanlar bu önemli sağlık tehlikesiden korunmak için bazı talimatlara uymak zorundadır.

Iğne batması yaralanmasına karşı oldukça etkin koruma sağlar.

SONUÇ

Diş hekimliğinde yapılan bütün tedaviler diş hekimlerin de kullanılacak olan malzemelerin tedavilere göre değişiklik göstermektedir. Buna dayanarak farklı şırınga ve iğne dolaysıyla bunların güvenilliklerini bilmeleri ve buna göre de malzeme seçimlerde oldukça önemlidir. Local anestezi diş hekimler için vazgeçilmezdir. Birçok farklı prosedüre uygun olarak çeşitli enjeketör tipi ve iğne mevcuttur. Uygulanacak enjeksiyon tipine göre iğne ve şırıngaların dikkatli seçilmesi gerekmektedir. Örneğin, iğnenin uzunluğu ve ölçüsü ve şırınga tipi enjeksiyon bölgesine uygun olmalıdır. ilacın viskozitesi ve hacmi. BMI, hastanın yaşı ve durumu, seçim sürecindeki diğer önemli faktörlerdir.

Local anestezi uygulamasında başta diş heimliğinde kullanılan dental enjektörlerin özellikleri ve kullanım alanları ve hangi tekniklerde uygulanması gerektiği durumların bilinmesi sonradan oluşan bazı komplikasyonların önlenmesinde ve ayrıca tedavi esnasında hastanın ağrısını azaltmakta ve muayene sırasında oluşan korku minimum seviyeye indirmekte büyük bir önem taşımaktadır. Bununla birlikte günümüzde birçok yeni nesil anestezik cihazların üretildiğini görmekteyiz. Bu cihazların yapılan araştırmaların tabi tutulması durumunda mümkün olduğunca hekimlik pratik tedavilerimizde ele almamız gerektiğini düşünmekteyim.

KAYNAK

1. Wood, A.: On a New Method of Treating Neuralgia by the Direct Application of Opiates to the Pain Points, Edinburgh M. & S. J. 82:265-281, 1855.)

2. Charles-Gabriel Pravaz, Compt. rend. Acad. sc. 236:88-90, 1953.)

3. Malamed, F. stanley,2020, Handbooks of local anesthesia, , Elsevier Inc. , London,newyork,ISBN: 978-0-323-58207-0

4. Bartlett SZ. Clinical observations on the effects of injections of local anesthetic preceded by aspiration. Oral Surg. 1972;33: 520.

5. Sağlam AA. Dental Anestezi (Atlas). Ankara: Berkay Ofset Ltd. Şti.; 2005.)

5. Hochman MN, Chiarello D, Hochman CB, et al. Computerized local anesthesia delivery vs. traditional syringe technique. N Y State Dent J. 1997; 63:24–29.)

6. Gibson RS, Allen K, Hutfless S, et al. The Wand vs. traditional injection: a comparison of pain related behaviors. Pediatr Dent. 2000; 22:458–462.

7. Nicholson JW, Berry TG, Summitt JB, et al. Pain perception and utility: a comparison of the syringe and computerized local injection techniques. Gen Dent. 2001; 49:167–172.

8. Perry DA, Loomer PM. Maximizing pain control: the AMSA injection can provide anesthesia with few injections and less pain. Dimensions Dent Hyg. 2003; 1:28–33.

9. Fukayama H, Yoshikawa F, Kohase H, et al. Efficacy of anterior and middle superior alveolar (AMSA) anesthesia using a new injection system: the Wand. Quintessence Int. 2003;34:737–741.

10. Tan PY, Vukasin P, Chin ID, et al. The Wand local anesthetic delivery system. Dis Colon Rectum. 2001;44:686–689

11. Landsman A, DeFronzo D, Hedman J, McDonald J. A New System for Decreasing the Level of Injection Pain Associated with Local Anesthesia of a Toe (Abstract). Presented at: Annual Meeting of the American Academy of Podiatric Medicine; 2001.

12. Friedman MJ, Hochman MN. 21st century computerized injection for local pain control. Compend Contin Educ Dent. 1997;18: 995–1003.)

13. Hochman MN, Chiarello D, Hochman CB, et al. Computerized local anesthesia delivery vs. traditional syringe technique. N Y State Dent J. 1997;63:24–29.

14. Nicholson JW, Berry TG, Summitt JB, et al. Pain perception and utility: a comparison of the syringe and computerized local injection techniques. Gen Dent. 2001;49:167–1

15. Perry DA, Loomer PM. Maximizing pain control: the AMSA injection can provide anesthesia with few injections and less pain. Dimensions Dent Hyg. 2003;1:28–33.

16. Fukayama H, Yoshikawa F, Kohase H, et al. Efficacy of anterior and middle superior alveolar (AMSA) anesthesia using a new injection system: the Wand. Quintessence Int. 2003;34:737–741.

18. Kudo M, Ohke H, Katagiri K, et al. The shape of local anesthetic injection syringes with less discomfort and anxiety: evaluation of discomfort and anxiety caused by various types of local anesthetic injection syringes in high level trait-anxiety people. J Jpn Dent Soc Anesthesiol. 2001;29:173–178.

19. Hochman MN, Friedman MJ. In vitro study of needle deflection: a linear insertion technique versus a bi-directional rotation insertion technique. Quintessence Int. 2000;31:737–743.

20. Fuhs QM, Walker WA, Gouigh RW, et al. The periodontal ligament injection: histological effects on the periodontium in dogs. J Endodont. 1983;9:411–415.

21. Galili D, Kaufman E, Garfunkel AA, et al. Intraligamentary anesthesia: a histological study. Int J Oral

22. Pashley EL, Nelson R, Pashley DH. Pressures created by dental injections. J Dent Res. 1981;60:1742–1748.

23. Cuny EJ, Fredekind R, Budenz AW. Safety needles: new requirements of the Occupational Safety and Health Administration bloodborne pathogens rule. J Calif Dent Assoc. 1999; 27:525–530.

24. Cuny E, Fredekind RE, Budenz AW. Dental safety needles “effectiveness”: results of a one-year evaluation. J Am Dent Assoc. 2000; 131:1143–1148.

25. Boynes SG. Evaluating the advances and use of hypodermic needles in dentistry. Compend Con

26. Monheim, L.M. Local anesthesia and pain control in the dental practice, ed 2. St. Louis, C. V. Mosby, 1976, pp 248-264. 2. Malamed, S.F. Medical emergencies in the dental office, ed 2. St. Louis, C. V. Mosby, 1980, pp 220- 230.
27. McCarthy, F. Emergencies in dental practice. Philadelphia, W. B. Saunders Co, 1972, pp 316-318.
28. McDonald, R.E., and Avery, D.R. Dentistry for the child and the adolescent. St. Louis, C. V. Mosby, 1978, pp 169-176.
29. Cohen, M.B.; Gravitz, L.A.; and Knappe, T.A. Twenty-five gauge versus twenty-seven gauge needles. JADA 78(6):1312-1314, 1969.
30. Cooley, R.L., and Robison, S.F. Comparative evaluation of the 30 gauge dental needle. Oral Surg 48:401-404, 1979
31. Oikarinen, V.J., and Perkki, K. A metallurgic and bacteriological study of disposable injection needles in dental and oral surgery practice. Proc Finn Dent Soc 71:147-161, 1975. 1
32. Winther, J.E., and Petersen, K.J. Penetration resistance of dental injection needles. Int J Oral Surg 8:363-369, 1979.

33. Haapasalo, M., Shen, Y., Qian, W., & Gao, Y. (2010). Irrigation in endodontics. Dental Clinics, 54(2), 291-312.

34. McGill S, Gulabivala K, Mordan N, et al. The efficacy of dynamic irrigation using a commercially available system (RinsEndo) determined by removal of a collagen 'bio-molecular film' from an ex vivo model. Int Endod J 2008;41:602–8.

35. Huang TY, Gulabivala K, Ng Y- L. A bio-molecular film ex-vivo model to evaluate the influence of canal dimensions and irrigation variables on the efficacy of irrigation. Int Endod J 2008;41:60–71

36. Townsend C, Maki J. An in vitro comparison of new irrigation and agitation techniques to ultrasonic agitation in removing bacteria from a simulated root canal. J Endod 2009;35:1040–3.

37. Desai P, Himel V. Comparative safety of various intracanal irrigation systems. J Endod 2009;35:545–9.

38. Hauser V, Braun A, Frentzen M. Penetration depth of a dye marker into dentine using a novel hydrodynamic system (RinsEndo). Int Endod J 2007;40:644–52.

39. Hockett JL, Dommisch JK, Johnson JD, et al. Antimicrobial efficacy of two irrigation techniques in tapered and nontapered canal preparations: an in vitro study. J Endod 2008;34:1374–7.

40. Nielsen BA, Craig Baumgartner J. Comparison of the EndoVac system to needle irrigation of root canals. J Endod 2007;33:611–5.

41. Plotino G, Pameijer CH, Grande NM, et al. Ultrasonics in endodontics: a review of the literature. J Endod 2007;33:81–95.

42. Martin H. Ultrasonic disinfection of the root canal. Oral Surg Oral Med Oral Pathol 1976;42:92–9. Irrigation in Endodontics 311

43. Cunningham W, Martin H, Forrest W. Evaluation of root canal debridement by the endosonic ultrasonic synergistic system. Oral Surg Oral Med Oral Pathol 1982; 53:401–4.

44. Cunningham W, Martin H, Pelleu G, et al. A comparison of antimicrobial effectiveness of endosonic and hand root canal therapy. Oral Surg Oral Med Oral Pathol 1982;54:238–41.

45. Martin H, Cunningham W. Endosonics–the ultrasonic synergistic system of endodontics. Endod Dent Traumatol 1985;1:201–6.

46. Roy RA, Ahmad M, Crum LA. Physical mechanisms governing the hydrodynamic response of an oscillating ultrasonic file. Int Endod J 1994;27:197–207.

47. Lumley PJ, Walmsley AD, Walton RE, et al. Effect of pre-curving endosonic files on the amount of debris and smear layer remaining in curved root canals. J Endod 1992;18:616–9

48. Goodman A, Reader A, Beck M, et al. An in vitro comparison of the efficacy of the step-back technique versus a step-back ultrasonic technique in human mandibular molars. J Endod 1985;11:249–56.

49. Archer R, Reader A, Nist R, et al. An in vivo evaluation of the efficacy of ultrasound after stepback preparation in mandibular molars. J Endod 1992;18: 549–52.

50. Sjo¨gren U, Sundqvist G. Bacteriologic evaluation of ultrasonic root canal instrumentation. Oral Surg Oral Med Oral Pathol 1987;63:366–70.

51. Öztaş N. Çocuk Diş Hekimliğinde Lokal Anestezi ve Yeni Teknikler. In: Diş Hekimliğinde Ağrı, Ed. Kişnişci R, Bulut ÖE, Bebek T. Birinci baskı. Egem Matbaacılık: Ankara; 2002. s.177-88.

52 Klinberg G, Berggren U, Noren JG. Dental fear in an urban Swedish child population: prevalence and cocncomitant factors. Community dent Health 1994; 11: 208-214.

53 Locker D, Liddell A, Dempster L, Shapiro D. Age of onset of dental anxiety. J Dent Res 1999; 78: 790-796.

54 Roghani S, Duperon SF, Barochana N. Evaluating the efficacy of commonly used topical anesthetics. Pediatr Dent 1999; 21: 197- 200.

55. Hallonsten AL, Veerkamp J, Rölling I. Pain, pain control and sedation in children and adolescent. In: Pediatric Dentistry-a clinical approach. 1st ed. Ed. Koch G, Poulsen S. Munksgaard: Copenhagen; 2001. p.147-72.

56. Malamed SF. Handbook of Local Anesthesia. 4th ed. Mosby: United States of America; 1997. p.2-73, 116-243.

57. McDonald RF, Avery DR. Dentistry for the Child and Adolescent. 8th ed. Mosby: United States of America; 1994. p.294-306.

58. Öztaş N. Çocuk Diş Hekimliğinde Lokal Anestezi ve Yeni Teknikler. In: Diş Hekimliğinde Ağrı, Ed. Kişnişci R, Bulut ÖE, Bebek T. Birinci baskı. Egem Matbaacılık: Ankara; 2002. s.177-88.

59. Hallonsten AL, Veerkamp J, Rölling I. Pain, pain control and sedation in children and adolescent. In: Pediatric Dentistry-a clinical approach. 1st ed. Ed. Koch G, Poulsen S. Munksgaard: Copenhagen; 2001. p.147-72.

60. Ram D, Peretz B. Administering local anaesthesia to paediatric dental patients-current status and prospects for the future. Int J Paediatr Dent 2002; 12 (2): 80-9.

61. Meechan JG. Local Anaesthesia for children. In: Paediatric Dentistry. 2nd ed. Ed, Welbury RR. Oxford University Pres: NewYork; 1997. p.77-92.

62. Clark TM, Yagiela JA. Advanced techniques and armamentarium for dental local anesthesia. Dent Clin North Am 2010; 54: 757-68)

63. Meechan JG. Local Anaesthesia for children. In: Paediatric Dentistry. 2nd ed. Ed, Welbury RR. Oxford University Pres: NewYork; 1997. p.77-92.

64. Munshi AK, Hegde A, Bashir N. Clinical evaluation of the efficacy of anesthesia and patient preference using the needle-less jet syringe in pediatric dental practice. J Clin Pediatr Dent 2001; 25 (2): 131-6.

65. Katch EM. Applications of transcutaneous electrical nerve stimulation in dentistry. Anesth Prog 1986; 33: 156-60

66. Meechan JG. Local Anaesthesia for children. In: Paediatric Dentistry. 2nd ed. Ed, Welbury RR. Oxford University Pres: NewYork; 1997. p.77-92.

67. Ram D, Peretz B. Administering local anaesthesia to paediatric dental patients-current status and prospects for the future. Int J Paediatr Dent 2002; 12 (2): 80-9.

68. Croll TP. Pain control for children using dental electronic anesthesia. J Practical Hygiene 1996; Jan/Feb: 15-8.

69. Ram D, Peretz B. Administering local anaesthesia to paediatric dental patients-current status and prospects for the future. Int J Paediatr Dent 2002; 12 (2): 80-9.

70. Ram D, Kassirer J. Assessment of a palatal approach-anterior superior alveolar (P-ASA) nevre block with the Wand in paediatric dental patients. Int J Paediatr Dent 2006; 16 (5): 348-51.

71. Sumer M, Mısır F, Koyuturk AE. Comparison of the Wand with a conventional technique. Oral Surg Oral Med Oral Pathol Oral Radiol Endod 2006; 101 (6): e106-9.

72. Blanton PL, Jeske AH. Dental local anesthetics: Alternative delivery methods. J Am Dent Assoc 2003; 134 (2): 228-34.

73. Aşıcı N, Doğan C, Çınar Ç, Alaçam A. İnfiltrasyon anestezisinde iki farklı enjektör tipinin ağrı düzeyi, davranış tipi ve psikolojik kabulünün karşılaştırmalı olarak incelenmesi. GÜ Dişhek Fak Derg 2004; 21 (2): 77-81.

74. Yesilyurt C., Bulut G., Taşdemir T. Pain perception during inferior alveolar injection administered with the Wand or conventional syringe. Br Dent J 2008; Sep 13; 205(5): E10; discussion 258-9

75. Kuscu OO, Akyuz S. Is it the injection device or the anxiety experienced that causes pain during dental local anaesthesia? Int J Paediatr Dent 2008; 18(2): 139-45.

76. Koyuturk AE, Avsar A, Sumer M. Efficacy of dental practitioners in injection techniques: computerized device and traditional syringe. Quintessence Int 2009; 40 (1): 73-7.

77. Kuşcu O.O., Akyuz S. Children's preferences concerning the physical appearance of dental injectors. J Dent Child 2006; 73(2): 116-21.

78. MALAMED, S.F., 2020, Handbook of Local Anesthesia 7th Edition, Elsevier Inc., China, 978-0-323-58207-0).

79. Türker M, Yücetaş Ş. Anestezi. In: Ağız, Diş, Çene Hastalıkları ve Cerrahisi. 3th ed. Özyurt Matbaacılık; 2004. p. 91–140.

80. Koyuncuoğlu G, Alpkılıç DŞ, Şitilci AT, Tolgay CG, Aren G. Çocuk Diş Hekimliğinde Sedasyon ve Lokal Anestezik Uygulamaları. Türkiye Klin Çocuk 112 Diş Hekim - Özel Konular. 2015;1(1):42–50

81. Chen AH. Toxicity and allergy to local anesthesia. J Calif Dent Assoc. 1998;26:683-692.

82. Preshaw PM, Rowson JE. The use of lignocaine local anesthetic. Br Dent J. 1996;181:240.

83. Bina B, Hersh EV, Hilario M, et al. True allergy to amide local anesthetics: a review and case presentation. Anesth Prog 2018;65:119–23.

84. Fisher MM, Bowey CJ. Alleged allergy to local anaesthetics. Anaesth Intensive Care 1997;25:611–4.

85. To D, Kossintseva I, de Gannes G. Lidocaine contact allergy is becoming more prevalent. Dermatol Surg 2014;40:1367–72.

86. Malamed SF. Systemic complications. In: Handbook of Local Anesthesia. 5th ed. St. Louis, Mo: Mosby; 2004: 311-25.

87. Fonseca RJ. Oral and Maxillofacial Surgery. Philadelphia: WB Saunders Company, 2000; 433-434.

88. Malamed SF. Handbook of Local Anesthesia. 4th ed. St. Louis, Missouri: Mosby-Year Book, Inc, 1997, 193-194.

89. Marinho RO. Abducent nerve palsy following dental local analgesia. Br Dent J 1995; 179: 69-70.

90. McCaughey W. Adverse effects of local anesthesia. Drug Safety 1992; 7: 178-189

91. Boynes SG. Evaluating the advances and use of hypodermic needles in dentistry. Compend Contin Educ Dent. 2014;35:649–654.

92. Aldous JA. Needle deflection: a factor in the administration of local anesthetics. J Am Dent Assoc. 1968;77:602–604.

93. Jeske AH, Boshart BF. Deflection of conventional versus nondeflecting dental needles in vitro. Anesth Prog. 1985;32:62–64.

94. Jastak JT, Yagiela JA, Donaldson D. Local Anesthesia for the Oral Cavity. Philadelphia: WB Saunders; 1995.

95. Steele AC, German MJ, Haas J, et al. An in vitro investigation of the effect of bevel design on the penetration and withdrawal forces of dental needles. J Dent. 2013;41:164–169.

96. Robison SF, Mayhew RB, Cowan RD, et al. Comparative study of deflection characteristics and fragility of 25-, 27-, and 30-gauge short dental needles. J Am Dent Assoc. 1984;109: 920–924. 9. Delgado-Molina E, Tamarit-Borras M, Berini-Aytes L, et al. Comparative study of two needle models in terms of deflection during inferior alveolar nerve block. Med Oral Pathol Oral Cir Bucal. 2009;14:440–444

97. Jeske AH, Blanton PL. Misconceptions involving dental local anesthesia. Part 2. Pharmacology. Tex Dent J. 2002;119: 310–314.

98. Farsakinan LR, Weine FS. The significance of needle gauge in dental injections. Compend Contin Educ Dent. 1991;12:262–268.

99. Flanagan T, Wahl MI, Schmitt MM, et al. Size doesn't matter: needle gauge and injection pain. Gen Dent. 2007;55: 216–217.

100. Cook-Waite Laboratories Inc. Manual of Local Anesthesia in General Dentistry. New York: Rensselaer & Springville; 1936:38.

101. Monheim L. Local Anesthesia and Pain Control in Dental Practice. St Louis: CV Mosby; 1957:184.

102. Allen GD. Dental Anesthesia and Analgesia (Local and General). 2nd ed. Baltimore: Williams & Wilkins; 1979:133.

103. Yagiela JA, Jastack JT. Regional Anesthesia of the Oral Cavity. St Louis: CV Mosby; 1981:105.

104. PhillipsWH. Anatomic considerations in local anesthesia. J Oral Surg.1943;1:112^121.

105. Malamed SF. Handbook of Local Anesthesia. 5th ed. St Louis: The CV Mosby Co; 2004.

106. Jastak JT, Yagiela JA. Regional Anesthesia of the Oral Cavity. St Louis: The CV Mosby Co;1981.

107. Malamed SF. Handbook of Local Anesthesia. 5th ed. St Louis:The CV Mosby Co; 2004.

108. Jastak JT,Yagiela JA. Regional Anesthesia of the Oral Cavity. St Louis:The CV Mosby Co;1981. 16. Evers H, Haegerstam G. Introduction to Dental LocalAnesthesia. 2nd ed. St Louis:The CV Mosby Co;1990.

109. PhillipsWH. Anatomic considerations in local anesthesia. J Oral Surg.1943;1:112^121.

110. Reader A, Nusstein L. Local anesthesia for endodontic pain. Endod Top 2002;3:14-30

111. Clark TM, Yagiela JA. Advanced techniques and armamentarium for dental local anesthesia. Dent Clin North Am 2010;54:757-68.

112. Ogle OE, Mahjoubi G. Advances in local anesthesia in dentistry. Dent Clin North Am 2011;55:481-99.

113. Remmers T, Glickman G, Spears R, He J. The efficacy of IntraFlow intraosseous injection as a primary anesthesia technique. J Endod 2008;34:280-3.