T.C.
İSTANBUL ÜNİVERSİTESİ
İSTANBUL TIP FAKÜLTESİ
RADİODİAGNOSTİK ANABİLİM DALI

ŞÜPHELİ MİKROKALSİFİKASYON İÇEREN OLGULARIN MR MAMMOGRAFİ İLE DEĞERLENDİRİLMESİ

Uzmanlık Tezi

Dr. Artür SALMASLIOĞLU

İstanbul - 2005

Uzmanlık eğitimim süresince bilgi ve deneyimleri ile yetişmemde emekleri bulunan değerli hocalarım Anabilim Dalı Başkanı Prof. Dr., Bülent Acunaş , Prof. Dr. Özenç Minareci, Prof. Dr.İzzet Rozanes, Prof. Dr. Atadan Tunacı , Doç. Dr. Mehtap Tunacı, Doç. Dr. Arzu Poyanlı , Doç. Dr. Serra Sencer ve Doç. Dr. Gülgün Engin'e ,

Tez çalışmamda ve uzmanlık eğitimim sırasında bilimsel katkı, destek ve ilgisini esirgemeyen, kendisine çok şey borçlu olduğum tez hocam Prof. Dr. Gülden Acunaş'a,

Tez çalışmam boyunca yakın işbirliği içerisinde bana tam destek Genel Cerrahi Anabilim Dalı C Servisi hocaları ve asistan arkadaşlarıma,

Tecrübelerini içtenlikle bize aktaran, birlikte çalışmaktan her zaman mutluluk duyduğum Uzm. Dr. Kubilay Aydın'a, Uzm. Dr. Memduh Dursun'a , Uzm.Dr. Ensar Yekeler'e, Uzm.Dr.Ege Terzibaşıoğlu'ya, Uzm.Dr. Koray Güven'e ve Uzm.Dr.Barış Bakır'a

Uzmanlık eğitimim süresince birlikte çalıştığım tüm araştırma görevlisi arkadaşlarıma, çalışma ortamımızda bana her zaman yardımcı olan tüm teknisyen arkadaşlarıma, hemşire, sekreter ve Anabilim Dalımızda görevli tüm personelimize,

Bugüne kadar benden manevi desteğini hiçbir zaman esirgemeyen aileme,

Teşekkür ederim.

Dr.Artür SALMASLIOĞLU

İÇİNDEKİLER

1.GİRİŞ **2**

2. GENEL BİLGİLER **4**

2.1 MEME EMBRİYOLOJİSİ,ANATOMİSİ,FİZYOLOJİSİ[14] 4

2.2 MEME PATOLOJİLERİ 16

A)Memenin Benign Hastalıkları 16

B)Memenin Malign Hastalıkları 24

2.3 GÖRÜNTÜLEME YÖNTEMLERİ 36

Mammografi 36

Ultrasonografi : 40

Magnetik Rezonans Görüntüleme: 41

3.GEREÇ VE YÖNTEM **47**

Olgular 47

Magnetik Rezonans Çekim Tekniği 47

Değerlendirme Kriterleri 48

4.BULGULAR **52**

Mammografilerin değerlendirilmesi: 52

MRG Bulgularının Değerlendirilmesi 53

Patoloji Sonuçlarının Değerlendirilmesi: 55

Olguların Genel Değerlendirmeleri: 55

5.OLGU ÖRNEKLERİ **63**

Olgu 1: 63

Olgu 2: 64

Olgu 3: 66

Olgu 4: 68

6.TARTIŞMA **70**

7.SONUÇ **82**

8.ÖZET **84**

9.KAYNAKLAR **86**

1.GİRİŞ

Tarama mammografilerinde sık rastlanan bulgulardan birisi mikrokalsifikasyonlardır. Mikrokalsifikasyonlar benign klinik durumlarla birlikte izlenebilecekleri gibi malignitenin erken veya ileri dönem bulgusu olarak da karşımıza çıkabilirler. Radyolojik açıdan mikrokalsifikasyonların değerlendirilmesinde kullanılan ana modalite mammografi olmakla birlikte birçok olguda kararsız kalınabilmekte ve yardımcı modalitelere ihtiyaç duyulmaktadır.

Malignite açısından şüpheli mikrokalsifikasyonları bulunan olguların ayırıcı tanıları içerisinde en önemli grubu in situ duktal karsinom (ISDK) ve invaziv duktal karsinom oluşturmaktadır. Meme kanserinin noninvaziv bir formu olan İSDK'un görülme sıklığı son yıllarda artmış ve mammografik olarak saptanmış olan kanserlerin yaklaşık % 20 sini oluşturmuştur [1].

İSDK meme kanserinin duktal system içinde sınırlı olduğu,henüz bazal membranı geçmemiş görüntüleme ile saptanabilir en erken dönemi olup invaziv kanserin öncüsü olduğu kabul edilmektedir.Geçmişte İSDK tedavisinde mastektomi tercih edilen yöntem iken,günümüzde standart yaklaşım meme koruyucu cerrahidir[1].

ISDK mamografide sıklıkla mikrokalsifikasyonlarla saptanır.Genellikle eşlik eden bir bulgu yoktur.İSDK tanısı perkutan biopsi ve işaretleme yöntemlerinin daha sık olarak uygulanmaya başlamasından sonra,klinik bulgusu olmayan mamografik olarak saptanan kanserlerin %25-56 sını oluşturmaktadır [2-4].ISDK mammografide mikrokalsifikasyonlarla belirlendiği için ultrasonografi(US) ve Manyetik rezonans(MR) görüntüleme özellikleri hakkında çok az bilgi mevcuttur.Mamografi dışında hiçbir modalitenin İSDK değerlendirmesinde kabul edilmiş bir rolü yoktur ancak İSDK ların US ve MR özelliklerini araştıran çalışmalar mevcuttur [5-13]. İSDK da MR görüntüleme nin yerini araştıran çalışmaların sonuçları tartışmalıdır ve birbirleri ile tam uyum yoktur.Bu farklı sonuçlara, memenin MR incelemeleri için saptanmış belli uygulama ve değerlendirme standartlarının belirlenmesindeki gecikmenin yol açtığı düşünülmektedir. Belli standartların temel alındığı prospektif çalışmaların yapılıp,histopatolojik sonuçlar ve benzer özellikli çalışma sonuçları ile karşılaştırılmasının İSDK larda MR görüntülemenin ın yerini belirleyecektir.

Çalışmamızın amamcı, mammografik olarak BI-RADS 4 ve 5 grubunda sınıflandırılan, ve malignite açısından şüpheli bulunan mikrokalsifikasyonların MR mammografi ile değerlendirilmesidir. MR mammografinin özellikle ISDK'lı olgularda ve invaziv komponenti de bulunabilen olgularda tanısal sensitivite ve spesifisitesinin araştırılması hedeflenmiştir. Ayrıca lezyon boyutlarının saptanmasında MR mammografinin patoloji sonuçları ile korrelasyonu araştırılacaktır. Bu sonuçlardan faydalanılarak MR mammografinin şüpheli mikrokalsifikasyonlu hastaların klinik yönlendirilmelerine ve geçirecekleri cerrahi girişimlerinin planlanmasına bulunabilecekleri katkılar tartışılacaktır.

2. GENEL BİLGİLER

2.1 MEME EMBRİYOLOJİSİ,ANATOMİSİ,FİZYOLOJİSİ[14]

Memenin normal anatomisini tanımlayabilmek, menstrüasyon sikluslarına bağlı değişiklikler, gebelik ve laktasyon esansında değişkliğe uğrayan fizyoloji ve yaşlanmanın getirdiği ilerleyici değişimler sebebiyle zor bir eylemdir. Farklı bireyler arasında ve farklı zamanlarda memenin klinik özellikleri ve görüntüleme bulguları açısından büyük değişkenlikler mevcuttur. Hatta bu değişkenlikler bireyin her iki memesi arasında veya bir memesinin farklı bölgeleri arasında dahi izlenebilir. Bu durum, memenin işlevsel doğasının bir sonucudur. Pubertede, menstrual sikluslarda, gebelikte, laktasyonda, involüsyon evresinde memede spesifik değişiklikler oluşur. Menopoz, malnütrisyon veya düşkünlüğe yol açan hastalıklar memede önceden belirlenemeyecek farklılaşmalara yol açabilir. Memenin üç boyutlu anatomisinin iyi bilinmesi variasyonların, benign değişikliklerin ve hiperplaziden başlayıp in situ karsinom ve invaziv karsinoma kadar uzanan patolojik süreçlerin anlaşılabilmesi için şarttır.

EMBRİYOLOJİ

6 Haftalık embriyoda her iki aksilladan inguinal kanallara doğru band şeklinde oluşan ektodermal kalınlaşmaya "süt çizgisi" veye "meme çizgisi" adı verilir (Resim 1). Bu çizgi oluştuktan kısa bir süre sonra büyük oranda kaybolur ancak toraks bölgesinde yer alan küçük bir kısmı varlığını sürdürür ve altında yer alan mezenkimal dokuya penetre olur.Ektoderm mezenkimal doku içerisine doğru uzanım gösterirken sayıları 16 ile 24 arasında değişen dallanmalar oluşturur. Bu dallanmaların uç kısmlarında da küçük solid tomurcuklar meydana gelir. Doğuma kadar geçen sürede epitelyal dallanmalar kanalize olarak laktifer kanalları oluştururlar. Tomurcuklar ise küçük kanalları ve alveolleri oluşturacaklardır. Laktifer kanallar ilk başlarda küçük bir epitelyal çukura açılırlar. Doğumdan kısa bir süre

sonra komşu mezenkimal dokuların proliferasyonu ile bu çukur meme başını oluşturur.Meme çizgisinin bazen kısmi olarak kaybolmaması nedeniyle aksesuar meme başları oluşabilir (politeli). [15] Erkeklerde laktifer kanallar regrese olurlar ve sadece areolave meme başı belirgin olarak kalır. Kadınlarda ilk başlarda rölatif bir inaktivite evresi yer almakla birlikte epitelyal kanallar uzamaya ve dallanmaya devam ederler.



Resim 1: Bilateral süt çizgileri.

GELİŞİMSEL FİZYOLOJİ

Puberteye yakın dönemlerde gelişme hızlanmaya başlar ve puberte ile birlikte uç noktaya ulaşır. Bu dönemde memenin nihai şeklini belirleyecek olan etken yağ

dokusunun birikimidir. Ergenlik döneminde bir meme diğerine göre daha hızlı büyüyebilir ancak menarşta genellikle aynı boydadırlar.

Hamilelik sürecinde laktifer kanalların uç kısımlarından asinuslar gelişmeye başlar ve memeyi doğum sonrası süt salgılamaya hazır hale getirir. Süt verme dönemi sona erdiğinde asinuslar kaybolurlar ve glandüler elemanlar sadece laktifer kanallardan oluşurlar. Menopoz ile birlikte glandüler kısım tedricen atrofiye uğrar ve daha az belirgin hale gelir.

ANATOMİ VE HİSTOLOJİ

Meme glandları süperfisiyel fasiada yer alan göğüs duvarının ön ve lateral yüzlerine uzanan 2 adet geniş, hemisferik çıkıntıdır. Herbiri ikinci kostadan (klavikula düzeyi) altıncı kostaya kadar ve sternumdan midaksiller hatta kadar uzanım gösterir (Resim 2). Ağırlıkları ve boyutları kişiler arasında ve aynı kişide hayatın farklı evrelerinde değişir. Puberteden önce küçüktürler , gebelikte ve doğum sonrasında boyutları artar ve yaşlılıkta atrofiye olurlar. Sol meme genellikle sağdan daha büyüktür. Derin yüzleri sirküler ve yassı formdadır. Uzun aksisleri aksillaya doğru uzanır.

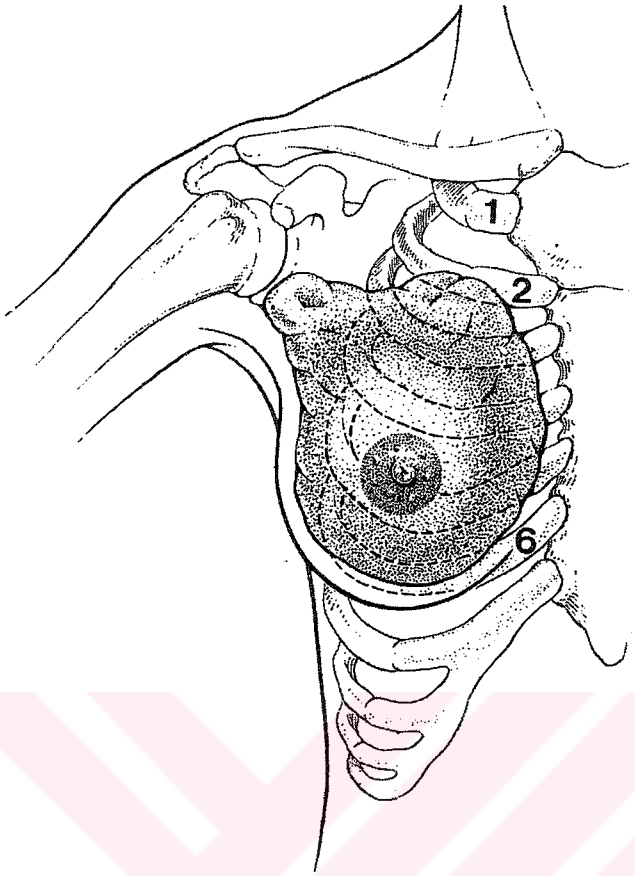

Resim 2: Meme glandının göğüs duvarında lokalizasyonu

Meme glandları tabanı göğüs duvarında, apeksi meme başında yer alan bir koni oluştururlar. Mammografi esnasında bir hemisfer haline yassılaşabilirler. Yüzeyel fasyanın yüzeysel ve derin yaprakları arasında yer alırlar. Konumları, yapıları ve gelişimleri aşısından ter bezlerine benzerler. Yüzeysel yaprak deriden 0,5-2,5 cm çaplı yağ dokusu tabakası ve areoler doku ile ayrılır. Fasyadan deriye doğru dokungaçlara benzer şekilde fibröz doku bandları uzanır ve memenin asıcı bağlarını (Cooper ligamentleri) oluştururlar.Retinaculae cutis adı verilen ince lineer demetler süperfisiyel fasyadanki bu uzantılardan kaynak alarak deriyle bağlantı kurarlar. Meme başının arkasında yer alan bölgede subkutanöz dokuda yağ tabakası yer almaz. Subareoler bölgede süperfisiyel fasyanın yüzeyel tabakası deri ile sıkı bir ilişki içerisindedir. Arka kısımda meme süperfisiyel fasyanın derin tabakası ile sınırlandırılır.Derin tabaka ile derin fasyanın yüzeyel tabakası arasında retromammar boşluk adı verilen ve yağ dokusu ve gevşek areolar doku içeren alan yer alır (Resim 3).

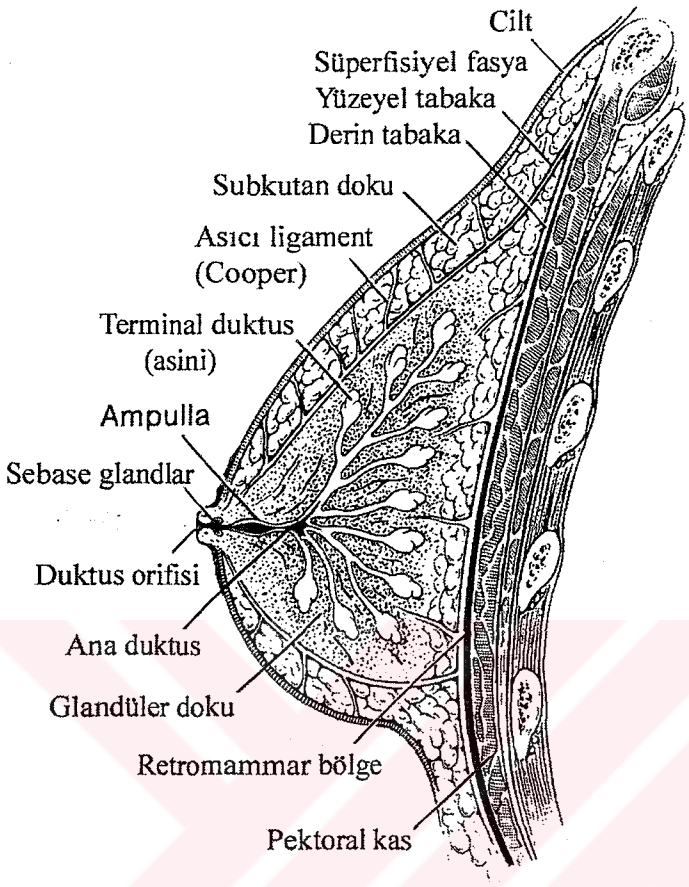

Resim 3: Meme anatomisi

Majör Duktuslar

Erişkin meme glandında birbirlerinden düzensiz ve sınırları belirsiz ince fibröz septalarla ayrılan ve meme başına doğru birleşerek uzanan 15 – 20 adet lob mevcuttur. Her lobun kendisine ait bir laktifer kanalı bulunur. Sagittal kesitlerde her bir majör kanal 2 ile 4.5 mm çapa sahip, çok katlı yassı epitel ile döşeli tubuller olarak izlenebilir. Kanallar areola altındaki lokal bir genişleme bölgesi olan laktifer sinüs adı verilen alanda sonlanırlar. Kanalların bir kısmı sonlanmadan önce birbirleriyle birleşebilirler, dolayısıyla meme başına 6 ile 8 arası ekskretuar duktus açılır. Duktusların içerisinde yoğunlaşmış salgı ve dökülmüş epitel hücrelerinden

oluşmuş debris yer alabilir. Tubuler formda dilate olmuş bir duktus daha ileri aşamda kistik dilatasyonlar gösterebilir.

Meme Başı ve Areola

Meme başı dik, yassı veya retrakte olabilir. Laktifer kanalların yol açtığı küçük çentiklenmeler meme başının uç kısmında izlenebilir. Meme başı areolanın ortasında yer alır ve bu bölgede mammografilerde deri kalınlığı 0.5-1.5 mm'den birden veya tedricen artarak 1-5 mm'ye kadar ulaşır ancak histolojik olarak deri kalınlığı memenin her yerinde aynı olduğundan bu görünüm farklı mammografik projeksiyonlarda daire şeklinde olan areolanın farklı şekillerde yansımasına bağlıdır. Montgomery glandları areoler bölgede düşük miktarda salgı üretirler. Yine bu bölgede birkaç adet kıl gövdesi de yer alabilir.

Deri

Mammografilerde büyük ve küçük memeler arasında deri kalınlığında farklılıklar izlenebilir. Küçük memeler genellikle daha sıkı yapıda olurlar ve çekim plakasında çok yassı bir şekil almazlar. Bu tip memelerde X-ışını daha fazla miktarda deriden geçtiği için radyografide daha yoğun bir deri hattı izlenir. Büyük memeler plakada daha yassı bir konum aldıklarından lateral kısımlarında X-ışını deriye daha paralel olarak yol alır.

Yaş ilerledikçe derinin atrofiye olması , beraberinde mammografilerde izlenen deri kalınlığındaki variasyonları açıklar. İnframammar yarıkta, sarkan memenin yarattığı baskı yüzünden deride kalınlaşma izlenir.

Fibroglandüler Doku

Meme glandını oluşturan esas kısımlar fonksiyonel elemanlar (parenkim) ve destek dokusudur (stroma) (Resim 4). Salgı yapma fonksiyonuna sahip bölümler olan alveoler duktuslar ve alveoler kısa kolumnar hücrelerden oluşurlar [16]. Taban kısımlarında myoepitelyal hücreler yer alır. Meme glandlarının ter bezlerine

benzemesinin nedeni olan bu myoepitelyal hücreler memenin fonksiyonel kısmı haline gelme veya destekleyici fibröz doku rolünü üstlenme kapasitesine sahiptirler. Duktusların çevresinde konnektif doku yer alır.

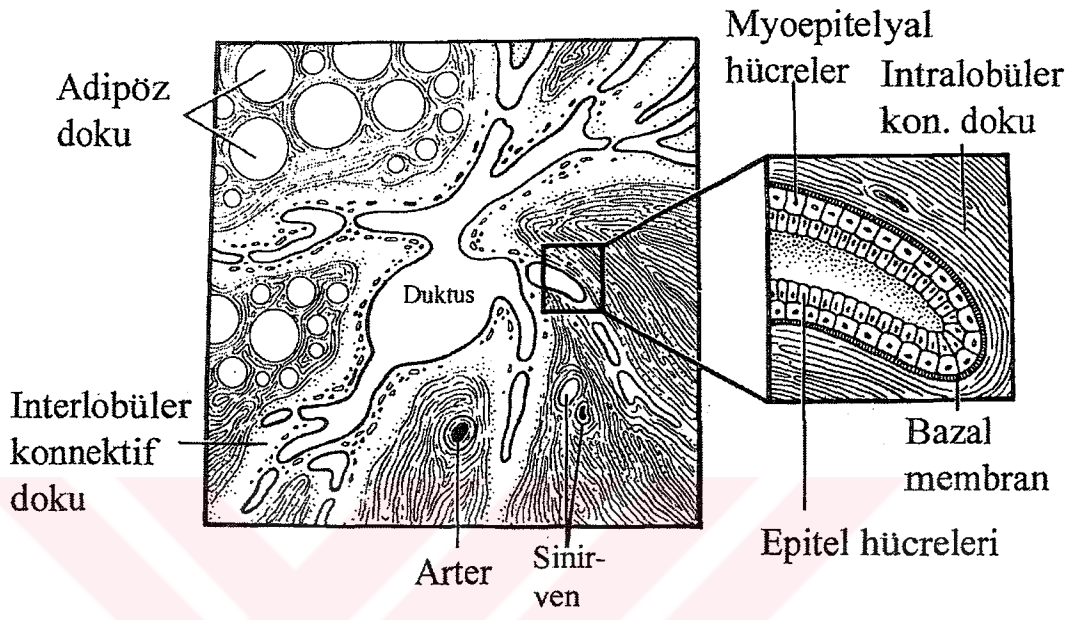

Resim 4: Duktuslar ve periduktal yapıların histolojisi

Ultrasonografide memede oluşan internal ekoların çoğunu lobları düzensiz şekilde ayıran, süperfisiyel fasyanın yüzeyel ve derin yapraklarına doğru uzanım gösteren ve kompartmanlar meydana getiren fibröz kılıflar oluşturur. Bu interlobüler konnektif doku denstir ve yağ ve diğer daha az dens dokular arasında bir geçiş oluşturur. Konnektif dokular konik şekilde olduklarından ve areolaya doğru hacimleri gittikçe azaldığından hiçbir zaman X-ışınına tam teğet olmazlar ve bu yüzden mammografilerde kesintili çizgiler halinde izlenirler.

İntralobüler konnektif doku duktusların hemen bitişiğinde yer alır ve bu yüzden perikanaliküler veya paeriasinöz doku adını alır. Birçok hücreden meydana gelir ve kollajen lifleri ile birlikte bir miktar yağ da içerir. Bu gevşek bağ dokusu esnek karaktere sahip olduğundan gebelik ve laktasyon esnasında epitelyal kısımların hipertrofisine izin verir ve bu yüzden fibröz yapısına karşın parenkimin bir parçası olarak kabul edilir. Parenkim ve stroma arasındaki anatomik ayırım duktusların bazal

membranlarıdır. İntralobüler konnektif doku bazal membranın ötesinde yer almakla birlikte hormonal etkilere yanıt verdiği ve genellikle parenkimi ilgilendiren siklik değişikliklere katıldığı için parenkime dahil edilir. Stroma geniş kan damarlarını , sinirleri , lenfatikleri ve bir miktar adipöz dokuyu içeren yoğun , kollagenöz, interlobüler konnektif dokudan meydana gelir. Bu konnektif doku bezin lob ve lobülleri arasındaki belirsiz septaları oluşturur.

Özetle memeyi oluşturan üç ana doku tipi yağ dokusu, fibröz doku ve duktal elementlerdir. Mammografilerde yağ daha radyolusentken glandüler ve fibröz dokular birbirlerine benzer densiteye sahiptirler.

Venler

Kişiden kişiye boyut ve dağılımları farklılıklar gösterse de meme venleri aynı kişide genellikle iki taraf arasında simetrik dağılım gösterirler. Infrared ışık kaynağı ile çekilen fotograflarda yüzeyel venler izlenebilirler. Mammografilerde , çevrelerinde yer alan yağ dokusu sayesinde daha net olarak takip edilebilirler Yayılımları 2 genel patternden birisine uyar: Longitudinal seyir tipinde venler sternumun kenarına doğru yaklaşırlar ve perforan venler ile internal mammar venlere açılırlar. Transvers seyir tipinde ise suprasternal çentiğe doğru uzanım gösteren venler boyun alt kısmı venlerine doğru açılırlar ve buradan anterior juguler ven ile bağlantıya geçerler. Venlerin areola altındaki anastomoz seviyesindeki çapları birkaç milimetredir. Venlerin drenaj yolları üzerinden kolaylıkla karsinom metastazları oluşabilir.

Memenin derin venleri üç ana gruba ayrılır(Resim 5):

1) Memenin en büyük venleri olan ve internal mammar vene dökülenler
2) Boyut ve dağılımları daha farklı olan ve aksiller vene dökülenler
3) Interkostal venlere dökülenler

Sistemik venler ile doğrudan ilişkiyi azigos veni sağlar. Ayrıca azigos sistemi aracılığıyla vertebral sistem ile direkt bağlantı mevcuttur.

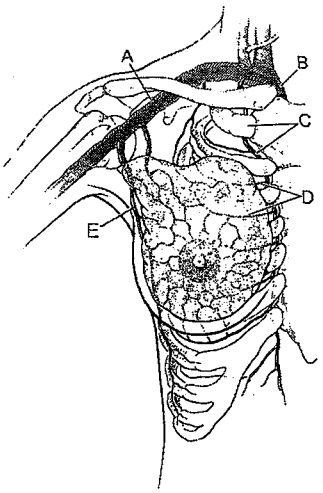

Resim 5: Memenin venöz drenajı.

A: Aksiller ven, B:İnnominat ven, C:Internal mammar ven,

D: Internal mammar venin perforan dalları, E:Torakodorsal ven

Arterler

Meme glandlarının ana arteryel beslenmesini a. mammaria interna'nın perforan dalları sağlar. A. axillaris'in torasik dalları ve interkostal arterlerden de ek damarlanma mevcuttur (Resim 6).

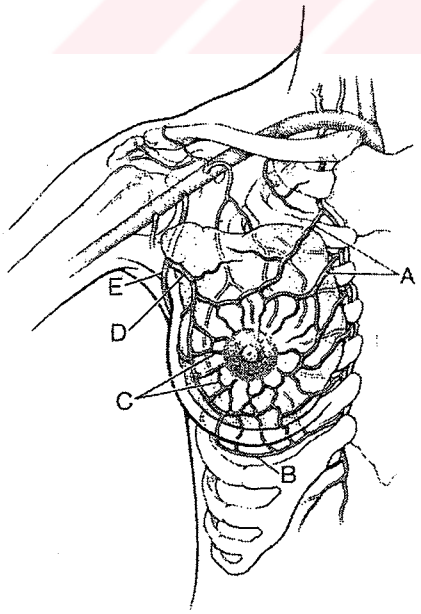

Resim 6: Memenin arteryel beslenmesi

A ve B:İnternal mammar arterin anterior perforan dalları

C: Areoler arteryel anastomoz D:Lateral torasik arterin dalı, E:Lateral torasik arter

Lenfatikler

Meme lenfatikleri üç sistem oluştururlar:

1) Periduktal yer alıp memenin derinlerine doğru ilerleyenler
2) Glandın yüzeyinde, subkutan yağ dokusunun altında yer alanlar
3) Doğrudan subkutan dokuda yerleşimli olanlar.

Bu üç sistem subareoler bölgede birbirleriyle bağlantı içerisindedirler. Pratik olarak lenf drenajı 4 kadranda değerlendirilebilir. Memenin lateral kadranları anterior aksiller ve pektoral nodlara dökülürler. Medial kadranlar, perforan damarlarla internal torasik arter çevresinde yer alan lenf nodlarına drene olurlar. Bazı lenf damarları posterior interkostal arterleri izleyerek posterior interkostal nodlara drene olurlar. Bazı lenf damarları ise karşı memenin ve ön abdominal duvarın lenfatikleri ile ilişki içerisindedirler [17]. Ayrıca meme glandları ile yapılan çalışmalarda %25 sıklıkta intramammar lenf nodları izlenmiştir. Bir lenf nodunun gerçekten intramammar kabul edilebilmesi için tamamıyla glandüler doku ile çevrelenmesi gereklidir. İntramammar glandların aksiller lenf nodu zincirleri ile sistemik bir bağlantıları mevcut değildir. Memenin herhangi bir kadranında yer alabilirler ancak genellikle üst dış kadranda yer alırlar. Meme kanseri ile ilişkileri olabilir veya olmayabilir; metastatik hücre içerebilir veya içermeyebilirler.

Sikluslarda Görülen Fizyolojik Değişiklikler

Siklus boyunca meme glandında gözlenen hormonal değişkliklerden çoğunun kaynağında hipofiz bezi yer almaktadır.İlk trimestrin sonuna doğru östrojen etkisi ile cinsiyet belirginleşmesi gerçekleşir. Postnatal birkaç gün hariç , ki bu evrede anneden geçen hormonların düzeyinin düşmesi ile meme glandından süt gelebilir, puberteye kadar meme dokusu hormonal olarak inaktif kalır. Pubertede gonadotropin hormonları hipofizden Folikül Stimülan Hormon (FSH) ve Lüteinizan Hormon (LH)

salgılanışına neden olur. Menstrüel siklusu ayarlayan hipotalamo-hipofizo-ovaryal hattın tam olarak dengeye oturmasına kadar meme glandı östrojenin etkisi altında uyarılır. Bu anovülatuar sikluslar boyunca duktus sistemi uzar, dallanır, yağ birikimi gözlenir ve intralobüler bağ dokusu miktarı artar. Ovülasyonun başlaması ile birlikte asiner yapılar corpus luteum'dan kaynaklanan progesterondan etkilenirler.

Normal menstrüel siklusun premenstrüel evresinde memelerde dolgunluk ve hassasiyet hissinin bulunması doğaldır. Meme hacmi artmış kan akımı ve dokularda su tutulması nedeniyle artış gösterir. Östrojenin asiner formasyona yol açacak parenkim proliferasyonunu uyarması ve progesteronun hamilelik oluşması durumunda asiner hücrelere uzanan duktusları epitelyal hücreler ile doldurması bu etkiyi arttırır. Prolaktinin etkisi ile bu hücrelerde yağ damlacıkları izlenir.

Menstrüel siklusun sonuna doğru bu değişiklikler bir sonraki siklusta tekrar etmek üzere geriler. Sürekli tekrar eden proliferasyon süreçleri hiçbir zaman tam olarak regrese olmazlar ve normal bir süreç olarak da kabul edilebilecek olan fibrokistik değişiklikleri oluştururlar. Fibrokistik değişikliklerin sebebi farklı dokuların hormonal etkilere farklı yanıtlar vermesidir. Bu yanıtlar arasında duktal dilatasyon ve kist oluşumu, lobüler hiperplazi , stromal fibrozis , lenfositik infiltrasyon ve duktal epitelyal hiperplazi veya metaplazi yer alır.

Gebelik ve Emzirme

Gebelik esnasında anne ve plasenta kaynaklı steroidlerde belirgin artış izlenir. Prolaktin artışı steroidlerin hipotalamus üzerine olan etkisini inhibe eder. Beşinci gestasyonel haftada human chorionic somatomammotropin bir laktojen olarak görev görmeye başlar. Östrojen laktasyonu baskılar. Serbest kortizol ve insulin miktarı artar. Doğum ve laktasyondan önce belirgin duktal , lobüler ve asiner değişiklikler gerçekleşir.

Doğumdan sonra galaktopoiezi baskılayan plasental hormonların aniden çekilmesi ile hormonal ortam değişir. O ana kadar yüksek seyreden prolaktin miktarları düşer ancak meme başının uyarılması ile geçici olarak yükselir. Prolaktin sütün sentez ve salgılanışı için gerekli olsa da laktasyonun oluşabilmesi için kortizol,

tiroksin , insülin ve parathormonun varlığı şarttır. Süt salgılanması arka hipofizden salınan oksitosinin etkisi ile gerçekleşir, ayrıca emzirme eylemi de uyarıcıdır.

Emzirme eyleminin sona ermesiyle laktasyon sona erer. Sıvı kısıtlaması, memenin bağlanması, östrojen, progesteron ve androjenlerin uygulanması bu durumu hızlandırır.

İnvolüsyon

Over fonksiyonlarındaki gerileme ve azalmayla birlikte meme involüsyonu gerçekleşir. Premenopozal evrede 35-45 yaşları arasında glandüler epitelde ve asiner ve lobüler dokularda belirgin azalma izlenir. Menopozal ve postmenopozal evrede, 45-75 yaşları arasında lobüler ve asiner yapıların belirgin kaybı ve yağ depolanmasında artış ve bağ dokusu hakimiyetinin belirginleşmesi izlenir. İleri senil evrelerde sadece sert fibröz doku ile çevrelenmiş küçük duktal epitel adacıkları geriye kalır.

Nonkistik lobüler elemanlar olarak kabul edilen duktuslar ve intralobüler bağ dokusunun involüsyonu sırasında bazal membran kalınlaşır ve iki tabaka olan epitelyal hücreler tek bir yassı tabaka haline gelirler, duktus lümeni daralarak neredeyse oblitere olur ve sekresyon kesilir. İntralobüler bağ doku yoğun hyalinize kollajen haline gelir ve interlobüler bağ doku ile karışır. Bu involüsyon tipinin bir variyantı kistik formdur. Asinuslar birleşerek yuvarlak dış hatları bulunan mikrokistleri oluştururlar. İntralobüler bağ dokusu olduğu şekilde kalır. Bu iki involüsyon tipi aynı meme içerisinde farklı bölgelerde farklı oranlarda yer alabilir. Duktal involüsyon ile birlikte duktullar ve küçük duktlar kaybolurken bağ dokusunda artış gözlenir.

Stromal involusyonda destekleyici bağ dokusu kaybolur ve kısmen yağ dokusu ile replase olur. Yağ dokusu metaplazisi subkutanöz yağ tabakasının genişlemesi ile veya gland boyunca yağ depolanması ile gerçekleşebilir. Her iki değişiklik de aynı zamanda ancak farklı derecelerde gerçekleşir.

2.2 MEME PATOLOJİLERİ

A)Memenin Benign Hastalıkları

1)Meme infeksiyonları

Mastit ve meme abseleri genellikle puerperal dönemde görülür ve etken sıklıkla staphylococcus aureus'tur. Özellikle galaktostaz varlığında laktifer kanalların ve lenfatik yarıkların süt verme esnasında enfekte olmaları ile yayılır. Mammografik olarak mastitte görülen en sık bulgu, ödeme sekonder diffüz veya fokal olarak ciltte kalınlaşma ve trabeküler dansite artışıdır. Ağrı ve ödem nedeniyle hastada kompresyona tolerans azalır, bu da görüntüleme kalitesini sınırlar. Yanlış veya yetersiz tedavi sonrasında akut mastit subakut veya kronik mastite dönüşebilir ki bu durumun sonucunda abse veya fistüller gelişebilir. Abse odakları belirsiz nonkalsifiye kitleler şeklinde izlenir, abse içerisinde hava nadir olarak görülür. US fokal meme abselerinin saptanmasında ideal görüntüleme modalitesidir. Memenin granülomatöz hastalığı seyrek görülür ve etyolojide tüberküloz, fungal infeksiyonlar (histoplazmoz), parazitozlar (sistiserkoz), sarkoidoz veya otoimmün hastalıklar (Wegener granülomatozu, dev hücreli arterit, poliarteritis nodosa) yer alır.

2)Fibroadenomlar

Fibroadenomlar, 35 yaş altındaki kadınlarda en sık görülen meme kitleleridir [18]. Ayrıca tüm yaş gruplarındaki kadınlarda en sık görülen solid meme kitleleridir. Genellikle, menopoz sonrası de novo gelişim göstermezler. Postpartum dönemde ve menopoz sonrası involusyona uğrarlar. %20 oranında multipl olarak görülürler [18]. Mammografik olarak yuvarlak veya lobüle konturlu, meme parenkimi ile eş veya parenkimden daha düşük dansitede görülen radyoopak kitlelerdir. Tipik "patlamış

mısır (pop-corn)" kalsifikasyonu mammografik olarak tanı koydurucudur. Ancak, kalsifikasyon içermediklerinde kistlerden ayırım için US yararlıdır. Tipik US bulguları; oval, düzgün konturlu ve hafif posterior parlaklık gösteren homojen solid kitledir. 6 cm.yi aşan fibroadenomlar *"dev fibroadenom"* olarak adlandırılırlar. Büyük fibroadenomları phyllodes tümörden ayırmak güç olabilir. Adolesanlarda görülen, artmış sellüleriteye sekonder hızlı büyüyen fibroadenomlara *"juvenil fibroadenom"* denir. Fibroadenom zemininde kanser gelişme riski normal populasyonda görülen riskten farklı değildir. Birçok olguda, fibroadenom sınırında duktal veya lobüler karsinoma in situ geliştiği bildirilmiş, ancak bazı olgularda da fibroadenom içerisinde karsinom odağı bildirilmiştir [18].

3)Phylloides tümör

Nadir görülen bir tümör olup (tüm meme tümörlerinin %0,5'i) , prezentasyon yaşı 40-50 olarak bildirilmiştir. Dev fibroadenomlara benzetilmekle birlikte, phyllodes tümör stroması daha sellülerdir ve klinikte hızlı büyüyen kitle şeklindedir. Histolojik spektrumu %30 'a yakın rekürrensi olan selim lezyonlardan %5'i metastaz yapabilen malign lezyonlara kadar uzanır[18]. Habis lezyonların da %20'den azı hematojen yolla akciğer, plevra ve kemiğe metastaz yapar. Selim veya habis, tam olarak eksize edilmedikleri takdirde, tüm phyllodes tümörlerde lokal nüks eğilimi görülür.Bu sebeple güvenli bir doku sınırı ile birlikte çıkartılmaları gereklidir. Çok büyük tümörlerin varlığı durumunda mastektomi gerekebilir. Metastazı hematojen olarak yaptığından lenf nodu disseksiyonuna ihtiyaç yoktur. Selim-habis olguların ayırımında histolojik olarak standart kriterler yoktur. Mammografik olarak; yuvarlak, oval veya lobüle konturlu, iyi sınırlı, non-kalsifiye büyük kitleler şeklinde izlenirler. Boyutları küçük olduğunda fibroadenomlarla karışabilirler. Posterior akustik parlaklık ve heterojen internal ekolar US bulguları arasındadır. Bazen periferik kistik alanlar içerirler. Heterojen iç yapı hemoraji ve nekroza sekonder görülür.

4) Papillom

Benign , fibroepitelyal orijinli lezyonlardır.Meme tümörlerinin %1-1,5'ini oluştururlar. %80 oranında kanlı veya seröz memebaşı akıntısı ile prezente olurlar [19]. Histopatolojik olarak dört tipi vardır: soliter papillom, multipl papillomlar (papillomatozis), memebaşı papiller adenomu ve juvenil papillomatozis.

Soliter papillom, subareolar bölgede ve major duktus içerisinde meme başına 0,5-3,5 cm mesafede yer alır. Genellikle mammografik olarak seçilemez, ancak bazen nodüler dansite veya kaba kalsifikasyonlar şeklinde görülebilir. Galaktografi primer tanı yöntemidir. Eksizyon sonrası %4'ünde eşlik eden atipik hiperplazi veya fokal in situ karsinom odakları nedeniyle papiller veya diğer tip karsinomlar izlenebilir.

Multipl papillomlar, periferik duktal sistemde yerleşirler. Soliter papilloma oranla daha az oranda memebaşı akıntısı görülür. Diğer histopatolojik tiplere göre daha ileri yaşlarda rastlanır. Mammografik olarak multipl nodüller şeklindedir. Meme kanseri gelişme riski %12 oranında artmıştır [19].

Memebaşı papiller adenomu (florid papillomatozis), unilateral veya bilateral görülür, sıklıkla memebaşında erozyona yol açar. %12 olguda aynı veya karşı memede kanser bildirilmiştir [19].

Juvenil papillomatozis, puberte döneminde görülür. Meme kanseri riski taşıyan ailelerde görülmekle birlikte, bu lezyonlarda meme kanseri gelişme riskinde artış saptanmamıştır. Spesifik bir mammografi bulgusu yoktur.

US ile intrakistik, intraduktal ve solid formları izlenebilir. Ancak selim papillomu papiller karsinomdan ayırmada görüntüleme teknikleri yetersizdir. Bu sebeple eksizyonları hem tanısal hem de terapötik yönden önerilmektedir.

5)Hamartom (Adenofibrolipom)

Normalde memede yer alan dokuların anormal birikimi ile oluşur. Çoğunlukla 35 yaş üzerinde görülen, yağ, glandüler doku ve fibröz konnektif doku içeren lezyonlardır. Sıklıkla asemptomatik seyrederler. Yağ dokusundan zengin olanlar genellikle palpabl değildir. Belirgin fibröz komponent içerenler ise fizik muayenede fibroadenom veya tümör ile karışabilir. İnce radyoopak psödokapsülle çevrili (fibröz bir kapsülü yoktur) , iyi sınırlı, yağ ve yumuşak doku dansitesi mammografik olarak hamartom için patognomoniktir [19]. Tipik mammografik görünümü olan olgularda tanı için US gereksizdir. İnce iğne biopsisinin, normal meme dokusu içereceğinden, tanıda yeri yoktur. Takip veya cerrahi girişime gerek yoktur. Hamartomlardan kanser gelişimi riski, normal meme dokusundan farklı değildir.

6)Lipom

Yağ dokusundan oluşan, çevreleri ince fibröz bir kapsülle çevrili selim lezyonlardır. Yumuşak veya sert, hareket edebilen kitle şeklinde palpe edilirler. Mammografide; ince konnektif dokudan oluşan kapsülle çevrili yağ dansitesinde nodül lipom için patognomoniktir. Bazı lipomlar sadece mammografik olarak tanınabilirler. Ultasonografik olarak düzgün konturlu, hiperekoik solid lezyonlar olarak izlenmekle beraber lipomun tanısal değerlendirilişi bakımından ultrasonografinin ve MR'ın primer endikasyonu mevcut değildir.

7)Yağ nekrozu

Genellikle lokal bir travmayı takip eden ve sık görülen benign bir lezyondur. Travmanın geç dönem komplikasyonları arasındadır. Bazen etyoloji belli olmayabilir ve bu durumda idiopatik olarak değerlendirilir. Asemptomatik olabileceği gibi, ağrılı palpabl kitle şeklinde görülebilir veya ciltte kalınlaşma ve memebaşında retraksiyona

yol açabilir. Klinik ve mammografik olarak maligniteyi taklit edebilir. Mammografide, spiküle kitle, mikrokalsifikasyon veya parenkimal distorsiyon görülebilir. Tipik ve sık görülen bulgusu "yağ kisti" olarak da adlandırılan santralinde yağ dansitesi içeren ve periferinde kalsifik veya nonkalsifik çeperi bulunan kitle izlenmesidir. Birçok olguda mammografik bulgular benign kitle lehinedir. Bazı olgularda kalsifikasyonların gelişme aşamasında olması veya atipik olmaları nedeniyle ayırıcı tanıya malignite girebilir.

8)Radial skar

Radial skar terimi ile anlaşılan fibröz elastik bir merkez etrafında gelişen ve çevreye doğru ışınsal tarzda uzanım gösteren fokal tubuler non-neoplastik proliferatif adenozis alanlarıdır. Bu alanların içerisinde intraduktal hiperplazi bölgeleri yer alır. Terminolojide genel olarak 1 cm.'ye kadar olan lezyonlar *radial skar*, daha büyükleri ise *kompleks sklerozan lezyon* olarak adlandırılır [20]. Mammografide; santralinde lusent alanlar bulunan yapısal distorsiyon alanları veya spiküle konturlu kitle şeklindedir. Bu bulgular nonspesifik olup, invaziv tümörler veya benign lezyonlarda da görülebilir. %37 oranında mikrokalsifikasyon içerir. US'de nonspesifik posterior akustik gölge oluşturan alan şeklinde izlenebilir veya hiçbir bulgu vermeyebilir. Görüntüleme teknikleri ve makroskopi ile radial skar tümörden ayırt edilemez. Bu nedenle, uygulanması gereken tanı ve tedavi yöntemi eksizyonel biopsidir. Radial skar; invaziv duktal karsinom, tübüler karsinom, duktal karsinoma in situ, lobüler karsinoma in situ ve atipik hiperplazi ile birlikte görülebilir.

9)Fibrokistik değişiklik (normal gelişme ve involusyonda sapma)

Sık görülen, klinik olarak siklik ağrı, hassasiyet ve palpasyonla düzensiz meme dokusu, radyolojik olarak da kistler, fibrozis, adenozis ve duktal hiperplazi ile seyredebilen selim bir tablodur. Normal meme dokusunun bir variyantı olarak kabul edilir ve meme kanseri gelişimi ile ilişkisi olmadığı bildirilmiştir.

- *Kistler:* 35-50 yaş arası kadınlarda en sık görülen selim lezyonlardır. Bu yaş grubundaki kadınların %50'sinde fibrokistik değişiklik meydana gelir ki bunun en sık bulgularından birisi farklı boyutlarda tek veya multipl kistlerdir. Büyük kistler kadınların %20-25'inde izlenebilirler[21]. Histolojik olarak epitel ile döşeli dilate periferik duktal segmentlerdir. Sıklıkla terminal duktal ünitede görülür ve fibrokistik değişiklikler ile ilişkilidir. İç yapılarına göre "basit" veya "komplike" olarak sınıflandırılırlar. Komplike kist deyimi ile enflamasyon veya kanama ile komplike olmuş kistler veya duvarlarında neoplastik gelişmeler izlenen kistler anlaşılır. Mammografide, meme parenkimi ile eş veya parenkimden daha düşük dansitede, yuvarlak veya oval, iyi sınırlı radyoopak kitleler şeklinde görülürler. Kist duvarında ince kalsifikasyonlar izlenebilir, bazen de kist sıvısı içinde kalsiyum çökmesine bağlı periferik lineer kalsifikasyon görülebilir ("kalsiyum sütü" veya "teacup fenomeni"). Ana tanı yöntemi olarak ultrasonografiden faydalanılır [22, 23].35 Yaşın altında palpabl bir kitlesi olan her kadında ultrasonografi ilk değerlendirme yöntemi olmalıdır.

- *Adenozis:* Bu terim terminal duktal segmentlerin mekik şekilli paralel dizilimleri ile seyreden non-neoplastik proliferasyonlarını ifade eder. Künt duktal adenozis, sklerozan adenozis, mikroglandüler adenozis gibi formları mevcuttur. Radyal skar da bir adenozis formudur. Sklerozan adenozis genellikle memenin diğer benign hastalıkları ile birlikte görülür. Atipik lobüler hiperplazi ve lobüler karsimoma in situ ile birlikteliği bulunabilir ve relatif malignite riski sklerozan adenoziste 1,5-2 kat artmıştır.

- *Fibrozis:* Duktus ve asinüsleri çevreleyen fibröz konnektif dokunun selim proliferasyonudur. Mammografi bulguları nonspesifiktir; belirsiz konturlu kitle,

spiküle konturlu kitle veya parenkimal distorsiyon olarak görülebilir. US'de ekojenik alan şeklindedir. Radyolojik olarak karsinomu taklit edebildiğinden, travma veya geçirilmiş biopsi hikayesi olmayan olgularda biopsi ile tanı konulması gerekir. İnsüline bağlı kronik diabet hastalarında "Diabetik Fibröz Meme Hastalığı" denen, birkaç adet mobil, sert ve ağrılı kitleler şeklinde palpe edilen özel bir fibrozis formu görülebilir [18]. Mammografik olarak yoğun meme dokusu izlenir. US'da yoğun akustik gölge oluşturan alanlar şeklindedir.

- *Duktal ektazi:* Duktusların kistik dilatasyon seviyesine kadar ulaşabilecek distensiyonu ile oluşur. Fibrokistik değişikliklerin bulunduğu memelerde izlenmesinin dışında subakut veya kronik plazma hücreli mastitte ve sekretuar hastalıkta da gözlenebilir.

10)Epitel hiperplazileri

Bazal membran üzerindeki sellüler yapının proliferasyonu sonucu görülür. Duktal ve lobüler olarak iki gruba ayrılır, en yaygın olanı duktal epitel hiperplazisidir. Duktal hiperplaziler, epitel sayısındaki artışa göre *hafif* ve *orta (florid) duktal hiperplazi* olarak sınıflandırılır. *İnflamatuar psödohiperplazi*; hafif hiperplaziyi taklit eder ve kronik iltihap hücrelerinin yol açtığı bir epitel hücre çoğalmasıdır. Orta derecede (florid) duktal hiperplazi "atipi içermeyen proliferatif hastalık" olarak da adlandırılır. Hafif derecede duktal hiperplazinin klinik olarak önemi yoktur. Ancak orta derecede duktal hiperplazide kanser gelişme riski normal populasyondan 1.5-2 kat daha fazladır [20]. Epitel hiperplazilerinde atipi varlığı ile meme kanseri gelişme riski 4 kat artar. Her iki atipik hiperplazi formunun (atipik lobüler hiperplazi ve atipik duktal hiperplazi) ağır atipi göstermesi durumunda "in situ karsinom"dan söz edilir. Mammografik olarak normal olabileceği gibi, kitle, yapısal distorsiyon, asimetrik dansite veya çoğunlukla mikrokalsifikasyon görülebilir. Tipik US bulgusu yoktur. Bu nedenle, maligniteyi ekarte edebilmek için biopsi gerekir.

11)Vasküler lezyonlar

Mammografik olarak görülen en sık vasküler patoloji aterosklerotik kalsifikasyondur. Diabetik ve yaşlı hastalarda sık görülür. Yaygın ve diffüz bilateral arter kalsifikasyonu ise kronik böbrek yetmezliği sonucu gelişen sekonder hiperparatiroidi olgularında görülür.

14)Posttravmatik hematom ve skarlar

Akut posttravmatik hematomlar operasyon yerinde belirsiz konturlu yumuşak doku kitlesi şeklinde görülürler. Zamanla hematom boyutları azalır ve genellikle tam olarak rezorbe olurlar. Skar dokuları ise belirsiz konturlu kitle, spiküle konturlu kitle veya parenkimal distorsiyon şeklinde görülen fibrozis alanlarıdır. 6.ayda skar dokusunun boyutu maksimum büyüklüğe ulaşır ve zamanla geriler.

15) Lenf nodları

Meme dokusunun her yerinde bulunabilecekleri gibi, genellikle üst dış kadranda, aksiller kuyruk veya aksiller fossada görülürler. Mammografide iyi sınırlı oval yapılar şeklinde izlenirler. Bir lenf nodu; hilusunda bulunan yağlı doku varlığında, boyutuna bakılmaksızın, selim olarak kabul edilir. Mammografi ve US ile yağlı hilusu gösterilemeyen lenf nodlarına yakın takip ve biopsi gerekir.

B)Memenin Malign Hastalıkları

a) Karsinoma In Situ

İn situ karsinomlar, bir karsinomun karakteristik özelliklerini gösteren hücreler içeren ancak bazal membranı aşmamış lezyonlardır.Dolayısıyla metastaz yapamazlar. İnvaziv karsinomların büyük bir kısmının in situ karsinomlardan kaynaklandığı düşünülmektedir. Ancak invaziv karsinomların varlığı için bir önlezyon olarak in situ karsinomun varlığı şart değildir. Daha çok, invaziv kanser gelişebileceğine dair bir belirteç olarak kabul edilirler. [19]

1)Lobüler Karsinoma In Situ(ISLK)

Güncel sınıflamalarda ISLK gerçek bir karsinomdan ziyade ciddi bir lobüler atipi olarak kabul edilmektedir. ISLK'in insidensi %0.8-6 arasında değişmektedir. Tanısı klinik ve mammografik olarak güçtür çünkü normal meme parenkiminden ve benigm değişikliklerden ayrımı sağlayabilecek belirgin kriterler mevcut değildir. Genellikle başka sebeplerle yapılan biyopsilerde veya cerrahi girişimlerde rastlantısal olarak saptanan bir bulgudur. Sıklıkla multisenntrik (%50'ye yakın) ve bilateraldir (%30)[19].

ISLK duktulolobüler epitelin yavaş gelişen birneoplastik proliferasyonudur. Yıllar boyunca değişiklik göstermeden kalabilir. Tanı sonrası ilk 15 yıl içerisinde invaziv karsinom gelişimi riski 10 kat artış gösterir. Tanı 45 yaşın altında konulduysa bu risk daha düşüktür.

ISLK'li olgularda yapılan mastektomilerin sonucunda piyesler incelendiğinde % 45 olguda multisentrisite (%90 ISLK, %4-10 invaziv karsinom), %30 olguda ise bilateralite saptanmaktadır.

ISLK'in belirgin bir klinik bulgusu yoktur. Ayrıca mammografide de karakteristik bulgular izlenmez. Nadiren asimetrik parenkimal opasite oluşturabilir.

Mikrokalsifikasyon izlenmesi tipik bir bulgu değildir. Ultrasonografide de ISLK'i tanımayı sağlayacak bir bulgu tanımlanmamıştır.MR ile yapılan çalışmalar kısıtlı olsa da bulgular genellikle benign proliferatif değişikliklerde görülenler ile aynı özelliktedir. ISLK'i güvenilir olarak tanımaya yönelik bir modalite henüz mevcut değildir. Şüpheli olgularda mammografik ve ultrasonografik takip önerilmektedir. Günümüzde ISLK'in tedavisi eksizyon ve gelişebilecek invaziv bir kanserin erken tasını koyabilmek için düzenli takipten oluşmaktadır.

2) In Situ Duktal Karsinoma (ISDK)

ISDK farklı klinik ve histopatolojik özellikler barındıran heterojen bir karsinom grubunu oluşturur. Mammografinin yaygın olarak tarama amaçlı kullanımı öncesinde ISDK nadiren tanınırdı ve tüm meme kanserlerinin %0,8-%5'ini oluştururdu [24]. ISDK insidensi 40 ile 60 yaşları arasında zirveye ulaşır. Mammografik taramanın kullanıma girmesi ile birlikte, ISDK olgularının birçoğunda mikrokalsifikasyonlar mevcut olduğundan, ISDK'in tüm meme kanserleri arasında tanı oranı %15-20'ye, klinik olarak gizli kanserlerin arasında tanı oranı ise %25-56'ya ulaşmıştır [5, 24, 25].

Tanım olarak ISDK'da malign hücreler sadece laktifer duktal sistem içerisinde yer alırlar ve bazal membranda hasar oluşturmamışlardır. Duktus içerisinde birbirleriyle devamlılık göstererek veya göstermeyerek ilerlerler ve bu sebeple %30 olguda multisentriktirler (geniş ISDK'larda bu oran %60'a ulaşır.) [19].

Histolojik olarak ISDK farklı yöntemler ve farklı kriterler kullanılarak sınıflandırlmaktadır. Grubu oluşturan patolojilerin heterojen özellikte alt gruplardan meydana gelmesi hastalığın klinik gidişatını ve tedavi planını da etkilediğinden bu sınıflandırmalar önem taşımaktadır.

Klasik sınıflamada 5 ISDK tipi yer almaktadır. Bu tipler klinik,histolojik ve prognostik açıdan komedo ISDK ve non-komedo ISDK olarak iki ana gruba ayrılabilir [26].Tablo 1'de intraduktal karsinomaların alt grupları ve insidensleri

verilmiştir. Özellikle geniş lezyonlarda birden fazla tip birarada bulunabileceğinden sayısal değerlerde variasyonlar mevcuttur [19].

Histolojik Alt Tip	İnsidens
Komedo karsinom	%30-50
Solid karsinom	%9-22
Kribriform karsinom	%20-28
Mikropapiller karsinom	%8-14
Papiller karsinom	%4-7

Tablo 1: ISDK'nun histolojik alttipleri

Komedo ISDK

ISDK'nun komedo alttipinde kalsifikasyon içeren sentral nekroz alanına sahip solid tipte intraduktal tümör hücreleri izlenmektedir. Makroskopik kesitlerde sentral nekroz alanları sarı-beyaz renkte, krem-peynirimsi karakterde izlenebilir ve duktuslardan dışarıya doğru sıvazlanarak çıkartılabilir. Diğer alttipler ile karşılaştırıldığında komedo ISDK daha hızlı bir proliferasyon oranı, daha yüksek bir nükleer grade ve pleomorfik hiperkromatik çekirdeklere sahip malignite potansiyeli yüksek hücrelerden oluşur. Tümörün boyutu ile mikroinvazyon arasında ilişki olduğu saptanmıştır[27]. Olguların %1-3'ünde izlenen aksiller lenf nodu metastazlarının sebebi mikroinvazyondur [27, 28].Prognostik olarak sitomorfolojik kriterler ve c-erb-B-2 onkogeninin ekspressiyon oranı önem taşır.

Nonkomedo ISDK

Solid alttipi ve kribriform karsinom genellikle bir kadranda sınırlıdır ve iyi differansiyon gösterir. Mikropapiller karsinom ise genellikle birkaç kadrana uzanır ve yüksek multisentrisite yüzdesine sahiptir. İn situ papiller karsinom ise duktus içerisinde sınırlı olan tipik ISDK ve intrakistik papiller ISDK olmak üzere iki alt gruba sahiptir.

ISDK altgrupları arasında prognoz açısından belirgin fark mevcuttur. Komedo ISDK'ların %50'si invaziv duktal karsinoma ilerleyebilir.Nonkomedo alttiplerde bu oran daha düşüktür [19, 29].

Yeni ISDK Sınıflamaları

Klasik histopatolojik sınıflamanın genel olarak kabul görmesine rağmen klinik ve prognostik kriterler ile bazen uyumsuzluklar izlenmesi nedeniyle yeni sınıflandırma sistemleri geliştirilmiştir. Bu sınıflamalarda kriter olarak histopatolojik patternler yerine sitonükleer differansiasyon, arşitektür ve farklı nekroz formlarının varlığı veya yokluğu göz önünde bulundurulmaktadır. Tablo 2'de yeni sınıflandırmalar özetlenmiştir[30].

Tablo 2: Yeni ISDK sınıflamaları

Sistem	Nükleer Grade	Hücre Polarizasyonu	Nekroz	ISDK Derecesi
Holland	• Az diferansiye • Orta derecede differansiye • İyi differansiye	• Belirgin • Mevcut ancak belirgin değil • Mevcut değil veya fokal	Uygulanmıyor	• Az differansiye • Orta derecede differansiye • İyi differansiye
Modifiye Lagios	• Yüksek • Orta • Düşük	Uygulanmıyor	• Yaygın • Fokal • Yok	• Yüksek dereceli • Orta dereceli • Düşük dereceli • Spesyal tip
Van Nuys	• Yüksek • Orta • Düşük	Uygulanmıyor	• Var • Yok	• Grup 3 • Grup 2 • Grup 1

Genel mammografik tarama hastalarının sadece %10'unda ISDK lezyonları klinik olarak bulgu verirler. Genellikle bu bulgu palpabl bir kitle olarak kendini gösterir. Nadiren de Paget hastalığında meme başından akıntı ile bulgu verebilir. Çok nadiren ISDK lokalize, adet ile ilişkisiz, tek taraflı ağrı ile prezente olur.

ISDK'da Görüntüleme:

Mikrokalsifikasyonlar ISDK'nın ana görüntüleme bulgularıdır. Bu nedenle mikrokalsifikasyonları göstermede en duyarlı yöntem olan mammografi ISDK'nın tanısı için günümüzde kullanılan en önemli modalitedir. Mammografik olarak ISDK aşağıda belirtilen şekillerde bulgu verebilir:

- Mikrokalsifikasyonlar. Mammografi ile tanısı konmuş ISDK'ların %80-85'inde bu bulgu mevcut olup nadiren yumuşak doku densitesi ile çevrelenmiş olabilir. İnvazyon saptanmamış olgularda bu yumuşak doku densitesi reaktif periduktal fibrozis nedeniyle oluşabilir.
- Sentral densitesi bulunmayan spiküle kitle (ISDK'ların %10'u)
- Düzensiz sınırlı veya karakteristik özellikleri olmayan kitle (ISDK'ların %5-10'u).
- İyi sınırlı nodüler kitle (ISDK'ların %1'inden az kısmı)

Mikrokalsifikasyonların varlığı ISDK tanısı için çok önemli olmakla birlikte her görülen mikrokalsifikasyon ISDK anlamını taşımamaktadır. Eksizyonu yapılan mikrokalsifikasyonların %80'ine yakın bir kısmı benign sonuç almaktadır. Bu sebeple benign ve malign mikrokalsifikasyonların birbirlerinden ayırt edilmesi önemlidir. Resim 7de mammografide tipik benign olarak kabul edilen kalsifikasyonlar izlenmektedir.

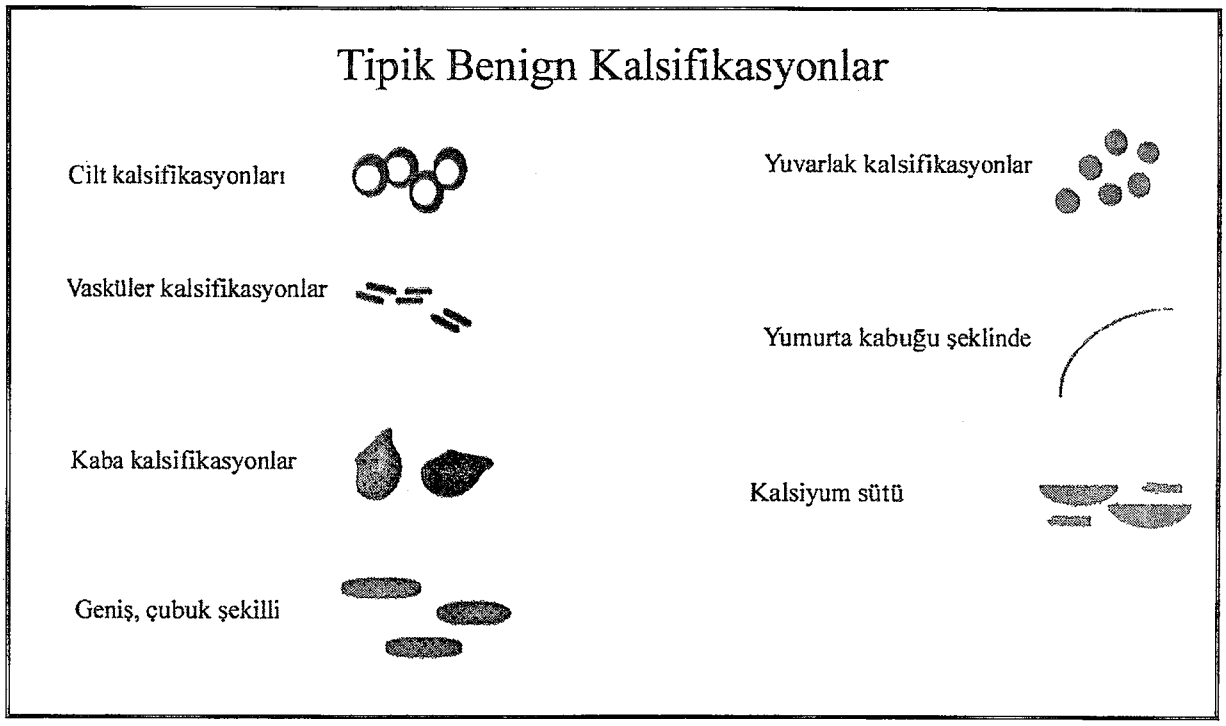

Resim 7:Tipik benign kalsifikasyonlar

ISDK'da izlenebilen mikrokalsifikasyon tipleri ile histolojik alt-tipler arasında ilişki mevcuttur:

- *Komedo tip ISDK*'da merkezde yer alan nekroze hücreler kalsifiye olurlar. Bu nekrotik silindirler makroskopik piyesten basınç uygulayarak, tıpkı cilt komedoları gibi, çıkartılabilirler. Nekrotik materyel her zaman laktifer duktal sistem içerisinde yer aldığından duktal sistemi takip eden ve segmental dağılım gösteren tipik "duktal kalsifikasyon" patterni izlenir.(Resim 8) Meme içerisindeki konumuna bağlı olarak segmental veya triangüler dağılım gösterebilen veya göstermeyen, linner, dallanan bir dağılım saptanabilir. Görüntülerin değerlendirildiği mammografik projeksiyona bağlı olarak dörtgene benzeyen, sopa şeklinde, kelebek şeklinde mikrokalsifikasyonlar da izlenebilir. Sopa şekilli kalsifikasyonlar Y veya V gibi harflere benzer veya virgül şeklinde olabilirler. Çapı 2 mm'e varan belirgin pleomorfik kaba granüler kalsifikasyonlar da tipik sayılır (Resim 9). Tanımlanan kalsifikasyonların komedo tipi ISDK tanısı konulabilmesi için spesifiteleri %80'e yakındır. Ancak akılda bulundurulması gereken bir nokta komedo ISDK'da her zaman kalsifikasyon izlenmeyebileceği

ve kalsifikasyon içeren komedo ISDK'ların % 20-25'inin karakteristik pattern özelikleri götermeyebilecekleridir.

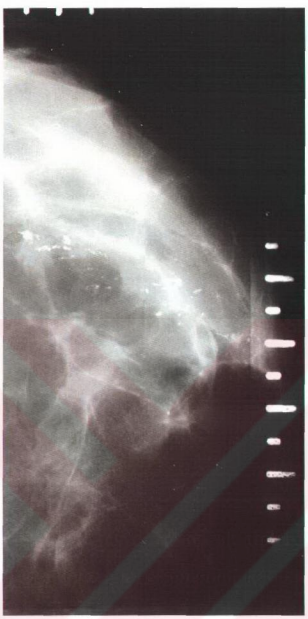

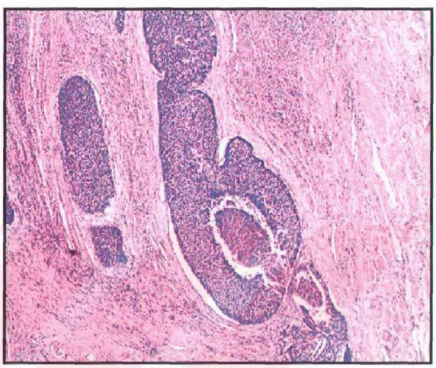

Resim 8: Komedo ISDK'da mikroskopik incelemede duktus içerisinde kalsifikasyon

Resim 9: Duktal yayılımlı kalsifikasyonlar

- *Nonkomedo ISDK*'ların *kribriform* ve *mikropapiller* alt tiplerinde histomorfolojik yapılarında yer alan çok küçük, genellikle yuvarlak şekilli kavitelerde sekresyon birikir ve kalsifiye olur. Dolayısıyla bu kalsifikasyonlar zor farkedilebilecek, bazen ince-granüler, düzensiz bazen de rölatif olarak monomorfik karakterde izlenebilirler. Komedo alt tipinde görülen çubuğa benzer kalsifikasyonlar bu alt tiplerde izlenmezler. Dağılım patterni ise komedo tipte olduğu gibi segmental karakterde olabilir. Kalsifikasyonlar segmental karakter taşımıyorlarsa ISDK tanısı daha güçleşir çünkü aynı özellikte mikrokalsifikasyonlar benign değişikliklerde de izlenirler ve sadece olguların %5-20'sinde maligniteyi düşündürürler. Çok sık rastlanmamakla birlikte

nonkomedo ISDK'larda komedo-benzeri kalsifikasyonlar saptanabilir ve bu durum benign hastalıklardan daha erken bir evrede ayırt edilebilmelerini sağlar (Resim 10).



Resim 10: Non-komedo tip ISDK'da piyes mammografisi

Kalsifikasyonların mammografik görüntülerinden faydalanılarak alt tipler tahmin edilmeye çalışılsa da her olguda doğru tanıya gitmek mümkün değildir. Bu sebeple asla histopatolojinin yerini alabilecek bir yöntem olarak görülmemelidir. Ayrıca çoğu kez birden fazla alt tip aynı hastada birlikte izlenebilirler. Yapılan prospektif bir çalışmada komedo alt tipde lineer kalsifikasyon izlenmesi olasılığının (%78) non-komedo tipe göre daha yüksek olduğu (%53) gösterilmiştir [27].

Mammografik olarak ISDK tanısı konulduğunda yapılması gereken ikinci işlem tutulum genişliğinin doğru bir şekilde belirlenmesidir. Ancak mammografik olarak sadece kaba bir tahminde bulunulabilir çünkü ISDK'nin kalsifiye olmamış kısımları genellikle mammografide izlenemez. Dolayısıyla intraduktal karsinomun

yaygınlığı mammografik olarak gerçekte olduğundan daha küçük bir alanda sınırlı sanılır.

Ultrasonografik olarak ISDK'nın genellikle karakteristik bir bulgusunun olmadığı kabul edilir. Yüksek çözünürlülüklü problar kullanıldığında bazı yaygın ISDK'larda mikrokalsifikasyonların yol açtıkları ekojeniteler ve akustik gölgeler izlenebilir. Yapılan bir çalışmada ISDK'nın en sık orta derecede hipoekoik, mikrolobüle, duktal uzanımı bulunan, normal akustik geçişe sahip bir kitle şeklinde gözlemlendiği bildirilmiş ancak ultrasonografinin bu tip hastalardaki rolü ile ilgili daha fazla çalışmaya ihtiyaç duyulduğu belirtilmiştir [31].

ISDK'da MR bulguları daha ileride tartışılacaktır.

ISDK'nın tedavisi ile ilgili standart bir yöntem mevcut değildir. Eskiden çoğu olgu aksiller disseksiyonsuz basit mastektomi ile tedavi edilmekte ve eğer geniş bir yayılım söz konusu ise aksiller disseksiyon önerilmekteydi. Son yıllarda meme koruyucu cerrahi gittikçe daha ön plana çıkmaktadır. Özellikle geniş bir yayılıma sahip olmayan ISDK'larda meme koruyucu cerrahi ile birlikte radyoterapinin veya sadece meme koruyucu cerrahinin yeterli bir tedavi olduğu belirtilmiştir [32, 33]. Yayılım genişliği arttıkça multisentrisite, okkült invazyon ve aksiller nod tutulumu oranları artmaktadır [27].

B) İnvaziv Karsinom

Meme kanseri 39-58 yaş arası kadınlardaki kanser ölümlerinde ilk sırayı almaktadır. Özellikle meme taramasının rutin olarak yapılmadığı toplumlarda, tedavideki yeni gelişmelere rağmen mortalite çok yüksektir. Tüm meme kanserlerinin intraduktal noninvaziv prekürsörlerden geliştiği ve kanserlerin çoğunluğunun terminal duktal lobüler üniteden kaynaklandığı düşünülmektedir [5]. İnvaziv meme kanserlerinin yaklaşık %85'i duktal, %12'si lobüler orijinli olup, %3'ü de metaplastik karsinom, apokrin karsinom, lipidden zengin karsinom gibi özel differansiyasyon gösteren formlarıdır [9].

İnvaziv meme kanserlerinde klinik bulgular arasında palpabl kitle, palpabl asimetri, memebaşı akıntısı, ciltte ve memebaşında retraksiyon, tek taraflı memebaşı ve areolada ekzamatiform lezyon veya ülserasyon (Paget hastalığı), aksiller lenfadenopati olup, palpabl meme kanserlerinin %15'inde ise ağrı görülür.

İnvaziv meme kanserlerinin tedavi planında aynı veya karşı memede ek bir odak saptanması da önemli bir yer tutar. Memenin aynı kadranında ve tek bir duktal sistemde iki veya daha çok kanser odağı bulunduğunda *"multifokal"*, primer tümörden farklı kadranlarda veya primer tümörden 4-5 cm. uzaklıkta iki veya daha fazla tümör odağı varlığında *"multisentrik"* tümörden söz edilir [6]. *"Bilateral"* karsinom da her iki memede kanser odağı bulunması halidir. İnvaziv lobüler karsinomlar; diğer invaziv meme kanserlerine oranla multifokal olma şansı daha yüksek olan bir tiptir ve %30'a yakın oranda bilateral olarak görülürler [5].

1) <u>İnvaziv duktal karsinom</u>:

Memenin en sık görülen malign tümörüdür. Adenokarsinom, skiröz karsinom, klasik/olağan veya kommon duktal karsinom gibi eşanlamlıları de vardır [5]. Soliter, sert ve çevre dokuya fikse, düzensiz konturlu kitle olarak palpe edilir. Cilt tutulumu varlığında (ödem ve kızarıklık) inflamatuar karsinom terminolojisi kullanılır. Mammografik olarak; düzensiz konturlu spiküle kitle izlenir ve olguların yaklaşık %60'ında kalsifikasyon saptanır. İnvaziv karsinom alanının %25 ve daha fazlası intraduktal alanda ise "yaygın intraduktal komponent" içeren invaziv duktal karsinomdan söz edilir ve bu tür tümörlerde multisentrisite olasılığı yüksek olup, koruyucu cerrahi sonrası lokal nüks ve tedavide başarısızlık oranı yüksektir [34].

2) <u>İnvaziv lobüler karsinom</u>:

Sıklıkla çevre dokuya fikse sert kitle olarak prezente olur. Ancak, diffüz infiltran karakterde olması ve desmoplastik reaksiyon oluşturmaması nedeniyle palpabl kitle bulgusu vermeyebilir. İnvaziv lobüler karsinomun klinik, mammografik

ve sitolojik (ince iğne aspirasyonu) olarak tanısı güçtür. Mammografik olarak görülen en sık bulgu spiküle konturlu kitledir. Birçok invaziv lobüler karsinom olgusu ise mammografik olarak sadece asimetrik dansite görünümündedir ve yapısal distorsiyon eşlik edebilir. Kalsifikasyon nadirdir. Ayrıca, desmoplastik reaksiyonun azlığı, diffüz infiltran olması ve kitlenin dansitesinin normal parenkim ile eş veya parenkime göre düşük olması nedeniyle mammografik olarak tanı koymak güçtür. Multifokal, multisentrik ve bilateral olma sıklığı invaziv duktal karsinoma oranla yüksektir [18, 19]. Tüm bu özelliklerine rağmen, invaziv lobüler karsinomun prognozu invaziv duktal karsinomdan daha iyidir. Lobüler karsinomun alveoler, solid, mikst ve pleomorfik varyantları da bildirilmiştir.

3) Tübüler karsinom:

Meme karsinomlarının %5'den az kısmını oluşturur. Sert kıvamlı, düzensiz konturlu ve 2 cm.den küçük tümörlerdir. %10-15 sıklıkla mikrokalsifikasyon alanları gösterirler. Mikroskobik olarak çok iyi differansiye karsinomlardır. Benign proliferatif sklerozan lezyon ve radial skar ile karışabilirler [35]. Prognozları çok iyidir. Lenf ganglionu metastazı %10-20 oranında görülür. Tübüler karsinomun invaziv duktal karsinom ile birlikte görüldüğü mikst olgularda prognoz saf tübüler karsinoma göre daha kötüdür. Ancak, baskın komponent tübüler karsinom ise, prognoz invaziv duktal karsinomdan daha iyidir.

4) Müsinöz karsinom (Kolloid karsinom):

Yaşlı kadınlarda görülen, yavaş büyüyen ve iyi prognoza sahip bir tümördür. Palpasyonla yumuşak bir kitle olarak ele gelir. Mammografik olarak yuvarlak şekilli ve düzgün konturludur, ancak spot kompresyonlu grafilerde tümör sınırlarının bir kısmının silik olduğu gözlenir . Kaba kalsifikasyon içerebilir, radyolojik olarak malignite kriteleri taşımaz. 'Saf' müsinöz formu; invaziv duktal karsinomun iyi prognoz gösteren bir varyantı olarak sayılabilir [35].

5) Medüller karsinom:

50 yaş altındaki kadınlarda görülür. Mammografide genellikle iyi sınırlı, yuvarlak veya oval şekilli ve lobüle konturlu kitle olarak görülür. Klinik ve radyolojik olarak fibroadenom ile karışabilir. Tipik ve atipik formları vardır. Büyük tümörlerde, santral nekroz nedeni ile ultrasonografik olarak anekoik alanlar görülebilir. Hızlı büyümesi, boyutunun büyük olması ve hormon reseptörü içermemesine rağmen tipik medüller karsinomlar invaziv duktal karsinomdan daha iyi prognoza sahiptir. Atipik formlarında ise seyir invaziv duktal karsinomdaki gibidir [34].

6) İnvaziv papiller karsinom:

Seyrek görülen ve relatif olarak iyi prognozlu bir tümördür. Genellikle memenin santral bölümünde yerleşir, kistik değişiklikler ve hemorajik alanlar içerir. Mammografik olarak sıklıkla 2-3 cm. boyutunda iyi sınırlı kitle şeklindedir. Lenf nodu metastaz yüzdesi oldukça düşüktür.

7) Duktal dokulardan kaynaklanmayan maligniteler:

Stromal dokulardan kaynaklanan malign lezyonlar nadir olmakla birlikte, primer lenfoma ve sarkom tipleri gelişebilir. Özel bir morfolojik tip olmayıp, karakteristik klinik özelliğe sahip olan *Paget karsinomu* meme karsinomlu hastaların %1-2'sinde görülür [34]. Genellikle duktal karsinoma in situ ile birlikte görülür, meme başında ekzamatoid lezyon formunda olup areolayı da tutabilir. Tanı sitopatolojik inceleme ile yapılır. Tedavi ve prognoz, zemindeki tümörün boyutuna ve invaziv olup olmadığına bağlıdır. *İnflamatuar karsinom*; tümörün dermal lenfatiklere yaygın invazyonu sonucu görülür ve memede ödem, hiperemi, hassasiyet ile karakterizedir. Mammografik olarak ciltte kalınlaşma, dansite artışı ve retiküler yapılarda belirginleşme görülür.

2.3 GÖRÜNTÜLEME YÖNTEMLERİ

Mammografi [19, 36]

Memenin değerlendirilmesi amacıyla en sık kullanılan modalitedir. Kullanım alanları iki ana grup altında özetlenebilir:

1)*Tarama mammografisi:* Asemptomatik kadınlarda klinik olarak gizli olan meme kanserinin tanınabilmesi amacıyla kullanılır. Bu amaçla kullanımı kabul görmüş tek modalitedir [19]. Standart bir taramada memenin mediolateral oblik (MLO) ve kraniokaudal (CC) pozisyonlarda görüntüleri elde edilir. Meme kanseri mortalitesinin azaltılmasında, özellikle 50 yaş üzerindeki kadınlarda, tarama mammografisinin effektivitesi randomize klinik çalışmalarla ispatlanmıştır [37]. Son yıllarda yaş sınırını 40-49 yaşa indirmenin, bu yaş grubunda da mortaliteyi azalttığı gösterilmiştir [38].

2)*Tanısal mammografi:* Meme ile ilişkili klinik şikayetleri (palpabl kitle, lokalize ağrı, meme başı akıntısı) bulunan hastalarda, çok genç (30 yaşın altında) hastalar hariç, ilk kullanılması gereken modalitedir. Rutin tarama mammografisinde alınan pozisyonlara ek olarak, gerek duyulması halinde spot kompresyon ve/veya magnifikasyon gibi tekniklerden de yararlanılabilir.

Mammografinin sensitivite ve spesifisitesini belirleyebilmek güçtür. Çünkü görüntü kalitesi ve değerlendirmeyi yapan kişinin deneyiminin yanısıra değerlendirilen hasta grubu ve radyoloğun tanısal eşik değerleri gibi birçok faktöre bağlıdır. Malignite tanısında mammografinin sensitivitesi, özellikle lipomatö meme patterninde, %90'lara ulaşmaktadır. Ayrıca mikrokalsifikasyonların saptanmasında da yüksek sensitivite bildirilmiştir.Ancak mammografinin spesifisitesi düşük olup sadece belirli bazı olgularda yüksek spesifisite mevcuttur:

- Lipomatö memede malignitenin olmadığının gösterilmesi
- Yağ kisti, hamartom, lipom, tipik kalsifikasyonlar içeren fibroadenom veya lenf nodları gibi tipik mammografik bulguları olan benign lezyonların tanısı
- Tipik iyi sınırlı bir kitle varlığında benign tümör veya kist tanısı %98'in üstünde doğruluk oranı ile konulabilir.

Karsinom tanısında spiküle kitlelerde ve pleomorfik kalsifikasyonlarda spesifisite yüksektir. Ancak yağ nekrozu ve radyal skar gibi sebeplerle de spiküle kitle görünümü oluşabilir.

Digital mammografi, son yıllarda gittikçe daha geniş bir kullanım alanı edinen ve konvansiyonel mammografiye göre daha geniş bir dinamik aralık, daha hızlı görüntüleme, daha düşük rayasyon dozu ve daha yüksek görüntü kalitesi sağlayan bir modalitedir. Mikrokalsifikasyonların karakterizasyonu ile ilgili yapılan bir çalışmada full-field digital mammografi sistemiyle konvansiyonel mammografi sistemi karşılaştırılmış ve tanıdaki sensitivite ve spesifisite değerleri sırasıyla digital sistem için %95,2 ve %91,9 , konvansiyonel sistem için ise %41,4 ve %39,3 olarak bulunmuştur [39].

Mammografik raporlama ve Bİ-RADS sınıflaması[40]:

Mammografilerde izlenen bulguların tanımlanmasında, raporlanmasında ve sonuçlarının takip edilmesinde ortak ve standart bir dil oluşturabilmek ve kalite kontrolünü sağlayabilmek amacıyla Amerika Radyoloji Koleji (*American College of Radiology – ACR*) tarafından 1992 yılında *Breast Imaging Reporting And Data System (BI-RADS)* adlı raporlama sistemi oluşturulmuştur. Çeşitli modifikasyonlar geçiren bu sınıflamanın son versiyonu (dördüncü versiyon) 2003 yılında yayınlanmıştır. Son versiyonda mammografiye ek olarak ultrasonografi ve MR için de BI-RADS raporlama sistemleri önerilmektedir. Bu sınıflamayı oluşturan alt başlıklar şunlardır:

- ***BI-RADS 0:*** Bu kategori sadece geçici olarak kullanılabilir ve son tanıya varmak için ek tetkiklerin yapılması gerektiğini bildirir.

- ***BI-RADS 1***: Rapor edilebilecek benign veya malign bir patolojinin izlenmediği durumlarda kullanılır.

- ***BI-RADS 2***: Mammografik olarak kesinlikle benign olduğu düşünülen ve özel bir takip gerektirmeyen durumlarda kullanılır.

- ***BI-RADS 3***: Olası benign patolojilerin varlığında kullanılır. Bu gruptaki bir lezyonun malign olma olasılığı %2'nin altındadır. Düzgün ve keskin konturlu,nonpalpabl bir kitle (ultrasonografik olarak kist veya intramammar lenf nodu gibi kesinlikle benign bir patoloji ile uyumlu olduğu gösterilmemiş), spot kompresyonda incelme gösteren fokal asimetri ve noktasal kalsifikasyon kümesi bu gruba yerleştirilebilecek oluşumlar arasındadır. Takip için 6 ay sonra tek taraflı mammografi çekilebilir. Lezyonun stabil olduğu bu çekimde gösterilebilirse 6 ay sonra bilateral mammografi çekilir. Lezyon hala stabilse BI-RADS 3 kategorisinde tutularak bir yıl sonra tekrar mammografi çekilir. Bu çekimde de değişiklik yoksa yorumlayan radyoloğun inisiyatifi dahilinde lezyon kategorisi BI-RADS 2'ye düşürülebilir. Bu hastaların yıllık kontrol mammografileri standart pozisyonların dışında pozisyonlar (örneğin magnifikasyon grafileri) gerektirebilir.

- ***BI-RADS 4***: Karakteristik olarak malign olmamakla beraber kanser olabilme olasılığının var olduğu lezyonları içerir. Bu gruptaki lezyonlar için genellikle girişimsel tanı yöntemleri önerilmektedir. BI-RADS 4 kendi içerisinde 3 alt gruba bölünmüştür:

Kategori 4A: Girişimsel bir tanı yöntemine ihtiyaç duyulan ancak malignite şüphesinin düşük olduğu lezyonları içerir. Patoloji raporunun malign gelmesi beklenmemektedir ve biopsi sonrası 6 aylık veya rutin takip yeterlidir. Bu gruba

girebilecek lezyonlar arasında ultrasonografik bulguları fibroadenomu düşündüren, palpabl, kısmen keskin sınırlı solid kitleler ve palpabl komplike kistler yer alabilir.

Kategori 4B: Bu alt kategorideki lezyonlar malignite açısından orta derecede kuşkuludurlar. Bu gruptaki hastalarda radyo-patolojik korrelasyonun çok iyi kurulması gereklidir. Benign bir sonuç alınması durumunda takip kararı sadece bu korrelasyon mevcutsa verilebilir.

Kategori 4C: Bu alt kategorideki lezyonlar maliginte açısından tamamen klasik bulgular olmasalar da ileri derecede kuşkuludurlar. Yeni gelişmiş, ince pleomorfik kalsifikasyonlar veay sınırları belirsiz kitle lezyonlar bu grupta yer alır. Patoloji sonucunun malign gelmesi beklenmektedir.

- ***BI-RADS 5:*** Bu kategoride meme karsinomu oldukları neredeyse kesin olan lezyonlar yer alır. Eski BI-RADS sınıflamalarında, iğne biopsileri günümüzde olduğu kadar sık kullanılmadığından, BI-RADS 5 tanısı konduğunda doku örneklemesine gerek kalmadan hasta tedaviye yönlendirilmekteydi. Bu sınıflama içerisine meme kanseri için klasik olan ve %95'ten fazla olasılıkla malign olduğu düşünülen lezyonlar (spiküle konturlu yüksek densiteli kitle, segmental veya lineer yayılım gösteren ince lineer kalsifikasyonlar, düzensiz konturlu kitle üzerine süperpoze pleomorfik kalsifikasyonlar) yerleştirilmelidir.

- ***BI-RADS 6:*** Bu kategoride biopsi ile malign olduğu kanıtlanmış ancak henüz cerrahi, radyoterapi veya kemoterapi gibi tedavi yöntemleri uygulanmamış lezyonlar yer almaktadır. Tanısal amaçlı ek bir girişime ihtiyaç yoktur. Neoadjuvan kemoterapiye yanıtı değerlendirmek için bazal olarak alınacak olan mammografi bu kategoridedir.

Ultrasonografi [19, 36]:

Ultrasonografi, yüksek frekanslı ses dalgalarının dokuya gönderilerek anatomik yapılardan geri yansıyan ekoların bilgisayar yardımı ile görüntü haline döndürülmesi prensibine dayanır. Meme görüntülemesinde mammografiye en sık eşlik eden modalite meme ultrasonografisidir. Kullanım amaçları arasında şunlar mevcuttur:

- Kist tanısı
- Mammografik olarak yoğun memelerde lezyonların tanımlanması
- Preoperatif işaretleme ve perkütan biyopsi için rehberlik

Ultrasonografinin meme görüntülemesinde ilk ve hala da en başarılı olduğu kullanım alanı kistlerin solid lezyonlardan ayırt edilmesini sağlamasıdır. Düzgün konturlu, yuvarlak veya ovoid, anekoik iç yapılı, posteriorunda akustik güçlenme izlenen kistler basit kist olarak adlandırılırlar. Kist içerisinde solid bir komponent görülmesi durumunda komplike kist tanısı konulur. Bazı kistler, içerdikleri debris nedeniyle anekoik görülmeyebilirler. Bu durumda aspirasyon yapılarak kistin kollabe olduğu ve aspiratın hemorajik olmadığı gösterilirse ek tetkike gerek yoktur.
Solid lezyonların benign/malign ayırımında da kriterler mevcuttur ancak bunların hiçbirinin kendi başına %100 tanısal doğruluğu mevcut değildir. Solid lezyonları değerlendiriken bazı prensipler göz önünde bulundurulmalıdır:

- Basit kist olmadığı ispatlanmış lezyonların değerlendirilmesinde mutlaka mammografiye de başvurulmalıdır.
- Malignite açısından şüpheli mammografik bulguların varlığında benign sonografik bulguların varlığı maligniteyi ekarte ettirmez.
- Klinik, mammografik veya sonografik olarak solid bir lezyonun benign karakteri hakkında şüpheler mevcutsa ileri inceleme tetkiklerine baş vurulmalıdır (kesici iğne biyopsisi, MRG veya eksizyon)

Karsinomların çoğu ultrasonografide hipoekoiktirler.Ancak çevre doku ile izoekoik de olabileceklerinden bazen tanınmaları zor olabilir. Ayrıca meme dokusu içerisinde dağılım gösteren izole yağ lobülleri hipoekoik karakterleri nedeniyle bazen malignite ile karıştırılabilirler.

Magnetik Rezonans Görüntüleme:

Manyetik Rezonans Görüntüleme (MRG), yumuşak doku kontrast çözümleme gücü en yüksek olan radyolojik görüntüleme yöntemidir. Bu yöntemde güçlü manyetik alanlardan yararlanılır. Magnet içine yerleştirilen incelenecek dokunun protonları güçlü manyetik alan etkisi ile paralel ve antiparalel dizilim gösterir, paralel dizilim gösteren protonların sayıları, antiparalel dizilim gösteren protonlardan az bir farkla fazlalık göstermekte ve bu fazlalık dokunun net manyetik vektörünü oluşturmaktadır. Güçlü manyetik alan vektörüne paralel olarak ortaya çıkan dokunun bu net manyetik vektörüne *"longitudinal manyetizasyon"* denir. Manyetik alana paralel dizilmiş protonlardan sinyal almak mümkün olmadığından, sinyal elde edebilmek için Larmor frekansı (salınım hareketinin gerçekleştiği frekans) eşitliğinde dışarıdan 90^0 radyofrekans (RF) pulsu vermek gerekir. Böylece longitudinal manyetizasyon olarak ifade edilen vektöryel ok, manyetik alana dik düzleme yatırılmış olacaktır (transvers manyetizasyon). RF pulsu kesildiğinde, protonlar önceki düşük seviyeli konumlarına geri dönmeye başlarlar. Rezonans gösteren protonların sinyal kaydı da bu safhada gerçekleşir. Zamanla sürekli azalarak değişen bu manyetizasyon, alıcı sargılar (coil) tarafından algılanır, alternatif akıma dönüştürülüp, bilgisayar yardımı ile görüntüye çevrilir [41].

MRG'de çeşitli inceleme sekansları kullanılır. Spin-eko (SE) sekansı transvers manyetizasyonu sağlamak için 90^0 , defaze spinleri yeniden faz durumuna getirmek için de 180^0 RF pulsu gönderilerek eko sinyallerinin toplandığı yöntemdir. Gradient eko (GE) ise kısa sürede görüntü elde edilen,180^0 puls yerine, gradient çeviricilerin konulduğu bir yöntemdir. 90^0 puls ise flip angle (FA) adı verilen ve

transvers manyetizasyonu daha küçük değerlerde oluşturan açılarla gerçekleştirilmektedir.

Memenin MRG ile başarılı olarak görüntülenebilmesi için uyulması gereken şartlar mevcuttur [19, 42, 43]:

- Meme glandının uygun spasyal rezolüsyon ile değerlendirilebilmesi için özel coiller kullanılmalıdır. İdeal olarak her iki memenin tek seansta incelenebilmesi için coil aynı anda iki memeyi de değerlendirebilmelidir. Meme dokusunun daha homojen hale getirilebilmesi için tıpkı mammografide olduğu gibi MRG'de de meme kompresyonu yapılabilir ancak bu kompresyonun derecesi çok düşük tutulur (Resim 11).

Resim 11: Meme MR tetkikinde kullanılan coil

- Kadınlarda meme glandının vasküler dolaşımı hormonal etkenlerin kontrolü altındadır. Dolayısıyla menstrüel siklusun evresine göre memede kontrast tutulumu farklılık gösterir. Gönüllüler üzerinde yapılan bir çalışmada menstrüel siklusun birinci ve sonuncu haftalarında meme parenkiminde nonspesifik, yaygın

ve bazen de fokal kontrast tutulum alanları izlendiği saptanmıştır. Tanısal etkinliği düşüren bu görüntüler menstrüel siklusun ikinci haftasında minimaldir [44]. Bu yüzden ideal olarak hastalar menstrüel sikluslarının 6-17. günleri arasında görüntülenmelidir.

- Değerlendirme için kullanılan MR cihazının magnetik alan gücü minimum 0.5 T (tesla) olmalıdır. Yüksek (1 veya 1,5 T) magnetik alan gücüne sahip cihazların kullanımı, dokuların T1 relaksasyon süreleri uzadığından, paramagnetik kontast maddelerin görüntü sinyali oluşumuna olan katkılarını arttırır.
- Meme dokusunun görüntülenmesi için hangi sekansların kullanılacağı önem taşımaktadır. Spin eko sekanslara oranla, kontrast maddelere duyarlılıklarının fazla olması, kısa sürede görüntü elde edilebilmesi ve dokunun tuttuğu kontrast madde yoğunluğundaki artış-intensite artışının lineer bir artış göstermesi nedeni ile kontrastlı meme MRG incelemelerinde gradient eko sekanslar tercih edilmektedir. Bu sekanslara örnek olarak FLASH3D (Fast Low Angle Shot), FLASH2D, GRASS (spoiled Gradient Recalled Acquisition At Steady State), FFE (T1-Fast Field Echo) sayılabilir. 2D tekniğinde meme birbirine bitişik kesitlere bölünür ve her bir kesit ayrı ayrı uyarılır. 3D Tekniğinde ise bütün meme dokusu kendi başına bir hacim olarak uyarılır. Bu uyarılan hacimden elde edilen bilgiler istenilen herhangi bir görüntüleme planında kesitler halinde gösterilebilir. 3D sekanslar (Ör:FLASH 3D) daha yüksek spasyal rezolüsyona sahip olduğundan genellikle tercih edilirler.

Paramangetik kontrast maddelerin geliştirilmesinden önce MRG ile yapılan ilk çalışmalar; yetersiz rezolüsyon sağlaması ve yalnızca T1 ve T2 sinyal özelliklerine bakılarak elde edilen doku karakterizasyonunun sağlıklı olmaması nedeniyle gelecek için pek ümit verici olamamıştır. Ancak paramagnetik maddelerin kullanıma girmesiyle bu görüşler kaybolmuştur.Meme MR'ında kontrast madde kullanımı ile ilgili ilk çalışmalar Heywang ve Kaiser tarafından 1989 yılında yapılmıştır[45, 46]. Paramanyetik kontrast maddelerin karakteristik özelliği en az bir adet çiftlenmemiş elektrona sahip olmalarıdır. Bu elektronun magnetik momenti bir protondan yaklaşık 1000 kat daha şiddetlidir. Bu özellik sayesinde T1 ve T2 relaksasyon süreleri kısalır. T1 ağırlıklı görüntülerin kullanıldığı MR mammografide sinyal intensitesinde artış

izlenir. Paramagnetik kontrast maddenin intravenöz uygulanışını takiben memenin dolaşım sistemi görüntülenir. Kontrast madde uygulanımı sonrası 2'den fazla (genellikle 5) kez görüntüleme sekansının tekrarlanması ile dinamik inceleme yapılır.

MRG kontrastları arasında en fazla klinik kullanım deneyimi gadolinium-DTPA (Gd-DTPA) iledir. Bu madde dışında Gd-DOTA, Gadoterate Meglumine, Gadodiamide de klinikte yaygın kullanımı bulunan kontrast maddelerdir. 3D sekansların kullanıldığı cihazlarda uygulama dozu genellikle 0,15-0,2 ml/kg arasında değişebilir.

T1 ağırlıklı görüntülemelerde yağ dokusu hiperintens karakterde izlenir. Meme parenkimi ise daha hipointensdir. Kontrast madde uygulanması sonrasında meme parenkimi ve memedeki lezyonlar kontrast tutarak yağ dokusu sinyal intensitesine yakın intensitelere erişirler ve saptanmaları güç olabilir. Lezyonları daha belirgin olarak gösterebilmek amacıyla yağ baskılayıcı sekanslar kullanılabilse de magnetik alan inhomojeniteleri nedeniyle baskılama başarısız olabilir veya su sinyalleri de baskılanarak kontrast tutulum alanları da baskılanabilir. Bu sebeple tercih edilen yöntem bilgisayar yardımıyla postkontrast alınmış görüntülerin, aynı sekans parametrerleri ile alınmış prekontrast görüntülerden substraksiyonudur. Bu tekniğin ön şartı hastanın çekimler esnasında hareket etmemesidir.

Dinamik meme MR görüntüleri değerlendirilirken kontrast tutulum patterninin şeklinin yanısıra zaman içerisindeki kontrast tutulum miktarlarının değerlendirilmesi de önemlidir [47]. Kontrast tutulumu izlenen bölge üzerine yerleştirilen seçilen ilgi alanları (region of interest-ROI) kullanılarak zaman-sinyal intensitesi eğrileri çizilebilir. Bu eğriler farklı yöntemlerle değerlendirilebilmekle birlikte en fazla kabul gören yöntem 3 kategorili sınıflamadır [48]. Bu sınıflamada eğriler sürekli artış gösteren, erken dönemde hızlı kontrast tutulumu gösterip daha sonra plato çizen ve erken dönemde hızlı kontrast tutulumu gösterip daha sonra ani olarak kontrastlanmanın durduğu ve sinyal kaybının izlendiği (wash-out) eğriler olarak sınıfanırlar (Resim 12).

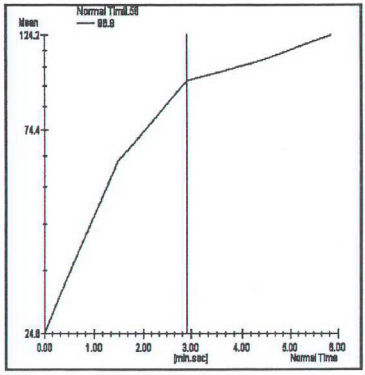

Tip 1

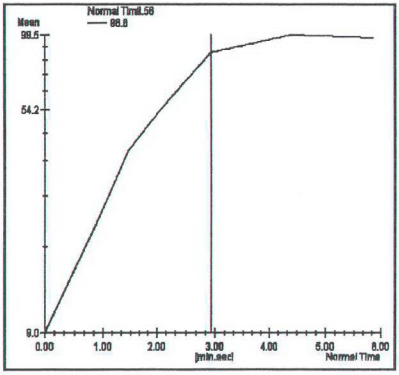

Tip 2

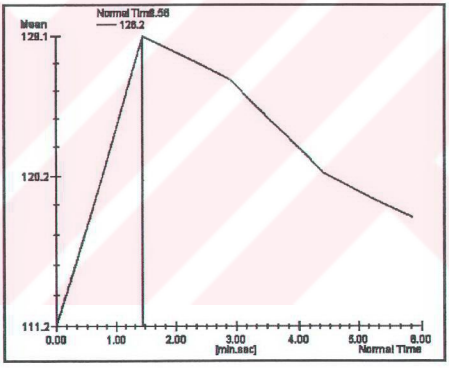

Tip 3

Resim 12: Zaman-sinyal intensitesi eğrileri

Tip 1 eğriler genellikle benign hastalıklarda izlenir. Tip 2 eğriler benign veya malign hastalıklarda izlenebilir ve malignite açısından şüpheli kabul edilir. Tip 3 eğriler sıklıkla malignitelerde saptanır. Histolojik tanı ile zaman-sinyal intensitesi arasındaki ilişkinin sebebi fizyolojik olarak açıklanabilir [47]. Gadolinium, enjeksiyonu sonrasında vasküler sistem içerisinde tüm vücuda ulaştırılır. Bu "ilk geçiş" evresinde gadolinium konsantrasyonu kan damarlarının yoğunluğu ve dokuyu

perfüze eden kapillerlerin permeabilitesine bağlıdır. Damar yoğunluğunun ve permeabilitesinin yüksek olduğu herhangi bir lezyonda gadolinium konsantrasyonu bu evrede hızla artış gösterecektir. İlk geçiş sonrasında vasküler gadolinium konsantrasyonu, kapillerleden sızmasına bağlı olarak tüm vücutta azalma gösterir. Gadoliniumu ilk geçiş esnasında yoğun olarak tutmuş olan ancak içerisinde gadoliniumun dağılabileceği geniş bir ekstraselüler alana sahip olmayan lezyonlardan vasküler boşluğa doğru gadolinium sızmaya başlayacaktır. Kanserler yüksek sellülarite gösterdiklerinden bu durumla karşılaşırlar. Ancak kanserin histolojisine göre bu durum farklılıklar gösterebilir.

3.GEREÇ VE YÖNTEM

Olgular

Aralık 2003-Şubat 2005 tarihleri arasında daha önceden birimimizde veya dış bir merkezde mammografileri çekilerek şüpheli mikrokalsifikasyonlar saptan ve eksizyonel biyopsileri planlanarak birimimize mammografi eşliğinde işaretleme amacıyla gönderilen 28 hasta çalışma kapsamına alındı. Hastaların yaşları 28 ile 61 arasında değişmekteydi ve yaş ortalaması 46,7 idi. Hastaların 22'sinde (%78,6) belirgin bir fizik muayene bulgusu yokken 6'sında (%21,4) klinik olarak palpabl kitle saptanmaktaydı. 15 Hastada (%53,6) şikayet sol meme kaynaklıyken 13 hastada (%46,4) sağ meme kaynaklıydı. İşaretleme amacıyla yollanan ve meme MR'ı da çekilen bir hasta işaretlemeden vaz geçtiğini belirttiği için çalışmadan çıkartıldı.

Magnetik Rezonans Çekim Tekniği

Hastaların MR çekimleri 1,5 Tesla MR (Symphony Siemens Erlangen, Almanya) cihazı ile 4 sarmallı özel meme coil'i kullanılarak gerçekleştirildi. Çekim öncesinde tüm hastalara antekübital ven aracılığıyla 22G'lik angiocut ile damar yolu açıldı. Hastalar pron pozisyonda, memeleri coil'lerin içerisine gelecek şekilde yatırıldı. Hareket artefaktlarını azaltabilmek amacıyla kompresyon pad'ları ile minimal kompresyon uygulandı ve hastalara mümkün oldukça hareketsiz kalmaları öğütlendi.

Öncelikle FLASH 2D sekansıyla localiser görüntüler elde edildi. Bu görüntülerden faydalanılarak uygun inceleme alanı (Field of View-FOV) seçildi. Daha sonra 4 mm kesit kalınlığına sahip T2 ağırlıklı aksiyal görüntüler alındı (TR:4000 TE:98 512x216 matrix). Bunu takiben T1 ağırlıklı FLASH 3D sekansıyla prekontrast aksiyal tarama yapıldı (TR:9,8 TE:4,7 512x216 matrix,kesit kalınlığı 2,5

mm, flip angle 25). Pre-kontrast çekimi takiben, hasta ve çekim masası hareket ettirilmeden, her hastaya intravenöz yoldan 0.2 mmol./kg. Gd-DTPA (Magnevist-Schering) verildi, pre-kontrast FLASH3D parametreleri kullanılarak, birbirini takip eden ve herbiri yaklaşık 1 dakika 30 saniye süren 5 adet dinamik çekim gerçekleştirildi. Çekim sonrası, iş istasyonlarında tüm post-kontrast görüntülerden pre-kontrast görüntüler çıkarılarak subtraksiyon görüntüleri elde edildi. Değerlendirmeler bu işlenmiş görüntüler temel alınarak yapıldı.

Değerlendirme Kriterleri

Hastaların mammografi filimleri içerdikleri mikrokalsifikasyonlar açısından değerlendirildi. Çekim teknikleri yetersiz olan filmler birimimizde tekrar çekildi. Filmlerde yer alan mikrokalsifikasyonlar şekiller itibarıyla iki ana grupta sınıflandırlıdı:

- Çubuk şekilli, dallanan mikrokalsifikasyonlar ("casting" tipi) (Resim 13)
- Pleomorfik ince veya kaba granüler mikrokalsifikasyonlar ("non-casting" tipi) (Resim 14)

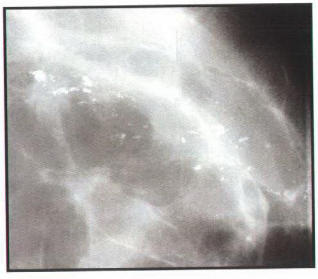

Resim 13:"Casting" tip mikrokalsifikasyonlar

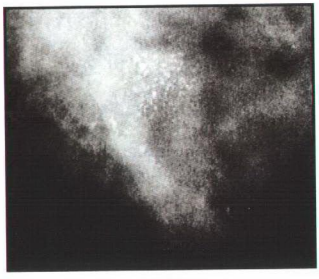

Resim 14: Granüler mikrokalsifikasyonlar

Mikrokalsifikasyonların mammografi üzerindeki dağılım patternleri üç ana grupta sınıflandırıldı (Resim 15):

- Diffüz dağılım gösteren mikrokalsifikasyonlar
- Lineer, dallanan veya segmental dağılımlı mikrokalsifikasyonlar
- Rejyonel dağılım gösteren veya grup oluşturanmikrokalsifikasyonlar

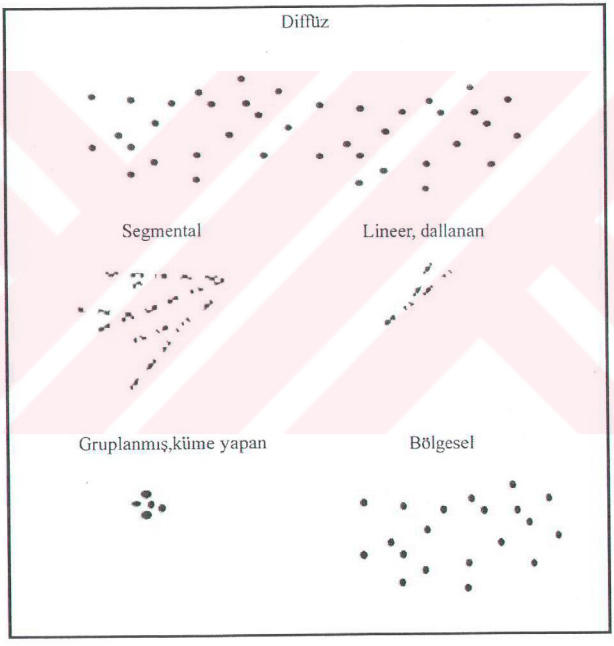

Resim 15: Mikrokalsifikasyonların mammografide izlenen dağılım patternleri

Mikrokalsifikasyonların mammografi üzerinde kapladıkları en geniş alanın uzunluğu santimetre cinsinden ölçülerek kaydedildi.

Son olarak mammografideki tüm bulgular değerlendirilerek BI-RADS kategorisine göre sınıflandırma yapıldı. Çalışmaya sadece BI-RADS 4 ve 5 sınıfına giren mammografiler dahil edildi.

Dinamik çekimlerden faydalanılarak elde edilen substraksiyon görüntüleri ilk olarak kontrast tutulumu patterni yönünden değerlendirildi. Bu değerlendirmeye göre kontrast dağılım patternleri 3 başlık altında toplandı:[11] (Resim 16):

- *Pattern 1*: Belirgin bir kontrast tutulumu yok veya her iki memede diffüz kontrast tutulumu mevcut
- *Pattern 2*: Lineer-dallanan veya segmental punktat kotrast tutulum patterni
- *Pattern 3*: Segmental homojen veya fokal noktasal kontrast tutulumu

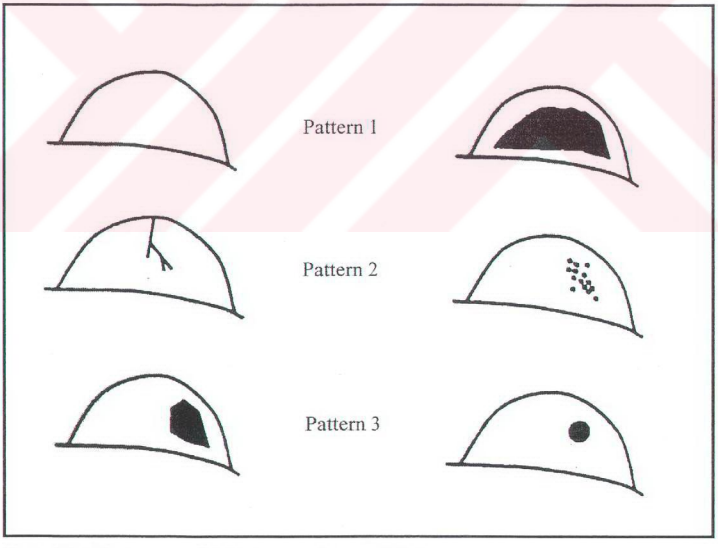

Resim 16: MR mammografide kontrast tutulum patternleri

Kontrast tutulumu izlenen alanın en geniş çapı santimetre cinsinden kaydedildi.

Kontrast tutulumunun dinamik değerlendirilebilmesi için iş istasyonunda (Leonardo, Siemens, Erlangen Almanya) yer alan yazılımlardan faydalanıldı (Mean Curve, Syngo,Siemens Erlangen, Almanya). Uygun ROI'ler belirlenilerek zaman-sinyal intansitesi eğrileri çizildi ve klasik sınıflamaya göre sınıflandırıldı:

- *Tip 1 eğri*: Sürekli artan tarzda kontrast tutulumu
- *Tip 2 eğri*: Erken evrede artan tarzda tutulum gösteren, ancak daha sonra plato çizen eğri
- *Tip 3 eğri*: Erken evrede artan tarzda tutulum gösterip, daha sonra hızlı wash-out'un izlendiği eğri

MR çekimini takiben mammografi rehberliğinde şüpheli mikrokalsifikasyon içeren alanlar işaretleme teli kullanılarak işaretlendi ve cerrahi eksizyona yollandı. Eksizyon sonrasında alınan parçalar patolojik olarak değerlendirildi. Patoloji raporlarından faydalanılarak lezyonların kesin tanıları, ISDK'ların farklılaşma dereceleri (grade'leri), en geniş yayılım miktarları öğrenildi ve bulgular mammografi ve MR bulguları ile karşılaştırıldı. Tanıları tru-cut biyopsi ile konulmuş olan veya patoloji raporunda lezyonun yayılım çapının net olarak verilmediği olgularda boyut karşılaştırılması yapılmadı.

4.BULGULAR

Mammografilerin değerlendirilmesi:

19 Hastanın (%67,9) mammografisinde sadece mikrokalsifikasyon varlığı izlenirken 9 hastada (%32,1) mikrokalsifikasyonlara süperpoze radyoopasite izlenmekteydi.

9 Hastada (%32,1) mikrokalsifikasyonlar "casting tipi" idi.19 Hastada (%67,9) pleomorfik ince (%14,3) veya kaba (%53,6) granüler mikrokalsifikasyonlar saptandı.

Mikrokalsifikasyonların dağılım patternleri incelendiğinde 4 hastada (%14,3) memenin tümüne yakın bir alanı kaplayan diffüz mikrokalsifikasyonlar saptanırken 10 hastada (%35,7) lineer, dallanan veya segmental dağılımlı mikrokalsifikasyonlar izlendi. 14 Hastada (%50) mikrokalsifikasyonlar rejiyonel dağılım göstermekte veya grup oluşturmaktaydı (Tablo 3).

Tablo 3: Mammografide mikrokalsifikasyonların dağılım patternleri

Mikrokalsifikasyonları mammografi üzerinde ölçülen en büyük yayılım alanları 1 ile 11 cm arasında değişmekte olup ortalama 3,55 cm ölçülmüştür (standart sapma 2,34 cm).

BI-RADS kategorilerine göre sınıflama yapıldığında 16 hasta (%57,1) BI-RADS 4 kategorisinde , 12 hasta ise (%42,9) ise BI-RADS 5 kategorisinde değerlendirildi. BI-RADS 4 sınıfının alt grupları, mikrokalsifikasyon tipleri ile olan ilişkilerini ortaya koyan, bildiğimiz kadarı ile, yayınlanmış bir çalışma olmadığından kullanılmadı.

MRG Bulgularının Değerlendirilmesi

Dinamik çekimlerde kontrastın morfolojik dağılım patterni değerlendirildiğinde 8 hastada (%28,6) hiç tutulum olmadığı veya her iki memede diffüz tutulum olduğu, 6 hastada (%21,4) lineer dallanan veya segmental punktat kontrastlanma izlendiği, 14 hastada ise (%50) segmental homojen veya fokal noktasal kontrast tutulumu olduğu saptandı (Tablo 4).

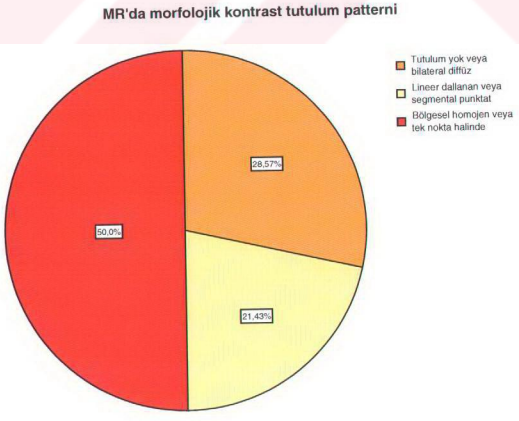

Tablo 4:MR'da morfolojik kontrast tutulum patterni

MR'da saptanan lezyonların çapları 1,7 cm ile 7,5 cm arasında değişmekte olup ortalama çap 3,49 cm, standart sapma ise 1,8 cm idi. MR'da belirgin kontrast tutulumu göstermeyen veya bilateral diffüz kontrast tutulumu izlenen 8 olguda çap ölçümü yapılmadı.

Zaman-sinyal intensitesi eğrileri değerlendirildiğinde 6 olguda tip1 eğri (%21,4), 8 olguda tip 2 eğri (%28,6) ve 14 olguda tip 3 eğri (%50) saptandı .

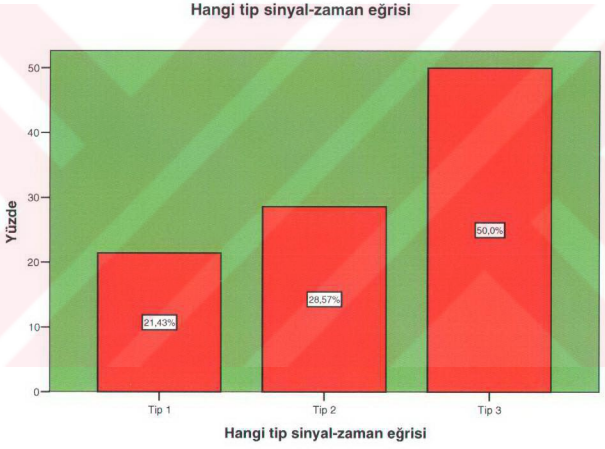

Tablo 5: MR'da kontrast tutulumu izlenen bölgelerden elde edilen zaman-sinyal eğrileri.

MR'da kontrast tutulum morfolojileri ve zaman-sinyal intensitesi eğrileri birlikte değerlendirilerek histopatolojik verifikasyon öncesi her hasta için bir ön tanı konuldu. 8 Hastanın (%28,6) bulguları benign natürde veya ön planda benign olarak değerlendirildi. 10 Hastada (%35,7) bulguların ISDK ile uyumlu olabileceği belirtilirken 10 hastada (%35,7) eşlik eden invaziv bir komponentin de olabileceği düşünüldü.

MR çekimi sonrasında hastalarda histopatolojik verifikasyon amacıyla girişimsel işlemler uygulandı. 3 Hastada (%10,7) tru-cut biyopsi yapıldı, 22 hastada (%78,6) eksizyonel biyopsi gerçekleştirildi. 2 Hastada (%7,1) mikrokalsifikasyonlar geniş bir alanda yer aldığından ve meme boyutları yeterli olmadığından mastektomiye gidildi. 1 Hasta histopatolojik verifikasyonu kabul etmedi.

Patoloji Sonuçlarının Değerlendirilmesi:

6 Olguda (%22,2) invazyon veya mikroinvazyon alanı içermeyen ISDK, 5 olguda (%18,5) ISDK'ya ek olarak mikroinvazif odaklar tespit edildi. 8 Olguda (%29,6) intraduktal/insitu komponenti baskın invaziv karsinom saptandı. 8 Olguda (%29,6) benign bulgular mevcuttu. Benign bulguları bulunan tüm hastalarda patoloji raporunda mikrokalsifikasyonlar ve buna eşlik eden, 2 hastada sklerozan adenozis, 4 hastada apokrin metaplazi ve fibrohyalinizasyon ,1 hastada fibrokistik değişiklikler ve 1 hastada fibroadenom belirtilmişti.

Tüm malign olgular, içerdikleri ISDK alanlarının patolojik grade'lemesine göre sınıflandırıldığında 16 hastada (%59,3) high grade ISDK, 3 hastada ise (%11,1) intermediate grade ISDK saptandı. 8 Olgu (%29,6) benign bulgular içerdiklerinden grade'lemeye tabii tutulmadı.

Olguların Genel Değerlendirmeleri:

Olguların istatistiksel olarak karşılaştırılmalarında ki-kare testinden faydalanıldı. Korrelasyonların değerlendirilmesi amacıyla Pearson ve Spearman testleri kullanıldı ve kappa ve r korrelasyon katsayıları hesaplandı.

Klinik olarak palpabl kitle ile başvuran hastaların tümünde (6 hasta) patoloji sonucu ISDK+İnvaziv duktal karsinom olarak geldi.Aynı sonuç fizik muayene bulgusu olmayan 21 hastanın sadece 2'sinde (%9,5) saptandı. ($p<0,0001$)

Mammografik değerlendirmede bir opasiteye süperpoze mikrokalsifikasyonları bulunan veya sadece mikrokalsifikasyonları izlenen hastaların patolojik sonuçları karşılaştırıldığında opasitenin süperpoze olduğu hiçbir hastada benign bir patoloji sonucu alınmadığı izlendi. Sadece mikrokalsifikasyonu olan olgulardan sadece birinde belirgin invaziv komponent izlendi. Opasitesi bulunan 9 olgunun 7'sinde ISDK'ya ek olarak invaziv komponent de saptandı. ($p<0,0001$)

Mikrokalsifikasyonların tipleri ile patoloji sonuçları karşılaştırıldığında (Tablo 6)casting tipi mikrokalsifikasyon içeren hiçbir olguda benign sonuç alınmadığı izlendi. Non-casting mikrokalsifikasyonların 8'i benign sonuç aldı. Her iki tip kalsifikasyon grubunda da 4'er hasta invaziv duktal karsinom tanısını alırken ISDK tanılı hastalarda 1 hastada casting tipi, 5 hasrada ise non-casting tipi mikrokalsifikasyonlar gözlemlendi. ISDK ve ISDK+mikroinvaziv karsinom tanısı alan hastalar aynı grup içerisinde değerlendirildiğinde 4 hastada casting tipi, 7 hastada non-casting tipi mikrokasifikasyonlar saptandı. Sonuçlar arasındaki orta derecede ilişki bulunmakla birlikte istatiksel olarak anlamlı bulunmadı ($p=0,074$). Mikrokalsifikasyonların yayılım patternleri ile patoloji sonuçları arasında anlamlı bir ilişki saptanmadı ($p=0,18$) (Tablo 7)

		Patoloji sonucu			Toplam
		Benign patoloji	*ISDK veya ISDK+Mikroinvazyon*	*ISDK+İnvaziv duktal*	
Mikrokalsifikasyon tipi	*Non-casting*	8	7	4	19
	Casting	0	4	4	8

Tablo 6: Mikrokalsifikasyon tipi – patoloji sonucu karşılaştırması

		Patoloji sonucu			Toplam
		Benign patoloji	*ISDK veya ISDK+Mikroinvazyon*	*ISDK+İnvaziv duktal*	
MK'ların dağılımı	*Diffüz*	1	3	0	4
	Lineer veya segmental dağılan	1	5	3	9
	Grup oluşturan veya rejyonel	6	3	5	14

Tablo 7: Mikrokalsifikasyonların dağılımı – patoloji sonucu karşılaştırması

Mikrokalsifikasyonların tipleri ile mammografideki dağılım patternleri karşılaştırıldığında (Tablo 8) casting tipi mikrokalsifikasyonları bulunan hastaların %67'sinde lineer veya segmental dağılım patterni izlendi. Non-casting tipi mikrokalsifikasyon içeren hastaların %63'ünde mikrokalsifikasyonlar grup oluşturma veya rejyonel olma eğilimindeydi.İki grup arasındaki dağılım patterni farklılığı istatiksel olarak anlamsız olmakla birlikte sınırdaydı (p=0,058)

		Mikrokalsifikasyonların dağılımı			Toplam
		Diffüz	*Lineer veya segmental dağılan*	*Grup oluşturan veya rejyonel*	
Mikrokalsifikasyon tipi	*Non-casting*	3	4	12	19
	Casting	1	6	2	9

Tablo 8: Mikrokalsifikasyon tipi-mikrokalsifikasyonların dağılımı karşılaştırılması

Mammografik olarak BI-RADS 5 grubunda sınıflandırılan 12 hastanın hiçbiri benign tanı almadı.Bu hastaların %50'sinde invaziv duktal karsinom, %50'sinde ise ISDK(%25) ve ISDK+mikroinvazyon (%25) saptandı. BI-RADS 4 grubundaki 8 hasta benign tanı aldı , 5 hastada ISDK (3 hasta) ve ISDK+mikroinvazyon (2 hasta), 2 hastada ise invaziv duktal karsinom izlendi. BI-RADS grubu ile patoloji sonucu arasında anlamlı ilişki saptandı (p<0,01).

MR 'da kontrast tutulum patterni ile patoloji sonuçları karşılaştırıldığında ISDK+invaziv duktal karsinom tanısı alan 8 hastadan 7'sinde rejyonel homojen veya tek nokta halinde kontrast tutulumu olduğu saptandı. ISDK veya ISDK+mikroinvazyon tanısı alan grupta yer alan 11 hastanın 6'sında da aynı kontrast tutulum patterni saptandı. Bu grupta yer alan 4 hastada lineer dallanan veya segmental punktat kalsifikasyonlar izleniyordu. MR kontrast tutulum patterni ile patoloji sonucu arasında anlamlı ilişki olduğu saptandı (kappa=0,45, p<0,001)

MR'da kontrast tutulumu morfolojisi ile tümörün ISDK komponentinin grade'i karşılaştırıldığında (Tablo 9) sonucu high grade gelen 16 hastanın 11'inin segmental homojen veya tek nokta halinde kontrast tuttuğu saptandı. Bu grupta olup kontrast tutulumu izlenmeyen lezyon mevcut değildi. Kontrast tutulum morfolojisi ile grade arasında anlamlı ilişki olduğu saptandı (kappa=0,37;p<0,01)

		ISDK'nın patolojik grade'i			Toplam
		Benign patoloji, gradelenmedi	*Non-high grade*	*High grade*	
MR'da morfolojik kontrast tutulum patterni	*Tutulum yok veya bilateral diffüz*	6	1	0	7
	Lineer dallanan veya segmental punktat	1	0	5	6
	Segmental homojen veya tek nokta halinde	1	2	11	14

Tablo 9: MR'da morfolojik kontrast tutulum patterni – patolojik grade karşılaştırması

Zaman-sinyal intensitesi eğrileri ile patoloji sonuçları karşılaştırıldığında (Tablo 10) istatiksel olarak anlamsız (p=0,053) ancak sınırda bir ilişki olduğu saptandı. İnvaziv duktal komponenti bulunan 8 olgunun 7'sinde Tip III eğri izlenmekteydi. Bu grupta sadece 1 olguda Tip 2 eğri saptandı.ISDK veya ISDK+Mikroinvaziv tanılı grupta 11 hastanın 6'sı tip III, 3'ü ise Tip II eğri çizmekteydi.

Hangi tip zaman-sinyal intensitesi eğrisi	*Tip 1*		*Tip 2*		*Tip 3*	
	n	%	n	%	n	%
Patoloji sonucu						
Benign patoloji	3	11,1	4	14,8	1	3,7
ISDK veya ISDK+Mikroinvazyon	2	7,4	3	11,1	6	22,2
ISDK+İnvaziv duktal			1	3,7	7	25,9

Tablo 10: Zaman- sinyal intensitesi eğrisi – patoloji sonucu ilişkisi

Mammografide ölçülen en uzun mikrokalsifikasyon alanı çapı , MR'da ölçülen en uzun kontrast tutulum alanı çapı ve patoloji sonucunda elde edilen çaplar birbirleri ile karşılaştırıldığında ölçümlerin birbirleri ile korrele oldukları izlendi.(Tablo 11) MR'da ölçülen çapların patoloji ile olan korrelasyonlarının mammografiye göre daha yüksek bir korrelasyon katsayısına sahip olduğu gözlemlendi (r=0,890;p<0,0001) (Tablo 12,13).

	Mikrokalsifikasyonların Uzanım Boyutu(cm)		**MR'da kontrast tutan çap**	
	r	p	r	p
MR'da kontrast tutan çap	,566	,009**		
Patolojik piyeste uzun çap	,613	,007**	,890	,000***

Tablo 11: Mammografi-MR ve patolojide ölçülen boyutların karşılaştırılması

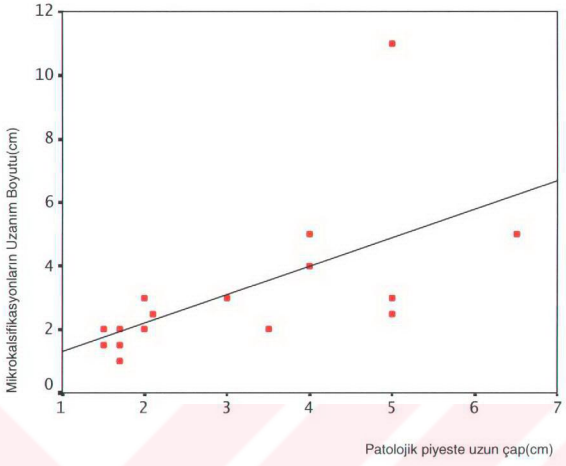

Tablo 12: Mammografide ölçülen mikrokalsifikasyon boyutlarının patoloji ile karşılaştırılması

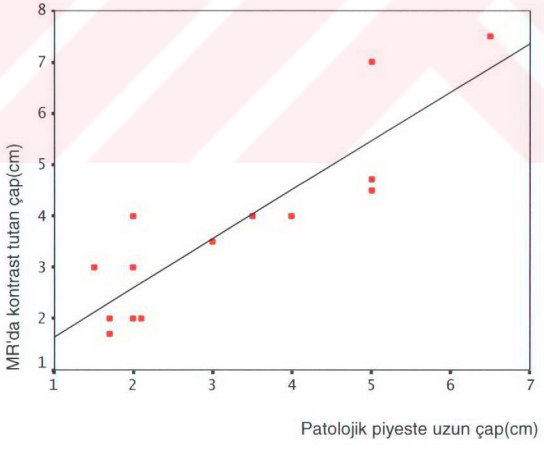

Tablo 13:MR'da kontrast tutulum çapının patoloji ile karşılaştırılması

MR mammografinin sadece ISDK içeren olguları ve ISDK'ya ek olarak mikroinvaziv komponent de içeren olguları değerlendirmedeki sensitivite, spesifisite, pozitif ve negatif prediktif değerleri hesaplandı (Tablo 14,15)

		Patoloji sonucu		
		ISDK	*ISDK değil*	Toplam
MR Tanısı	*ISDK*	5	5	10
	ISDK değil	1	16	17
Toplam		6	21	27

Tablo 14: Sadece ISDK içeren olguların MR mammografik ön tanıları

Sensitivite: %83

Spesifisite :%76

Pozitif prediktif değer :%50

Negatif prediktif değer: *%94*

		Patoloji sonucu		Toplam
		ISDK ve ISDK+Mikroinvaziv	*ISDK değil*	
MRTanısı	*ISDK*	8	2	10
	ISDK degil	3	14	17
Toplam		11	16	27

Tablo 15:ISDK ve ISDK'ya ek olarak mikroinvaziv komponent içeren olguların MR mammografik ön tanıları

Sensitivite: %72

Spesifisite :%87

Pozitif prediktif değer :%80

Negatif prediktif değer: *%82*

MR mammografinin benign olguları benign olmayan olgulardan ayırt etmedeki sensitivite, spesifisite, pozitif ve negatif prediktif değerleri hesaplandı (Tablo 16)

		Patoloji sonucu		Toplam
		Benign	*Malign*	
MRTanısı	*Benign*	6	1	7
	Malign	2	18	20
Toplam		8	19	27

Tablo 16: MR Mammografide benign ve malign tanı alan olguların patoloji ile karşılaştırılmaları

Sensitivite: %75

Spesifisite :%94

Pozitif prediktif değer :%85

Negatif prediktif değer: *%90*

5.OLGU ÖRNEKLERİ

Olgu 1:

53 Yaşında bayan hasta. Tarama mammografisinde saptanan casting tarzı mikrokalsifikasyonları mevcut (BI-RADS 5). MR mammografisinde segmental homojen kontrast tutulumu mevcut ve zaman-sinyal intensite eğrisi wash-out yapıyor (Tip 3). Patolojik değerlendirmesinde en büyüğü 4 mm çapında olmak üzere birkaç invaziv odak içeren, büyük çapı 4 cm ölçülen high-grade ISDK izleniyor.



Mammografi

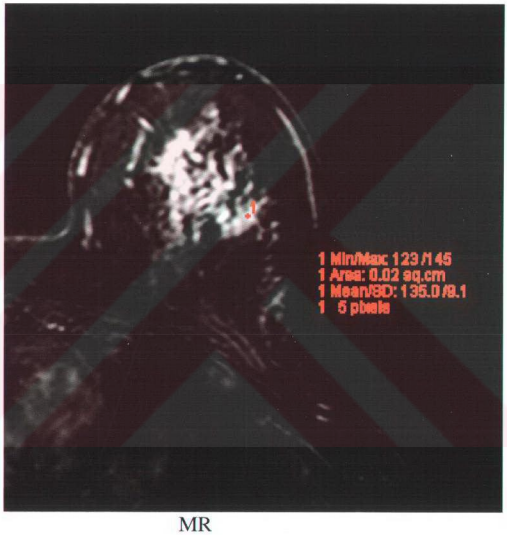

MR

Zaman-Sinyal İntensitesi eğrisi

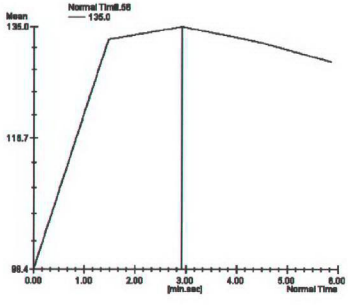

Olgu 2:

35 Yaşında bayan hasta. Sağ memesinde palpe edilebilen kitle nedeniyle çekilen mammografisinde sağ memede 2,5 cm çaplı, BI-RADS 4A kategorisinde değerlendirilen, üstüne pleomorfik kaba granüler kalsifikasyonların süperpoze olduğu kitle lezyon mevcut. Ayrıca sol memede diffüz dağılım gösteren pleomorfik kaba granüler mikrokalsifikasyonlar izleniyor.MRG tetkikinde her iki memede mammografide tarif edilen lokalizsyonlara uyan bölgelerde segmental tipte kontrast tutulumu ve tip 3 eğri izleniyor.

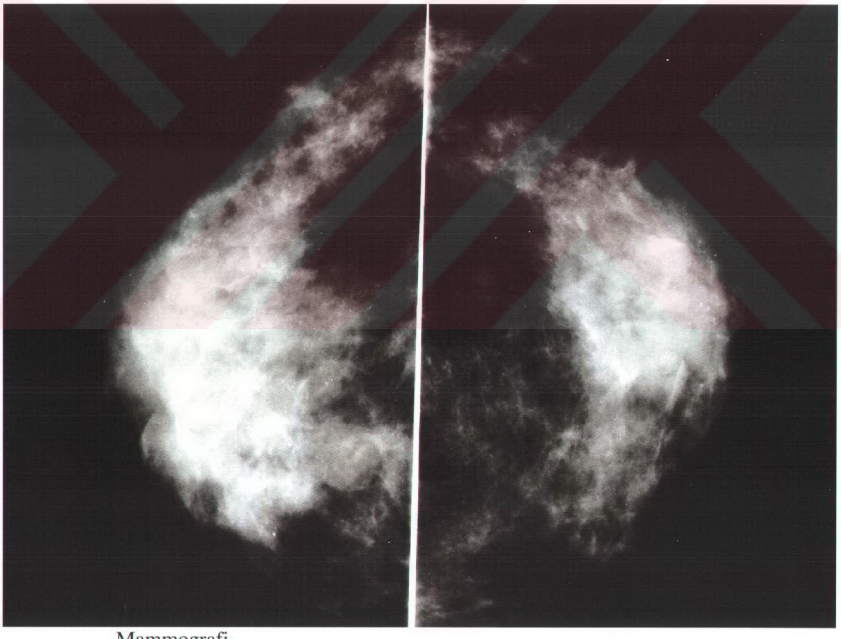

Mammografi

MR

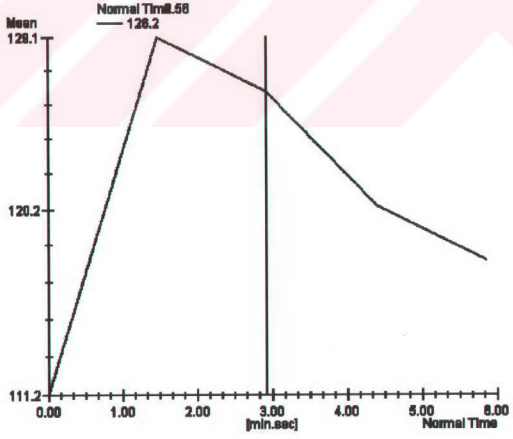

Zaman-Sinyal İntensitesi eğrisi

Olgu 3:

51 Yaşında bayan hasta. Bir yıl önce çekilen mammografisinde sol memede BI-RADS 5 mikrokalsifikasyonlar izlenerek biopsi yapılmış ancak sonuç negatif gelince bir yıl sonra kontrole çağırılmış. Mammografisinde segmental dağılım gösteren BI-RADS 5 mikrokalsifikasyonlar izleniyor. MR mammografide segmental dağılımlı tip 3 eğri çizen kontrast tutulum alanı saptanıyor. Patolojik incelemede 5 cm çaplı high grade ISDK alanı içerisinde 1,8 cm çaplı invaziv duktal karsinom odağı saptanıyor.

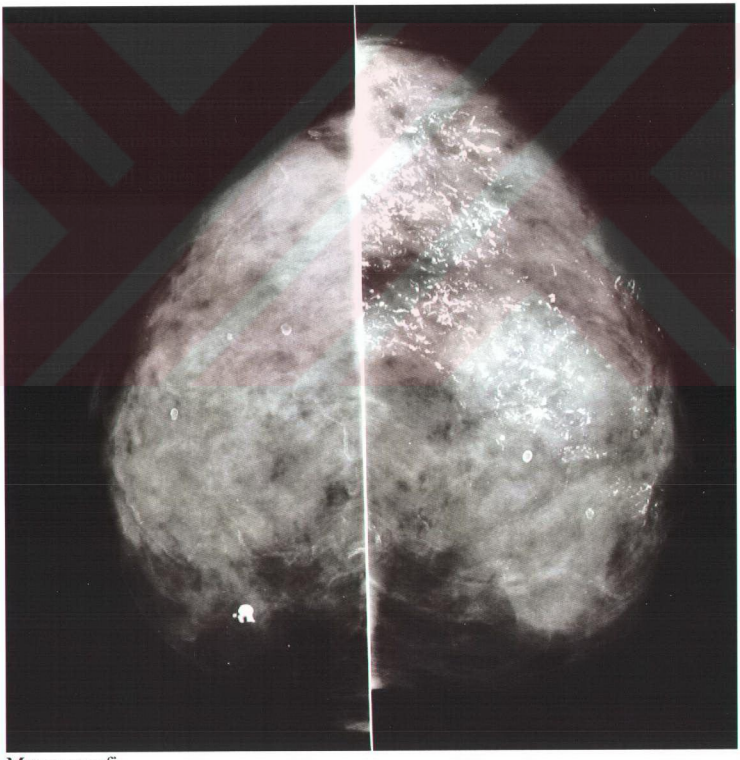

Mammografi

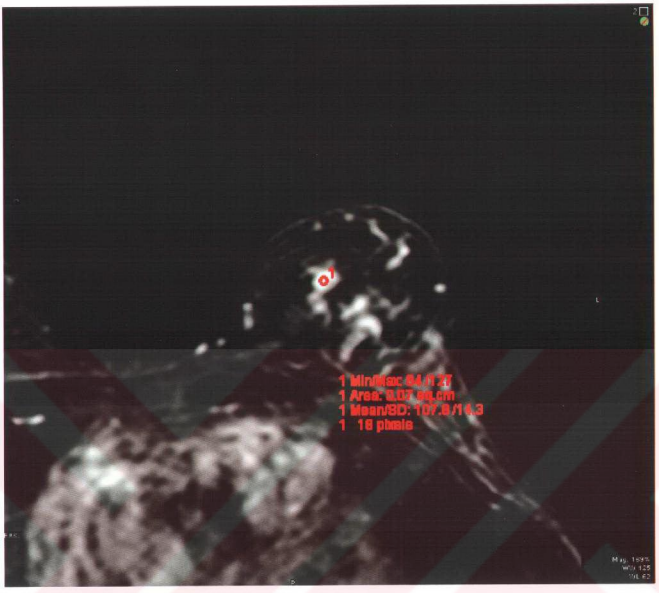

MR

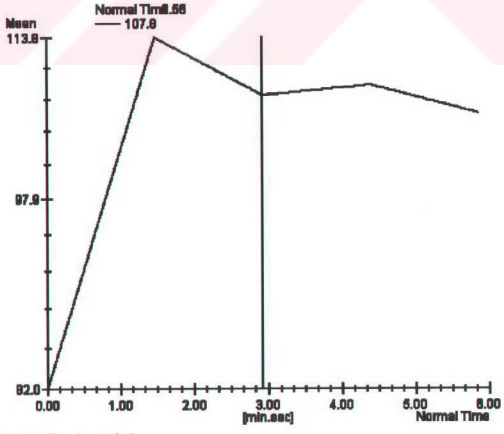

Zaman-Sinyal İntensitesi eğrisi

Olgu 4:

40 Yaşında bayan hasta. Tarama mammografisinde sol memede segmental dağılım gösteren kaba granüler mikrokalsifikasyonlar izleniyor. MR mammografisinde , mammografide izlenen alana göre daha geniş bir kısımda segmental homojen formda kontrast tutulumu mevcut. Eksizyoel biyopsi sonucunda kribriform tipte ISDK tanısı alınıyor.

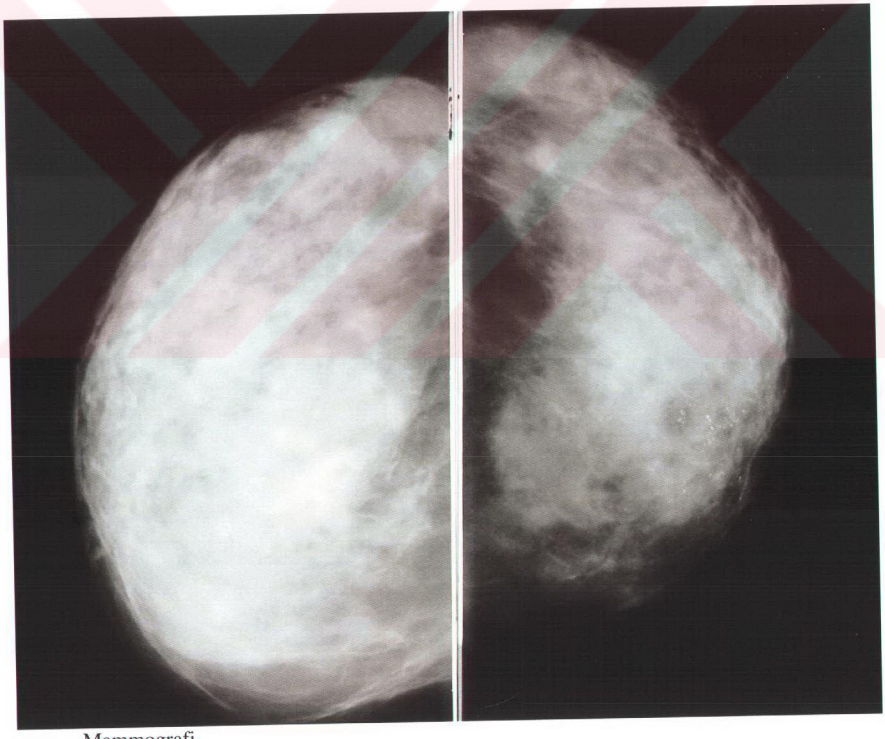

Mammografi

MR

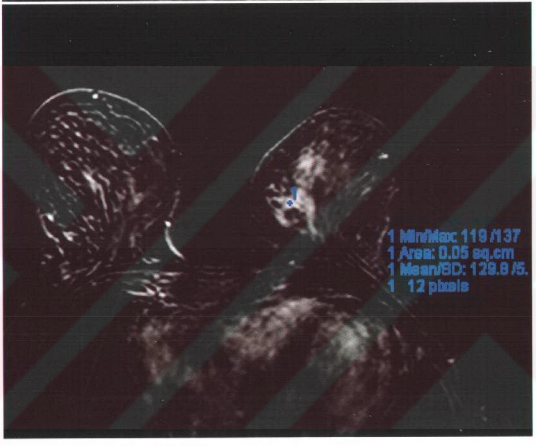

MR

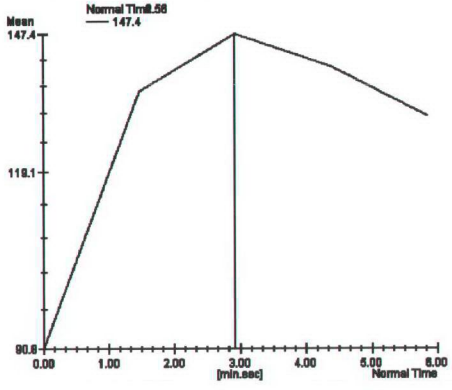

Zaman-Sinyal intensitesi eğrisi

6.TARTIŞMA

Mammografinin yaygın olarak tarama amaçlı kullanımıyla birlikte mammografik olarak saptanan mikrokalsifikasyonların değerlendirilmesi önem kazanmıştır. Çapı 1 mm'den büyük, yuvarlak, sentral radyolusent alan içeren mikrokalsifikasyonlar (skar dokusu, yağ nekrozu, plazma hücreli mastit, kalsifiye fibroadenom gibi patolojilerde izlenirler) ve radyolusent bir lezyonu çevreleyen semisirküler, yumurta kabuğu şekilli mikrokalsifikasyonlar (yağ kisti, skar dokusu, yağ nekrozu, yabancı cisim reaksiyonu, plazma hücreli mastit gibi patolojilerde izlenirler) her zaman benign olarak kabul edilirler ve takipleri veya ileri tetkikleri gerekmez[19].

Şüpheli mikrokalsifikasyonlar olarak kabul edilen , belirli derecelerde pleomorfizmi bulunan, segmental bir dağılım gösterebilen veya göstermeyen , bazen tek bir noktada yer alan mikrokalsifikasyonlar tanı güçlüğüne yol açan ve tedavi planlamasında da sorunlara yol açabilen mikrokalsifikasyonlardır. Bu tip kalsifikasyonlara yol açabilecek lezyonlar içerisinde ISDK, invaziv karsinom, benign fibrokistik değişiklikler, oluşma aşamasında fibroadenom kalsifikasyonları, plazma hücreli mastit, yağ nekrozu kalsifikasyonları yer alabilir[19]. Bu lezyonlar içerisinde en önemlileri in situ ve invaziv duktal karsinomlardır.

Lanyi ve arkadaşlarının [49] ve diğer yazarların [50-52] yaptıkları çalışmalar sonucunda tipik malign olarak değerlendirilen mikrokalsifikasyonların hemen her zaman invaziv ve non-invaziv duktal karsinomalarda izlendikleri ortaya konmuştur. Lobüler karsinomların mammografik olarak tipik bir mikrokalsifikasyon patternleri yoktur. "Casting" tipi mikrokalsifikasyonların genellikle komedo tip ISDK ve invaziv karsinom ile birlikte bulunduğu bildirilmiştir.Peacock ve arkadaşları da yaptıkları çalışmada [53] "casting" tarzı mikrokalsifikasyon içeren invaziv duktal

kanserli olgularda prognozun bu tip kalsifikasyon içermeyen lezyonlara göre daha kötü olduğunu göstermişlerdir. Bizim olgularımızda da "casting" tipi mikrokalsifikasyon içeren hiçbir hastada benign patoloji izlenmemesi bu bulguları desteklemektedir. Bu tip mikrokalsifikasyon içeren 1 olgumuzda sadece ISDK, 3 olguda ISDK'ya ek olarak mikroinvazyon, 4 olguda ise ISDK'ya ek olarak invaziv komponent saptandı. Bu gruptaki hastaların tümünde ISDK'nın high grade ve komedo tipte olması "casting" tipi mikrokalsifikasyonların komedo ISDK'da sık olarak görüldüğü bulgusunu desteklemektedir [49].

"Non-casting" tip mikrokalsifikasyonlar çok farklı morfolojik şekillerde izlenebilirler. Malignite dışında ayırıcı tanılarında proliferatif fibrokistik değişiklikler ve fibroadenomlar da yer alabilir[19]. Olgularımız içerisinde benign tanı alan 8 hastadan 7'sinde kaba granüler mikrokalsifikasyonlar izlenmesi, bu grupta mammografik olarak ayırıcı tanı yapmanın daha zor olduğunu göstermektedir. Bu grupta bir olgumuzda patolojik tanı fibroadenom olarak gelmiştir. Bu hastanın mammografisinde bir opasiteye süperpoze ve altı aylık takip sürecinde artış gösteren pleomorfik mikrokalsifikasyonlar izlendiğinden eksizyon önerilmiştir. Literatürde de mikrokalsifikasyon ile tanı alan fibroadenomlar bildirilmiştir [54].Bu tip olgularda uzun vadede mikrokalsifikasyonların birleşip fibroadenom için tipik olan kaba kalsifikasyonları oluşturdukları belirtilmektedir.

İnce granüler mikrokalsifikasyonların malignite ile olan ilişkileri, diğer tiplere göre en azdır ve çoğunlukla benign proliferatif değişiklikler ile ilişkili oldukları bildirilmektedir [19]. Hasta grubumuz içerisinde sadece 4 hastada ince granüler mikrokalsifikasyon izlenmektedir ve bu olgular ile patoloji sonucu arasında anlamlı bir ilişki saptanmamıştır. Bunun sebepleri arasında bu tip mikrokalsifikasyonların çok spesifik olmamalarının yanısıra hasta sayımızın da yetersiz olması belirtilebilir.

Mikrokalsifikasyonların mammografik dağılım patternleri değerlendirildiğinde Lanyi ve arkadaşları diffüz dağılan mikrokalsifikasyonların benign karakter taşıma olasılıklarının daha yüksek olduğunu bildirmişlerdir [49].

Bizim olgularımızda diffüz dağılım gösteren 4 vakadan sadece birinde benign patoloji saptanmış, iki olguda ISDK, bir olguda ise ISDK'ya ek olarak mikroinvazyon gözlemlenmiştir. Serimizde benign 8 olgudan 6'sında grup oluşturan veya rejyonel mikrokalsifikasyonlar izlenmektedir. Sonuçlarımızın literatürde belirtilen sonuçlardan farklı olmalarının nedeni, diffüz dağılımlı mikrokalsifikasyon içeren hastaların genellikle BI-RADS 3 sınıfında kabul edilmeleri ve histopatolojik verifikasyona gerek duyulmamasıdır. Bu grup hastalar çalışmamıza dahil edilmemişlerdir. Mammografisinde lineer veya segmental dağılım izlenen 9 hastadan sadece birinde benign sonuç alınmıştır. Bu tip kalsifikasyonlar özellikle komedo tip high grade ISDK için tipik sayılırlar[19]. Nitekim 9 hastanın 5'inde high grade ISDK ve ISDK+mikroinvazyon tanıları konulmuş olması bu bilgiyi destekler niteliktedir. Grup veya küme oluşturan mikrokalsifikasyonlar ile bir bölgede toplanmış bulunan mikrokalsifikasyonlar değerlendirildiğinde bu grup içerisinde benign tanı alan toplam 8 hastanın 6'sı yer almakla beraber invaziv duktal karsinom tanısı alan 8 hastadan 5'i de aynı grupta yer almaktadır. Ancak burada dikkat edilmesi gereken önemli bir nokta benign tanı alan 6 hastanın hiçbirinde mikrokalsifikasyonlara süperpoze opasite mevcut değilken invaziv duktal karsinom tanısı alan 5 hastada da mikrokalsifikasyonlara opasitenin eşlik ettiğidir.

Şüpheli mikrokalsifikasyonların MR mammografi ile değerlendirilmeleri ile ilgili çeşitli çalışmalar yapılmış ve birbirleri ile belirgin farklılıklar gösteren sonuçlar elde edilmiştir. Westerhoff ve arkadaşları 1998 yılında yaptıkları bir çalışmada [55] şüpheli mikrokalsifikasyonlu olguların MR mammografide kontrast tutulum patternlerini inceleyerek benign ve malign olguları ayırt etmeye çalışmışlar ancak sonuçta %45 sensitivite ve %72 spesifisite elde etmişlerdir. Ayrıca hiçbir olguda MR sonuçlarının yapılacak cerrahi girişimin tipinin değiştirilmesine neden olmadığını belirtmişler ve MR'ın şüpheli mikrokalsifikasyonlu olgularda benign-malign ayırımının yapılmasında güvenilir bir yöntem olmadığı sonucuna ulaşmışlardır. Nakahara ve arkadaşları 2001 yılında yaptıkları benzer bir çalışmada [10] şüpheli mikrokalsifikasyonların MR mammografik kontrast tutulum patternlerini değerlendirmişler ancak sonuç olarak %90 sensitivite ve %95 spesifisite bildirmişler ve mammografi ile kombine edildiğinde MR'ın yalancı pozitif biyopsilerin sayısını

düşürebilcek ve şüpheli mikrokalsifikasyonlu hastaların klinik yönetimini etkileyebilecek bir yöntem olduğunu belirtmişlerdir. Trecate ve arkadaşları ise 2002 yılında yaptıkları bir çalışmada [56] şüpheli mikrokalsifikasyonlu olgularda MR mammografide hem morfolojik, hem de dinamik parametreleri karşılaştırmışlar ve sonuç olarak her türlü neoplastik olgunun yakalanmasında MR'ın %100 sensitiviteye ve %61 spesifisiteye sahip olduğunu belirtmişlerdir. Bizim çalışmamızda elde ettiğimiz sonuçlara göre MR mammografinin şüpheli mikrokalsifikasyonlu olgularda benign ve malign (ISDK, mikroinvazyon ve invaziv duktal) olguları ayırt etmede sensitivitesi %75, spesifisitesi %94, PPD %85, NPD %90 olarak hesaplanmıştır. Tablo 17'de 3 yazarın çalışmaları ve kendi çalışmamızın sensitivite ve spesifisite değerleri karşılaştırılmaktadır. Sonuçlarımız Nakahara ve Trecate'nin aldıkları sonuçlara daha yakındır ve MR mammografinin benign ve malign lezyonları ayırt etmede yüksek bir spesifisite ve negatif prediktif değere sahip olduğunu göstermektedir.

Çalışma Grubu	**Sensitivite**	**Spesifisite**
Westerhof ve ark.	45	72
Nakahara ve ark.	90	95
Trecate ve ark.	100	61
Tez çalışması	75	94

Tablo 17: Farklı çalışmalarda MR mammografinin benign ve malign olguları ayırt etmedeki sensitivite ve spesifisitesi

Meme MR'ının invaziv kanser tanısında sensitivitesinin %100'e yakın olduğu yapılan birçok çalışma ile ispat edilmiştir [45, 46, 57-59]. Ancak mammografik olarak izlenen birçok şüpheli mikrokalsifikasyonun sebebi olan in situ duktal karsinomada MR'ın yeri net olarak belirlenmemiştir.

Eskiden ISDK meme kanserlerinin sadece küçük bir bölümünü oluştururdu ve mastektomi ile %100 kür şansı mevcuttu.[60]. Meme kanseri taramasının günlük

hayata geçmesi ile birlikte ISDK tarama popülasyonlarında tanınan meme kanserlerinin %25-56'sını oluşturmaya başlamıştır [24]. ISDK'nın yayılımını doğru bir biçimde tahmin edebilecek görüntüleme modalitelerinin varlığı cerrahi operasyonun planlanmasına yardımcı olacaktır. MRG bu göreve aday olan modalitelerden biridir.Tanınabilen meme kanserlerinin boyutları ufaldıkça tercihlerini meme koruyucu cerrahiden yana kulanan cerrahların sayısı artmaktadır [61] Bizim de olgularımızın sadece ikisinde mastektomiye gidilmiştir.

Hem atipik duktal hiperplazi, hem de ISDK mammografik olarak tutulmuş duktuslarda mikrokalsifikasyonların oluşması ile gösterebilir [3]. Birçok araştırıcı tarafından ISDK invaziv kanserin prekürsörü olarak kabul edilir ve erken tanındığında ve uygun tedaviyle invaziv duktal karsinom gelişimi önlenebilir. Ancak mammografinin ISDK'ların uzanımını net olarak gösteremeyebilmesi veya mammografik olarak okkült ISDK'ların varlığı başka modalitelere gerek duyulmasına neden olmuştur.

ISDK olgularının büyük bir çoğunluğunda mikrokalsifikasyonlar mevcuttur. Bu mikrokalsifikasyonlar genellikle kalsiyum fosfat yapısındadırlar. Kalsiyum oksalat tipi mikrokalsifikasyonlar ise daha çok benign hastalıklar ve in situ lobüler karsinomda (ISLK) görülür. Patolojide rutin olarak kullanılan boyalarla izlenemeyebilirler [62]. Çalışma grubumuz içerisindeki hastalarda rastlanmamış olmakla birlikte klinik pratiğimizde zaman zaman karşılaştığımız işaretli eksizyon materyalinde mikrokalsifikasyon izlenmemesi bazı durumlarda buna bağlı olabilir.

Mammografi ISDK'nın erken tanısında önemli bir rol oynasa da tümör her zaman kalsifiye olmadığından, gerçek boyutlardan daha küçük bir alan şüpheli kabul edilebilir. Ayrıca invaziv duktal karsinomlarda ekstensiv intraduktal komponentin tanısı da bu yönden önem taşır.

MR Mammografinin ISDK'yı tanımadaki sensitivitesi %40-100 arasında değişen oranlarda bildirilmiştir [5-8, 10, 11, 57, 63-69]. Tablo 18'de ISDK'da MR'ın rolü ile ilgili yapılan bazı çalışmalar özetlenmiştir [2]

Çalışma	ISDK sayısı	Görülebilen ISDK sayısı(%)	Sekans	MR'da görünüm
Harms ve ark. 1993	7 ISDK	7'de 7 (100)	3D RODEO	Meme dokusunda dağılım gösteren sınırları belirsiz kontrast tutulumu
Boetes ve ark. 1995	8 ISDK	8'de 7 (88)	2D TurboFLASH 3D MP-RAGE	Düzensiz sınırlı fokal kontrast tutulumu
Hulka ve ark. 1995	2 ISDK	2'de 2 (100)	EkoplanarIR	Belirtilmemiş
Orel ve ark. 1995	4 Komedo 2 Nonkomedo	6'da 4 (%67)	2D-SPGR 3D-SPGR	3 lineer,1 diffüz,1 kontrast tutmayan
Gilles ve ark.1995	24 Komedo 12 Nonkomedo 12 Mikroinvzy.	36'da 34 (94)	T1SE, 2DSE	12 fokal lineer,10 sınırları net belirlenemeyen,4 nodüler kontastlanma
Fobben ve ark.1995	5 ISDK	5'te 2 (40)	FLASH3D	Diffüz veya nodüler
Buadu ve ark.1996	2 ISDK	2'de 2 (100)	2D-SPGR	Dağınık yerleşimli diffüz kontrast tututlum alanları
Soderstrom ve ark. 1996	5 ISDK 6 ISDK+mikroinvazyon 11 ISDK+invaziv	22'de 22 (100)	3D RODEO	Küme oluşturan veya lineer(küme oluşturan. (ISDK'lar) Spiküle kontrastlanma (6 ISDK+mikro'da 3;11 ISDK+invazivde 9)
Mumtaz ve ark. 1997	7 ISDK (komedo + mikroinvazyon)	7'de 7 (100)	FLASH3D	Diffüz yamalı kontrast tutulumu
Orel ve ark. 1997	6 High grade komedo 7 Non-komedo (5 intermediate, 2 low grade)	13'de 10 (77)	3D SPGR	6 Lineer, 3 bölgesel, 1 kenarsal kontrast tutulumu
Daniel ve ark. 1998	6 ISDK (3 High grade)	6'da 6 (100)	3D Spiral dinamik	Belirtilmemiş
Viehweg ve ark. 2000	50 ISDK 28 ISDK+mikroinvazyon	78'de 76 (97)	FLASH3D	52 Fokal, 7 diffüz, 12 duktal kontrastlanma
Neubauer ve ark. 2003	39 ISDK (12 High grade, 27 non- high grade)	39'da 33 (84)	FFE 2D	24 Segmental noktasal, 3 segmental homojen, 6 fokal noktasal,

Tablo18: ISDK olgularında meme MR'I ile değerlendirme.

Kısaltmalar:RODEO:Rotating Delivery of Excitation Off Resonance; IR: inversion recovery; FLASH: Fast Low-Angle Shot; SPGR Spoiled Gradient Echo; FFE:Fast Field Echo

Tablodan da anlaşılabileceği gibi ISDK'nın kontrastlı MR mammografik görünümü çalışmadan çalışmaya değişiklik göstermektedir. Bunun en önemli sebeplerinden birisi çalışmalar arasındaki teknik parametrelerin birbirlerinden farklı olmasıdır. Meme MR'ında mammografide olduğu gibi oturmuş standartlar henüz mevcut değildir. Cihazın tipi, kullanılan sekanslar, kontrast dozları çalışmaların yapıldığı birime göre farklılık gösterir. Ayrıca kesin olarak ortaya konmuş tanı kriterleri bulunmadığından yorumlar subjektif olabilir. Bu sebeple çalışmalar arasında birebir karşılaştırma yapmak güç hale gelmektedir. Kontrast madde uygulanışından sonra çevre dokuya göre daha yüksek sinyal intensitesine sahip bir alanın varlığını ISDK için şüpheli sayan Harms ve ark. ISDK tanısı için %100 sensitivite bildirmişlerdir [57]. Ancak kriteri bu kadar nonspesifik tutmak kabul edilemeyecek düşüklükte bir spesifisiteye yol açar. Günümüzde lezyonun yapısal ve kontrast kinetiği özellikleri de göz önünde bulundurulmaktadır. Biz de çalışmamızda hem morfolojik, hem de kinetik özellikleri göz önünde bulundurduk.

ISDK duktal yayılım gösterdiğinden MR görünümünün de duktal traseye uyması gerektiği düşünülebilir ancak kesit kalınlığından kaynaklanan kısmi hacim etkisi nedeniyle daha diffüz kontrastlanma patternleri de bildirilmiştir [11, 57, 65-67, 69]. Genel olarak ISDK ile ilişkili olarak tarif edilen kontrast tutulum patternleri sınırları net olarak çizilemeyen kontrastlanma, düzensiz konturlu fokal kontrastlanma, diffüz yamalı tarzda kontrastlanma, diffüz veya nodüler kontrastlanma ve odaksal veya lineer kontrastlanmadır [2].

Kendi hasta grubumuzun MR'larında kontrast tutulum morfolojisini değerlendirirken yapılan çalışmaların ışığında 3 grup oluşturmaya karar verdik. İlk gruba dahil ettiğimiz belirgin kontrast tutulum patterni izlenmeyen veya memede diffüz kontrast tutulumu ile seyreden pattern Nakahara ve arkadaşları tarafından en düşük malignite olasılığı bulunan ve daha çok benign hastalıklara eşlik eden pattern olarak tariflenmişti [10]. Patoloji sonucu benign olarak gelen 8 hastanın 6'sında (5'inde hiç kontrast tutulumu yok, bir hastada diffüz tutulum mevcut) bu patternlerin izlenmesi bu bilginin çalışma grubumuz için de geçerli olduğunu gösterdi.

İkinci grubumuza ISDK ile en sık assosiye olduğu bildirilen lineer dallanan veya segmental punktat kontrast tutulum patternlerini yerleştirdik.. Bu grupta yer alan 2 hastamızda ISDK, 3 hastamızda da ISDK'ya ek olarak mikroinvazyon izlendi. Yine bu grupta yer alan sadece 1 hasta benign sonuç alırken 1 hasta da ISDK baskın invaziv duktal karsinom tanısı aldı.

Son grupta segmental homojen kontrast tutulum patterni veya fokal noktasal tutulum patternine sahip hastalar yer alıyordu. Sadece fokal kontrast tutulum gösteren 4 hastamızda ISDK komponenti belirgin invaziv duktal karsinom tanısı alındı. Sadece ISDK tanısı bulunan 4 olgu segmental homojen kontrast tutulum patterni gösterdiler. Yine bu patterni gösteren 2 olguda ISDK'ya ek olarak mikroinvaziv komponent izlendi. Bu gruptaki 3 olguda ise ISDK komponenti belirgin invaziv duktal karsinom izlendi.

Hastalarımızın kontrast tutulum patternlerini genel olarak değerlendirdiğimizde ISDK ile en fazla ilişkisi olan kontrast tutulum patterninin, Neubauer ve arkadaşlarının çalışmalarında da belirtildiği gibi [11], segmental homojen kontrast tutulumu olduğu gözlemlendi.

Literatür incelendiği zaman ISDK'lar ile yapılan çalışmaların bir kısmında mikroinvaziv komponent içeren ISDK'ların da tanısal açıdan ISDK ile aynı grupta değerlendirildikleri gözlemlenmektedir [5],[69]. Klinik açıdan değerlendirildiğinde mikroinvaziv ISDK hem ISDK'dan hem de invaziv duktal karsinomdan farklı bir antitedir. Padmore ve arkadaşları mikroinvaziv ISDK'nın prognostik açıdan T1 tümörlere göre belirgin olarak iyi prognoza sahip olduğunu bildirmişlerdir [70]. Ancak aksiller metastaz riskleri düşük de olsa mevcuttur. Bu risk nedeniyle mikroinvaziv karsinom tanısı alan hastalarda aksiller küraj veya sentinel lenf nodu biyopsisinin faydalı olduğu Intra ve arkadaşları tarafından belirtilmiştir [71]. Viehweg ve arkadaşları yaptıkları çalışmada [69] mikroinvaziv komponent içeren veya içermeyen ISDK'larda görüntüleme bulguları açısından bir fark izlenmediğini belirtmişlerdir. Ikeda ve arkadaşları [2] ise mikroinvazyonun neovaskülarizasyonu tetikleyerek o bölgede daha yoğun kontrast tutulumuna yol açabileceğini ve böylece

daha kolay tanınır hale gelebileceğini belirtmişlerdir ancak bu teorik bir açıklama olup pratikte bu verileri destekleyecek bir çalışma yapılmamıştır . Stomper ve arkadaşları [4] invazyon olasılığının mikrokalsifikasyonların yayılım genişliği ile ilişkili olmadığını belirtmişlerdir. Lagios ve arkadaşları [27] ise 5,5 cm'den büyük çaplı ISDK'larda okkült invazyon saptanması olasılığını %50 olarak bildirmişlerdir. Burada ana sebep, taranacak alanın geniş olması nedeniyle patoloğun küçük birkaç hücreden oluşan mikroinvazyon bölgesini gözden kaçırabilmesi olabilir. Kendi olgularımızı incelediğimizde, mikroinvazyonu bulunan hastalarda lezyon çapı saf ISDK'lı hastalarla karşılaştırıldığında anlamlı farklılık göstermiyordu. Ayrıca kontrast tutulum morfolojisi açısından da iki grup arasında anlamlı farklılık izlenmediğinden istatiksel değerlendirmelerde bu iki grup birleştirildi. İstatiksel anlamsızlığın sebeplerinden birisi bu gruplara giren hasta sayısının az olması olabilir. Yeterli olgu sayısına ulaşıldığında, klinik yaklaşım farklı olabildiğinden , bu iki grubun birbirinden ayrı değerlendirilmeleri gerektiği görüşündeyiz.

ISDK tanısı alan bir olgumuzun meme MR'ında belirgin hiçbir kontrastlanma izlenmemekteydi. Hastanın tanısı tru-cut biyopsi ile konuldu. Patolojik değerlendirmede intermediate grade bir lezyon olduğu anlaşıldı. Bu yalancı negatifliğimiz Boetes ve arkadaşlarının [63] da belirttiği gibi düşük grade'li lezyonlarda kontrast tutulumunun az olması veya hiç olmamasına bağlı olabilir. Ancak Orel ve arkadaşları [5, 64] ISDK'nın kontrast tutup tutmamasının histolojik alt tipe bağlı olmadığını, yüksek grade'li, komedo tip ISDK'larda da kontrast tutulumu izlenemeyebileceğini belirtmişlerdir. Dolayısıyla bu durumu açıklayabilecek bir teori tümör angiogenzisidir [72]. Gilles ve arkadaşları yaptıkları bir çalışmada [6] MR'da kontrast tutan ISDK'ların patolojik incelemesinde angiogenezis saptandığını, ancak kontrast tutulumu izlenmeyen iki olguda angiogenezisin de izlenmediğini saptamışlardır. Hulka ve arkadaşları da benzer biçimde kontrast tutulumu izlenen serilerindeki 2 ISDK olgusunda orta-ileri derecede angiogenezis saptamışlardır. Bu teorilerin verifikasyonu kendi serimizde, rutin patoloji raporlarında angiogenezis ile ilgili faktörler araştırılmadığından mümkün değildir.

Kontrast tutulumunun morfolojik patterninin değerlendirilmesi dışında zaman içerisinde kontast tutulum şiddetindeki değişikliklerin de değerlendirilmesi tanı için yardımcı olabilir. Ancak Kuhl ve arkadaşları [48] ve Kelcz ve arkadaşlarının [73] invaziv tümörler üzerinde yaptıkları çalışmalarda ortaya koydukları tipik malign olarak kabul edilen, erken evrede hızlı kontast tutup hızla wash-out yapan zaman-sinyal intensitesi eğrileri ISDK olgularında değişken sonuçlar ortaya koymaktadırlar. Neubauer ve arkadaşlarının [11] serilerinde ISDK hastalarının sadece 2/3'üne yakın bir kısımda tipik malign eğriler izlenmektedir. Bu serideki high-grade ISDK'ların non- high grade ISDK'lara göre malign tipte eğri çizme potansiyelleri daha yüksek olarak saptanmış olmakla birlikte sonuçların istatiksel olarak anlamlı olmadıkları bildirilmiştir. Viehweg ve arkadaşları [69]da benzer bir sonuca ulaşmışlardır. Kendi olgularımızı değerlendirdiğimizde benign patolojik sonuç alınan 8 hastadan 3'ünde tip 1, 4'ünde ise tip 2 eğri izlenmektedir. Patolojik sonucu fibroadenom olarak gelen olguda ise tip 3 eğri izlenmekteydi ve yalancı pozitif tanı konmasının en önemli nedenlerindendi. Orel ve arkadaşları [74] da kendi serilerinde fibroadenomlar ile kanserler arasında zaman-sinyal intensitesi eğrilerinde çakışmalar olabileceğini belirtmişlerdir. Serimizde ISDK ve ISDK+mikroinvaziv kanser grubundaki 11 hastanın 6'sında tip 3 eğri izlenmektedir. İnvaziv duktal karsinom tanılı 8 hastanın 7 'sinde de tip 3 eğri saptanmıştır. Ancak malignite derecesi- eğri tipi ilişkisi istatiksel olarak sınırda anlamsız çıkmıştır (p=0,053). Olgu sayıları daha fazla arttırıldığında anlamlı sonuç alınabileceği düşünülmüştür. Benzer şekilde ISDK'nın grade'i ile sinyal-zaman eğrisi tipi arasındaki ilişki de istatiksel olarak anlamlı çıkmamıştır (p=0,068).

Mammografisinde şüpheli mikrokalsifikasyonlar izlenen olgularda değerlendirilmesi gereken önemli bir parametre bu mikrokalsifikasyonların temsil ettikleri lezyonun boyutlarıdır. Cerrahi bir girişimin planlanmasında ve klinik yönetim kararının verilmesinde bu parametre önemli bir yer tutmaktadır. Boetes ve arkadaşlarının [63] yaptıkları bir çalışmada karsinom olgularında lezyon boyutunun saptanmasında mammografi, ultrasonografi ve MR karşılaştırılmış ve ilk iki modalitenin gerçek patolojik boyuttan belirgin olarak daha küçük boyutlar ortaya koyduklarını , MR'ın ise patolojik boyut ile korrele olduğunu saptamışlardır. Gilles

ve arkadaşları [6] ISDK'lı olgularda MR'da kontrast tutulum boyutunun neovaskülarizasyon gösteren duktusların boyutu ile anlamlı şekilde korrele olduğunu ortaya koymuşlardır. Kendi olgularımızı değerlendirdiğimizde MR mammografide ölçülen kontrast tutulumu gösteren alanın çapının, mammografide izlenen mikrokalsifikasyonların çapına göre patolojik piyes çapıyla daha yakın ve ileri derecede anlamlı bir korrelasyon gösterdiğini saptadık ($r=0,89$ $p<0,0001$). Bazı hastalarda patoloji raporlarında ISDK'nın sadece cerrahi sınıra olan mesafesi ve alınan patolojik piyesin çapı belirtildiğinden birebir karşılaştırma yapılamadı.

Çalışmamızın amaçlarından birisi MR mammografinin şüpheli mikrokalsifikasyonlu hastaların klinik yönetimine olabilecek katkılarını araştırmaktı. Hastalarımızın hepsine mammografide histopatolojik verifikasyon önerilmiş olduğundan, MR mammografi sonucu uyumsuz olsa bile girişimsel bir işlem uygulandı. Dolayısıyla gereksiz bir cerrahi girişimi engelleyebilme potansiyeli mevcut değildi. Ancak mammografide BI-RADS 4 tanısı alan iki olguda, MR mammografide belirgin kontrast tutulumu izlenmemesi üzerine tel ile işaretleme ve eksizyon yerine daha az invaziv bir yöntem olan tru-cut biyopsiye başvuruldu ve sonuçların benign patolojiler ile uyumlu gelmeleri nedeniyle ek bir tedavi yöntemine ihtiyaç duyulmadı.

MR mammografinin malign olgulara olan klinik katkısı daha belirgindi. Bir olguda sağ memede mikrokalsifikasyonların süperpoze olduğu opasite nedeniyle çekilen MR'da sağ memede malignite ile uyumlu olabilecek bulgular saptanırken, sol memede de segmental homojen kontrast tutan bir alanın izlenerek ISDK şüphesi olduğu belirtildi. Bunun üzerine sağ memedeki lezyona ek olarak sol memeye de işaretli eksizyon yapıldı ve sonuçta ISDK tanısı kondu. MR mammografide 3 olguda mammografide mikrokalsifikasyon izlenen alandan belirgin olarak daha geniş bir alanda kontrast tutulumu izlendiğinden işaretli eksizyonun MR mammografide belirtilen çaplara uygun olacak biçimde geniş olarak yapılması önerildi. Sonuçta iki olguda negatif cerrahi sınırlar elde edilebildi, bir olgu ise sınır pozitifliği nedeniyle reeksizyona gitti.

Bir olgumuzda mammografide sağ memede bir alanda lineer uzanım gösteren mikrokalsifikasyonlar saptanmaktaydı. Ayrıca ikinci bir kadranda gruplanmış orta derecede şüpheli mikrokalsifikasyonlar izlenmekteydi. İlk başta sadece lineer mikrokalsifikasyonların işaretli eksizyonuna karar verilmişti ancak hastanın meme MR'ında sağ memesinde tüm kadranlarda yaygın noktasal tarzda milimetrik kontrast tutulum alanları izlenmesi üzerine mastektomiye gidildi ve patoloji sonucunda tüm kadranlarda, birkaç mikroinvaziv odak da içeren ISDK ile karşılaşıldı.

Bir olgumuzda mammografide birbirine yakın yerleşimli, bir şüpheli olarak değerlendirilen iki grup mikrokalsifikasyon izlenmekteydi. Bu olgunun meme MR'ında kalsifikasyonların lokalizasyonuna uyan bölgede geniş bir alanda kontrast tutulumu izleniyordu. İşaretli eksizyon sonrasında patolojik olarak ISDK tanısı konuldu ancak verilen çapın MR'da ölçülen çapa göre belirgin küçük olması ve ISDK'nın cerrahi sınıra yakın olması nedeniyle reeksizyon kararı alındı. Reeksizyon sonucunda MR sonucu ile uyumlu olacak biçimde 2 cm'lik bir ISDK odağı daha bulundu.

7.SONUÇ

Mammografilerinde şüpheli mikrokalsifikasyonlar izlenen hastaların MR mammografi ile değerlendirilmeleri ve sonuçlarının patoloji sonuçları ile karşılaştırılması amacını güden çalışmamızda aşağıdaki sonuçlara ulaşılmıştır:

- Mammografik olarak BI-RADS 4 veya 5 mikrokalsifikasyonlar içeren hastalarda meme MR'ının benign ve malign patolojileri birbirinden ayırt edebilme sensitivitesi %75, spesifisitesi %94, pozitif prediktif değeri %85, negatif prediktif değeri %90 olarak bulunmuş olup yüksek spesifisitesi ve negatif prediktif değeri dikkat çekicidir. Ancak sensitivite invaziv kanserlerde olduğu kadar yüksek değildir. Bulgularımız literatürde belirtilen bulgular ile uyumludur.[10, 56]

- MR mammografinin ISDK tanısındaki sensitivitesi %83, spesifisitesi %76, pozitif prediktif değeri %50, negatif prediktif değeri %94 olarak hesaplanmıştır. Yine invaziv kanserler ile karşılaştırıldığında düşük sayılabilecek sensitivite ve pozitif prediktif değer ISDK'yı oluşturan tümörlerin farklı biyolojik özellikleri olan heterojen bir grup olmaları ve neovaskülarizasyon derecelerinin farklı olmaları ile açıklanabilir.Mikroinvazyon gösteren ISDK'lar da bu gruba eklendiğinde sensitivite %72 spesifisite% 87 pozitif prediktif değer %80 negatif prediktif değer %82 olmaktadır.

- Çalışmamızda MR'da ISDK ile en sık birlikte görülen kontrastlanma patterninin Neubauer ve arkadaşlarının [11] da bildirdiği gibi segmental homojen kontrastlanma patterni olduğu saptanmıştır.

- Literatürde [48, 73] invaziv tümörlerin tanısında önemli olduğu bildirilen zaman-sinyal intensitesi eğrilerinin ISDK tanısında aynı etkinliğe sahip olmadığı [2] bildirilmektedir. Çalışmamızda lezyonların malignite potansiyelleri ile eğri tipleri arasında korrelasyon olduğu görülmekle birlikte istatiksel olarak sınırda anlamsız bulunmuştur. Aynı ilişki ISDK'ların grade'leri ile eğri tipleri arasında da

izlenmektedir ancak yine istatiksel olarak anlamsızdır. Bu bulgular özellikle ISDK tanısında tip 3 eğri varlığının ön şart olmadığını göstermekte, morfolojik veriler ile birlikte değerlendirme yapmanın önemini vurgulamaktadır.

- MR mammografide hesaplanan lezyon boyutları, mammografide yapılan ölçümlere göre patolojik boyutlarla daha kuvvetli bir korrelasyon göstermektedir. Ayrıca MR mammografi, mammografiden izlenmeyen lezyonların vizüalize edilmesini sağlayabilir. Bu sebeple, yapılacak cerrahi girişimlerin planlanmasında daha effektiftirler.

- Şüpheli mikrokalsifikasyonların değerlendirilmesinde rutin olarak başvurulan bir modalite olmamasına karşın MR mammografi hastaların klinik yönetiminde belirleyici bir rol oynayabilir. Ancak bazı MR bulguları hem benign, hem de malign olgularda görülebileceklerinden şüpheli durumlarda yardımcı modalitelerden faydalanılması yalancı pozitiflik oranlarını düşürecektir. Bu amaçla klinisyen ve radyologların sürekli işbirliği içerisinde olmaları gerklidir.

8.ÖZET

Çalışmamızda mammografik olarak BI-RADS 4 ve BIRADS 5 kategorilerinde değerlendirilen şüpheli mikrokalsifikasyonlar içeren hastalarda MR mammografinin tanısal duyarlılığını araştırmayı amaçladık. Ayrıca bu grup hastalarda sık olarak izlenebilen ISDK'un tanısında MR mammografinin katkısını ortaya koymaya çalıştık.

Bu amaçla Aralık 2003-Şubat 2005 tarihleri arasında daha önceden birimimizde veya dış bir merkezde mammografileri çekilerek şüpheli mikrokalsifikasyonlar saptan ve eksizyonel biyopsileri planlanarak birimimize mammografi eşliğinde işaretleme amacıyla gönderilen , yaşları 28 ile 61 arasında değişen 28 hastaya , tanısal girişim öncesinde dinamik kontrastlı MR mammografi çekimleri uygulandı. Daha sonra patoloji sonuçları ile MR mammografi tanıları karşılaştırıldı. Lezyonlar mammografi bulguları, MR mammografide kontrast tutulum patternleri, zaman-sinyal intensitesi eğrileri, yayılım çapları açısından değerlendirildi ve ön tanılar ve gerçek lezyon çapları patoloji sonuçları ile karşılaştırıldı.

MR'ının benign ve malign patolojileri birbirinden ayırt edebilme sensitivitesi %75, spesifisitesi %94, pozitif prediktif değeri %85, negatif prediktif değeri %90 olarak hesaplandı. MR mammografinin ISDK tanısındaki sensitivitesi %83, spesifisitesi %76, pozitif prediktif değeri %50, negatif prediktif değeri %94 olarak bulundu. Mikroinvazyon içeren olgular da katıldığı zaman sensitivite %72 spesifisite% 87 pozitif prediktif değer %80 negatif prediktif değer %82 olmaktadır.

Sonuç olarak MR mammografi şüpheli mikrokalsifikasyonlu olguların değerlendirilmesinde faydalı bir modalitedir, ancak bazı benign ve malign olgularda birbirlerine benzer kontrast tutulum patternleri ve zaman-sinyal intensitesi eğrileri

izlenebileceğinden yalancı pozitif sonuçlar verebilir. Cerrahi girişimlerin planlanmasına rehberlik edebilir. Olgu sayıları arttırılarak daha kesin sonuçlara varmak mümkün olacaktır.

9.KAYNAKLAR

1. Leonard, G.D. and S.M. Swain, *Ductal carcinoma in situ, complexities and challenges.* J Natl Cancer Inst, 2004. **96**(12): p. 906-20.
2. Ikeda, D.M., R.L. Birdwell, and B.L. Daniel, *Potential role of magnetic resonance imaging and other modalities in ductal carcinoma in situ detection.* Magn Reson Imaging Clin N Am, 2001. **9**(2): p. 345-56, vii.
3. Dershaw, D.D., A. Abramson, and D.W. Kinne, *Ductal carcinoma in situ: mammographic findings and clinical implications.* Radiology, 1989. **170**(2): p. 411-5.
4. Stomper, P.C., et al., *Mammographic predictors of the presence and size of invasive carcinomas associated with malignant microcalcification lesions without a mass.* AJR Am J Roentgenol, 2003. **181**(6): p. 1679-84.
5. Orel, S.G., et al., *MR imaging of ductal carcinoma in situ.* Radiology, 1997. **202**(2): p. 413-20.
6. Gilles, R., et al., *Ductal carcinoma in situ: MR imaging-histopathologic correlation.* Radiology, 1995. **196**(2): p. 415-9.
7. Soderstrom, C.E., et al., *Three-dimensional RODEO breast MR imaging of lesions containing ductal carcinoma in situ.* Radiology, 1996. **201**(2): p. 427-32.
8. Hulka, C.A., et al., *Benign and malignant breast lesions: differentiation with echo-planar MR imaging.* Radiology, 1995. **197**(1): p. 33-8.
9. Hiramatsu, H., et al., *[MRI of ductal carcinoma in situ of the breast: patterns of findings and evaluation of disease extent].* Nippon Igaku Hoshasen Gakkai Zasshi, 2000. **60**(4): p. 205-9.
10. Nakahara, H., et al., *Three-dimensional MR imaging of mammographically detected suspicious microcalcifications.* Breast Cancer, 2001. **8**(2): p. 116-24.
11. Neubauer, H., et al., *High grade and non-high grade ductal carcinoma in situ on dynamic MR mammography: characteristic findings for signal increase and morphological pattern of enhancement.* Br J Radiol, 2003. **76**(901): p. 3-12.
12. Hwang, E.S., et al., *Magnetic resonance imaging in patients diagnosed with ductal carcinoma-in-situ: value in the diagnosis of residual disease, occult invasion, and multicentricity.* Ann Surg Oncol, 2003. **10**(4): p. 381-8.
13. Bluemke, D.A., et al., *Magnetic resonance imaging of the breast prior to biopsy.* Jama, 2004. **292**(22): p. 2735-42.
14. Egan, R.L., *Breast Imaging:Diagnosis and Morphology of Breast Diseases*, ed. W.B.Saunders. 1988.
15. T.W.Sadler, *Langman's Medical Embryology*, W. Wilkins, Editor. 1993, Mass Publishing Co.: Baltimore. p. 349-350.
16. Junqueira, L.C., *Basic Histology*. 10 ed, ed. Lange. 2003.
17. Snell, R.S., *Clinical Anatomy for Medical Students*. 4 ed, ed. B.a.C. Little. 1992.
18. LW Basset, V.J., R Jahan, YS Fu, RH Gold, *Diagnosis of Diseases of the Breast*. 1997: WB Saunders.
19. Heywang-Köbrunner SH, S.I., Dershaw DD., *Diagnostic Breast Imaging.* 1997: Thieme.

20. R Ilhan, E.T., *Memenin selim ve proliferatif lezyonları. Meme Kanseri; Biyoloji, Tanı, Evreleme, Tedavi.* 1997: İstanbul Üniversitesi Onkoloji Enstitüsü Yayınları.
21. LE Huges, R.M., DJT Webster, *Benign disorders and diseases of the breast: concepts and clinical management.* 1989, London: Bailliere Tindall.
22. Jackson, V.P., *The role of US in breast imaging.* Radiology, 1990. **177**(2): p. 305-11.
23. Venta, L.A., et al., *Sonographic evaluation of the breast.* Radiographics, 1994. **14**(1): p. 29-50.
24. Stomper, P.C. and F.R. Margolin, *Ductal carcinoma in situ: the mammographer's perspective.* AJR Am J Roentgenol, 1994. **162**(3): p. 585-91.
25. van Dongen, J.A., et al., *In-situ breast cancer: the EORTC consensus meeting.* Lancet, 1989. **2**(8653): p. 25-7.
26. RW, R., *Diagnostic histopathology of the breast.* Carsinoma in situ, ed. A.D. Page DL. 1987, Edinburgh, London, Melbourne, NewYork: Churchill Livingstone. 157-92.
27. Lagios, M.D., et al., *Mammographically detected duct carcinoma in situ. Frequency of local recurrence following tylectomy and prognostic effect of nuclear grade on local recurrence.* Cancer, 1989. **63**(4): p. 618-24.
28. Holland, R., et al., *Extent, distribution, and mammographic/histological correlations of breast ductal carcinoma in situ.* Lancet, 1990. **335**(8688): p. 519-22.
29. Bellamy, C.O., et al., *Noninvasive ductal carcinoma of the breast: the relevance of histologic categorization.* Hum Pathol, 1993. **24**(1): p. 16-23.
30. Wells, W.A., et al., *Pathologists' agreement with experts and reproducibility of breast ductal carcinoma-in-situ classification schemes.* Am J Surg Pathol, 2000. **24**(5): p. 651-9.
31. Moon, W.K., et al., *US of ductal carcinoma in situ.* Radiographics, 2002. **22**(2): p. 269-80; discussion 280-1.
32. Kricker, A. and B. Armstrong, *Surgery and outcomes of ductal carcinoma in situ of the breast: a population-based study in Australia.* Eur J Cancer, 2004. **40**(16): p. 2396-402.
33. Mokbel, K., *Contemporary treatment of ductal carcinoma in situ of the breast.* Med Sci Monit, 2005. **11**(3): p. RA86-93.
34. Tuzlalı, S., *Memenin malign tümörlerinin patolojik özellikleri. Meme Kanseri; Biyoloji, Tanı, Evreleme, Tedavi.* 1997: İstanbul Üniversitesi Onkoloji Enstitüsü Yayınları.
35. Friedrich, M., *Radiological diagnosis of breast.* 1997: Springer.
36. Bassett, L.W. and C.H. Kim, *Breast imaging: mammography and ultrasonography.* Magn Reson Imaging Clin N Am, 2001. **9**(2): p. 251-71, v.
37. Tabar, L., et al., *Reduction in mortality from breast cancer after mass screening with mammography. Randomised trial from the Breast Cancer Screening Working Group of the Swedish National Board of Health and Welfare.* Lancet, 1985. **1**(8433): p. 829-32.
38. Buseman, S., et al., *Mammography screening matters for young women with breast carcinoma: evidence of downstaging among 42-49-year-old women*

with a history of previous mammography screening. Cancer, 2003. **97**(2): p. 352-8.
39. Fischer, U., et al., *Comparative study in patients with microcalcifications: full-field digital mammography vs screen-film mammography.* Eur Radiol, 2002. **12**(11): p. 2679-83.
40. Radiology, A.C.o., *Illustrated Breast Imaging Reporting and Data System (BI-RADS) 4th edition.* 4th ed, ed. A.C.o. Radiology. 2003, Reston,VA.
41. Oyar, O., *Radyolojide Temel Fizik Kavramlar.* 1998: Nobel Tıp Kitabevleri.
42. Orel, S.G., *MR imaging of the breast.* Magn Reson Imaging Clin N Am, 2001. **9**(2): p. 273-88, v.
43. Fischer, U., *Practical MR Mammography.* 2004, New York: Thieme Medical Publishers, Inc.
44. Beck., R., *Contrast enhancement of proliferative dysplasia in MRI of the breast due to the menstruation cycle*, in *ECR'93 Book of Abstracts.* 1993, Springer: Berlin, Heidelberg,New York. p. 151.
45. Heywang, S.H., et al., *MR imaging of the breast with Gd-DTPA: use and limitations.* Radiology, 1989. **171**(1): p. 95-103.
46. Kaiser, W.A. and E. Zeitler, *MR imaging of the breast: fast imaging sequences with and without Gd-DTPA. Preliminary observations.* Radiology, 1989. **170**(3 Pt 1): p. 681-6.
47. Schnall, M.D., *An overview of interpretation strategies for breast MR imaging.* Magn Reson Imaging Clin N Am, 2001. **9**(2): p. 289-94, v-vi.
48. Kuhl, C.K., et al., *Dynamic breast MR imaging: are signal intensity time course data useful for differential diagnosis of enhancing lesions?* Radiology, 1999. **211**(1): p. 101-10.
49. Lanyi, M., *[Pattern analysis of 5641 microcalcifications in 100 mammary duct carcinomas: polymorphism].* Rofo, 1983. **139**(3): p. 240-8.
50. Le Gal, M., G. Chavanne, and D. Pellier, *[Diagnostic value of clustered microcalcifications discovered by mammography (apropos of 227 cases with histological verification and without a palpable breast tumor)].* Bull Cancer, 1984. **71**(1): p. 57-64.
51. Sickles, E.A., *Breast calcifications: mammographic evaluation.* Radiology, 1986. **160**(2): p. 289-93.
52. Bassett, L.W., *Mammographic analysis of calcifications.* Radiol Clin North Am, 1992. **30**(1): p. 93-105.
53. Peacock, C., R.M. Given-Wilson, and S.W. Duffy, *Mammographic casting-type calcification associated with small screen-detected invasive breast cancers: is this a reliable prognostic indicator?* Clin Radiol, 2004. **59**(2): p. 165-70; discussion 163-4.
54. Nussbaum, S.A., S.A. Feig, and D.M. Capuzzi, *Breast imaging case of the day. Fibroadenoma with microcalcification.* Radiographics, 1998. **18**(1): p. 243-5.
55. Westerhof, J.P., et al., *MR imaging of mammographically detected clustered microcalcifications: is there any value?* Radiology, 1998. **207**(3): p. 675-81.
56. Trecate, G., et al., *Breast microcalcifications studied with 3D contrast-enhanced high-field magnetic resonance imaging: more accuracy in the diagnosis of breast cancer.* Tumori, 2002. **88**(3): p. 224-33.

57. Harms, S.E., et al., *MR imaging of the breast with rotating delivery of excitation off resonance: clinical experience with pathologic correlation.* Radiology, 1993. **187**(2): p. 493-501.
58. Harms, S.E., et al., *Fat-suppressed three-dimensional MR imaging of the breast.* Radiographics, 1993. **13**(2): p. 247-67.
59. Gilles, R., et al., *Nonpalpable breast tumors: diagnosis with contrast-enhanced subtraction dynamic MR imaging.* Radiology, 1994. **191**(3): p. 625-31.
60. Rosner, D., et al., *Noninvasive breast carcinoma: results of a national survey by the American College of Surgeons.* Ann Surg, 1980. **192**(2): p. 139-47.
61. Fisher, E.R., et al., *Conservative management of intraductal carcinoma (DCIS) of the breast. Collaborating NSABP investigators.* J Surg Oncol, 1991. **47**(3): p. 139-47.
62. Tornos, C., et al., *Calcium oxalate crystals in breast biopsies. The missing microcalcifications.* Am J Surg Pathol, 1990. **14**(10): p. 961-8.
63. Boetes, C., et al., *Breast tumors: comparative accuracy of MR imaging relative to mammography and US for demonstrating extent.* Radiology, 1995. **197**(3): p. 743-7.
64. Orel, S.G., et al., *Staging of suspected breast cancer: effect of MR imaging and MR-guided biopsy.* Radiology, 1995. **196**(1): p. 115-22.
65. Fobben, E.S., et al., *Breast MR imaging with commercially available techniques: radiologic-pathologic correlation.* Radiology, 1995. **196**(1): p. 143-52.
66. Buadu, L.D., et al., *Breast lesions: correlation of contrast medium enhancement patterns on MR images with histopathologic findings and tumor angiogenesis.* Radiology, 1996. **200**(3): p. 639-49.
67. Mumtaz, H., et al., *Staging of symptomatic primary breast cancer with MR imaging.* AJR Am J Roentgenol, 1997. **169**(2): p. 417-24.
68. Daniel, B.L., et al., *Breast disease: dynamic spiral MR imaging.* Radiology, 1998. **209**(2): p. 499-509.
69. Viehweg, P., et al., *In situ and minimally invasive breast cancer: morphologic and kinetic features on contrast-enhanced MR imaging.* Magma, 2000. **11**(3): p. 129-37.
70. Padmore, R.F., et al., *Microinvasive breast carcinoma: clinicopathologic analysis of a single institution experience.* Cancer, 2000. **88**(6): p. 1403-9.
71. Intra, M., et al., *Sentinel lymph node metastasis in microinvasive breast cancer.* Ann Surg Oncol, 2003. **10**(10): p. 1160-5.
72. Folkman, J., *What is the evidence that tumors are angiogenesis dependent?* J Natl Cancer Inst, 1990. **82**(1): p. 4-6.
73. Kelcz, F., et al., *Application of a quantitative model to differentiate benign from malignant breast lesions detected by dynamic, gadolinium-enhanced MRI.* J Magn Reson Imaging, 1996. **6**(5): p. 743-52.
74. Orel, S.G., et al., *Suspicious breast lesions: MR imaging with radiologic-pathologic correlation.* Radiology, 1994. **190**(2): p. 485-93.