T . C
İstanbul üniversitesi
İstanbul Tıp Fakültesi
Radiodiagnostik Anabilim Dalı

VARİKOSEL DIŞI SKROTAL PATOLOJİLERİN RENKLİ DOPPLER ULTRASONOGRAFİ İLE DEĞERLENDİRİLMESİ

48961

(UZMANLIK TEZİ)

Dr . Nurettin Hüseyni

DOKÜMANTASYON MERKEZİ

İstabbul - 1996

Uzmanlık eğitimim sırasında ve bu tezin hazırlanmasında yakın ilgi ve desteğini gördüğüm Doç. Dr. İzzet ROZANES'e, her konuda yardım larını ve bilimsel katkılarını esirgemeyen başta Anabilim başkanımız Prof.Dr.Bülent ACUNAŞ olmak üzere Prof. Dr.Uğur TALASLI, Prof. Dr. Gülden VARAN ACUNAŞ, Prof. Dr. Erdem GÖKMEN, Prof. Dr.İlhan KILIÇÖZLÜ, PROF. DR. Cahit BABUNA, Doç. Dr. Özenç MİNARECİ, Doç. Dr. İbrahim SAYI, Uz. Dr. Atadan TUNACI ve Uz. Dr. Mehtap TUNACI'ya en içten teşekkürlerimi sunarım.

Ayrıca bu tezin oluşumunda çok kıymetli katkıları bulunan Üroloji Anabilim dalı öğretim üyesi Doç. Dr. Ateş Kadıoğlu'na teşekkürü bir borç bilirim.

Bu vesileyle, uyum içinde çalıştığım ve desteklerini gördüğüm Asistan arkadaşlarıma şükranlarımı bildirmekten zevk duyarım.

GENEL BİLGİLER

Skrotum ve skrotum içi organların anatomisi:

Skrotum:

Testis, epididimis'in tamamı ile ductus deferens ve funiculus spermaticus'un bir kısmını, bundan başka yukarıda sayılan organların arter venler ve sinirlerini içinde bulundurur. Perinenin önünde symphisis pubis ile penisin altında ve iki uyluğun arasında yera alır.

1- Skrotum kasları (Skrotum derisi):

Scrotum derisi vücudun diğer kısımlarını örten deriye nazaran daha koyu renktedir ve bol miktarda ter bezleri ihtiva eder. Önde penis, arkada perine derisi ile uzanır. Skrotumda tam orta hat üzerinde bulunan kabarıkça çizgiye RAPHE SCROTİ adı verilir. Raple scroti önde penis'in alt yüzünde ve tam orta hat üzerinde bulunan Raphe penis, arkada perineum'da ve tam orta hat üzerinde bulunan Raphe perinei ile uzanır. raphe scroti'ye içte scrotum boşluğunu ikiye ayıran ve septum scroti adı verilen bir bölme tutunur.

2- Tunika Dartos:

Bu katta yağ dokusu yoktur. Buna karşın çok miktarda düz kas lifleri ile çok miktarda elastik lifler bulunur. Düz kas liflerinin kasılması sonucu deri buruşur, kalınlaşır ve scrotum küçülür. Sıcakta düz kas lifleri gevşer, deri incelir, scrotum büyür ve aşağı doğru sarkar. Scrotum içindeki sıcaklık vücut sıcaklığına nazaran 1-1,5 derece kadar daha azdır.

3- Fascia spermatica Externa (cooper fascia'sı):

Bu tabaka gevşek bağ dokusundan yapılmıştır, yağ dokusu içermez. Bu tabakada damar ve sinir bulunur. Bu tabaka Anulus inguinalis superficialis yakınındaki karın duvarı deri altı dokusu, arkada perineum deri altı dokusu ile birleşir. Tunika Dartos tabakası İschion pubis koluna yapıştığı için yanlarda femur'un deri altı dokusu ile uzanmaz.

4- Fascia Kremasterika:

Funikulus Spermaticus'un çevresinde Kremaster kasının çizgili kas liflerinden yapılmış bir tabakadır.

Descensus testis esnasında Musculus Obliquus İnternus abdominalis ile Musculus Transversus Abdominis'ten ayrılan ve Processus vaginalis ile birlikte scrotuma inen çizgili kas liflerinden oluşur.

5- Fascia spermatica interna:

Fascia Transversalis'in scrotum'a inen bir parçasından meydana gelmiş olan Fascia spermatica interna funiculus spermaticus'un üzerini sarar. Daha sonra epididimis ve testisi de sarar. Bu tabaka'nın dış yüzünün her tarafına yayılarak yapışan Musculus Cremaster'in kas lifleri kasıldığı zaman testis ve scrotumun içinde bulunan tüm oluşumlar yukarı çekilir.

6- Tunica vaginalis testis:

Scrotum'un en iç tabakasıdır. Bu tabaka embryonel hayatta Processus vaginalis adı verilen scrotum taslağına uzanan perinenin bir parçasından meydana gelmiştir. Yani seröz bir zardır. Her seröz zarda olduğu gibi iki laminadan yapılmıştır.

A- Lamina parietalis (periorchium):
Scrotum'un iç yüzünü örter.

B- Lamina viceralis (epiorchium):

Testis'in arka kenarı ile üst ön ve arka alt uçları hariç her tarafını örter. Ayrıca Epididimis'in bir kısmını örttükten sonar Lamina parietalis ile uzanır. Lamina viceralis epididimis ile testis'in dış yan yüzü arasında sinüsi epididimis adı verilen bir çıkmaz yapar. Lamina paritealis ile Lamina vicseralis arasındaki boşlukta az miktarda seroz sıvı bulunur.

SCROTUM'UN ARTERLERİ:

A.Pudenda interna'nın bir yan dalı olan Rami Scrotalis posteriores, A.femoralis'in yan dalı olan aa.pudendae externa'nın da yan dalı olan Rami Scrotalis Anteriores'den gelir. Bunlardan başka A.Epigasterica inferior'un bir yan dalı olan A.Cremasterica'dan gelir.

SCROTUM'UN VENLERİ:

Bir kısım venleri V.pudenda interna, bir kısım venleride V.Saphena Magna'ya dökülür.

SCROTUM'UN LYMPHASI:

Scrotum'un lympha damarları Nodi lymphatici subinguinalis superficiales'in üst iç grubunda dökülürler.

SCROTUM'un SİNİRLERİ

Scrotum'un sensitif sinirleri Nervus ilioinguinalis'in, nn.Scrotalis anteriores'inden Nervus Genitofemoralis, Nervus Pudendus'un bir dalı olan nn.Scrotales posteirores'ten gelir.

TESTİS:

Testisler sperma adı verilen erkek cinsiyet hücreleri ile testosteron adı verilen erkek cinsiyet hormonunu yaparlar. 1- testisler scrotum içinde yer alan bir çift erkek üreme organlarıdır. Yanlardan biraz basılmış bir kuş yumurtası büyüklüğünde, ağırlığı 20-25 gr., üst ve alt uçlar arası 4-5 cm. ön ve arka kenar arası 2,5-3 cm., iç ve dış yüz arası 2-2.5 cm kadardır.

Testis'in iki yüzü, iki kenarı, iki ucu vardır.

1- İç yan yüz: Hafif konveks olup, septum scroti adı verilen scrotum arası bölmeye bakar.

2- Dış yan yüz: Diğer yüze nazaran daha konvekstir. Bu yüz dış yan ve birazda arkaya bakar.

3- Ön kenar: Öne ve biraz aşağı bakan bu kenar serbesttir.

4- Arka kenar: Arkaya ve biraz yukarı bakan bu kenar'ın üzerinde Corpus Epididimis oturmuştur.

5- Üst uç: yukarı ve biraz önde bulunur. Üst uç üzerinde Caput epididimis oturmuştur.

6- Alt uç: Aşağı ve biraz arkada bulunur. Alt uç üzerinde Cauda epididimis oturur.

Testis'in üst ucu ile arka kenarı hariç diğer kısımları scrotum içinde serbest olarak bulunur ve üzerleri düzdür. Testis'in arka kenarının orta kısmında bulunan ve mediastinum testis adı verilen yerden testis damar ve sinirleri ile sperma kanalcıkları girip, çıkar.

Tunica vaginalis testis adı veriler iki yapraklı seroz zarın visseral yaprağı testis ile epididimisi örttükten sonra ikisi arasınada sokularak dış yanda sinüs epididimis adı verilen bir çıkmaz yapar.

Lamina visseralis ile lamina parietalis arasında Cavum scroti adı verilen bir boşluk bulunur. Bu iki lamina birbirinin devamıdır ve embryonel hayatta testisin karından scrotuma inerken beraberinde sürüklediği peritonun uzantısıdır.

Testis'in arka kenarı boyunca testis'in skrotuma tutulmasını temin eden Ligamentum epididimis superior ve inferior adı verilen birleştirici bağlar vardır. Bu bağlar Lamina vicceralis'in L.parietalis'e dönüşmesi sırasında meydana gelmiştir.

TESTİS'İN İÇ YAPISI

Testis'in üzerinde bulunan Tunica vaginalis testis'in Lamina visceralis adı verilen yaprak kaldırılırsa altında Tunica Albuginea adı verilen çok sağlam fibröz bir gömlek görülür.

Tunica Albuginea'nın iç yüzünden çıkan ve bağ dokusundan yapılmış olan Lamellere Septula testis adı verilir. Septula testisler testis'i 250-300 kadar lobuli testis'e ayırırlar. Septula testisler Mediastinum testise gelince birbirleri ile birleşerek daha kalın bağ örtüsü ile ayrılmış bölmecikleri teşkil ederler. Her bir lobulus içinde asıl testis salgısı işini yapan ve birbirleri ile de anastomoz yapan Tubuli Seminiferi Contorti adı verilen 3-4 kanalcık bulunur. Bu gayrımuntazam kanalcıklar mediastinum testise açılırlar.

Tubuli Seminiferi Contorti'nin duvarlarındaki Spermatogenetic hücreler tarafından Sperma yapılır. Tubuli seminiferi kontorti'nin duvarındaki membrana bazalis üzerinde oturmuş, kanalın lümenine doğru uzantıları bulunan kanallar içindeki spermaların beslenmesini temin eden ve ayrıca endokrin salgısı bulunan hücrelere Sertoli hücreleri adı verilir. Tubuli Seminiferi Contortilerin uç kısımları Tubuli Seminiferi Recti adı verilen düz kanalcıklar halinde devam ederek mediastinum testis'e gelirler. Burada Rete testis (Haller ağı) adı verilen kanalcıklara açılır. Rete testisi teşkil eden kanalcıklar birbirleri ile ağızlaşırlar.

EPİDİDİMİS:

Epididimis sperma adı verilen erkek cinsiyet hücrelerini dışarıya nakleden yolun bir parçasıdır. Epididimis testis'in üst ucu, arka kenarı ve alt ucu üzerinde oturmuş, kalın kısmı yukarıda bir virgül'e benzer. Yukarıdan aşağıya doğru Carput Epididimis

Corpus Epididimis

Cauda epididimis olarak üçe ayrılır.

Epididimis'in tüm uzunluğu 5 cm'dir.

A- Caput edidiymis:

Testis'in üst ucu üzerinde oturmuştur, genişlik ve yüksekliği 1 cm kadardır.

Caput epididimis'in yapısı testis yapısına benzer. Burada bulunan koni şeklindeki Lobuluslara Lobuli epididimis adı verilir. Bu lobuluslar bir çok kıvrımlar yaparak bir yumak meydana getiren Ductuli eferentis testislerden meydana gelirler. Ductuli eferentis testisler düz kanalcıklar halinde Tunica albuginea'yı deldikten sonra Mediastinum testis'i geçer ve caput epididimis'e girerler. Caput epididimis'te her bir kanalcığın uzunluğu 4-5 cm kadardır. Bu kanallar çok dar biralana yerleşebilmek için birçok kıvrım yaparlar.

Ductuli eferentis testislerin yan yana sıralanması sonucu koni şeklinde lobuli epididimisler meydana gelir. Her bir koninin kaidesi caput edidiymis'in dış yüzüne, tepesi'de mediastinum testis'e doğru yönelmektedir. Lobuli edidiymislerin uzunluğu 1 cm kadardır ve sayısı ductuli eferentis testislerin sayısı kadar yani 12-15 kadardır.

Kaput edidiymis'in ön ucundan aşağı doğru sarkan embryonel bir artık olan ufak uzantıya Appendix epididimis adı verilir. Testis'in üst ucunda aynı şekilde bulunan ve embryonel bir artık olan ufak bir uzantıya da Appendix testis adı verilir.

B- Corpus epididimis:

Testis'in arka kenarı üzerinde oturmuştur. Genişliği 1 cm, uzunluğu ise 0.5 cm. kadardır. Ön alt, iç yan ve dış yan olmak üzere üç yüzü vardır:

A- Ön alt yüzü doğrudan testis'in arka kenarı üzerine oturmuştur.

B- İç yan yüzü: Lamina visceralis ile örtülü değildir.

C- Dış yan yüz: Tunica vaginalis testis'in lamina vicseralisi ile örtülüdür. Bu lamina vicseralis, testis'in facies lateralisine atlarken testis ile corpus epipidymis arasına sokulur ve burada sinüs epididimis adı verilen çıkmazı meydana getirir.

C- Kauda epididimis:

Testis'in arka kenarının alt kısmı üzerine oturmuş, genişliği 1 cm., uzunluğu ise 3 mm. kadardır. Üst ve alt olmak üzere iki yüzü vardır.

A- Üst yüz: Dış yan kısmı tunica vanginalis testisin Lamina visceralisi ile örtülüdür. İç yan kısmı ise Funiculus spermaticus ile komşudur.

B- Alt yüzü: Testis'in arka kenarının alt kısmı ile fibröz bir bağ dokusu aracılığı ile bağlanmıştır.

EPİDİDİMİS'İN YAPISI:

Epididimis birbiri üzerine bükülmüş yumak şeklinde ve Ductus epididimis adı verilen bir kanaldan meydana gelmiştir.

Ductus epididimis'in Caput epididimis'e tesadüf eden kısmına Ductuli eferentis testisler açılır. Ductus epididimis'in birbiri üzerine bükülmüş yumak şeklinde durumunu bir bağ dokusu temin eder. Epididimis'in corpus ve cauda kısımlarındaki Ductus epididimis'in tüm uzunluğu 4-6 m., çapı 0,4 mm. kadardır. Bu kadar uzun bir borunun dar bir alana sıkışabilmesi ancak birbiri üzerine bükülüp, yumak şekli almasıyla mümkün olmuştur.

Testislerde yapılan ve sperma adı verilen erkek cinsiyet hücrelerini dışarıya taşıyan ve Tubuli Seminiferi Recti, ductuli eferentes testis, ductus epididimis adı verilen boruların diğer görevleri de bu boruların duvarlarında bulunan bezler aracılığı ile spermaların olgunlaşma, fonksiyon ve yaşamaları için gereken salgıları hazırlamaktır. Ductus epididimis aynı zamanda spermalar için rezervuar görevini görür. Cauda epididimisten sonra Ductus deferens başlar.

Testis ve epididimis'in arterleri:

Aorta abdominalisin bir dalı olan A.testikülaristen gelir. Bu arterler renal arter'in hemen altından aortadan çıkar ve spermatik kordon boyunca uzanır. Üç arter vardır.

1- İnternal spermatik arter
2- External spermatik arter (kremasterik arter)
3- Deferential arter.

Testis ve epididimisin venleri:

Funiculus spermaticus içinde bulunan plexus pampiniformis'e dökülür.

1- İnternal spermatik ven
2- External spermatik ven (kremasterik)
3- V.deferentis

İNTRASCROTAL ARTERİAL ANATOMİ:

Testis ve ona eşlik eden yapıların vasküler anatomisinin bilinmesi scrotal renkli doppler incelemesinde oldukça önemlidir.

A- Testiküler arter:

Renal arterin 2 cm. kadar altından, sağ ve sol olarak aorta abdominalis'in ön yüzünden doğduktan sonra aşağı ve biraz dış yana doğru ilerler. Peritonun arkasında ve dışında bulunan bu arter bütün yolu boyunca önce Psoas kası'nın ön yüzünde yukarıdan aşağı doğru ilerler, sonra üreter'in ön yüzünü çaprazlar ve sonunda Anulus inguinalis profundus'tan geçerek canalis inguinalis'e girer. Kanalis inguinalisi funiculus spermatikus içinde geçer ve testise gelir. Testiküler arter inguinal kanaldan geçerken ince dallar verir. Bu dallar Cremasterik arter ile anastomoz yapar.

Testis'e gelen testiküler arter testis'in posterosuperior kısmında dallara ayrılır. Tunica Albuginea'yı delerek ve testis'in periferinden ilerleyerek Tunica vasculoza'ya girer ve Capsuler arter adını alır. Tunica Albugineaya girdikten sonra testis'in parankimine penetrasyon sağlayarak Tunica Albuginea'nın derin katında oldukça geniş yol alır ve testis'in serbest yüzünde değişik dağılım ve son dalları vererek Centripedal arter adını alır.

Centripedal arterler testis parankimine girerek testis mediastinumuna doğru uzanır ve mediastinum'a varmadan buradan uzaklaşan Recurrent Rami dallarını verir(3-4).

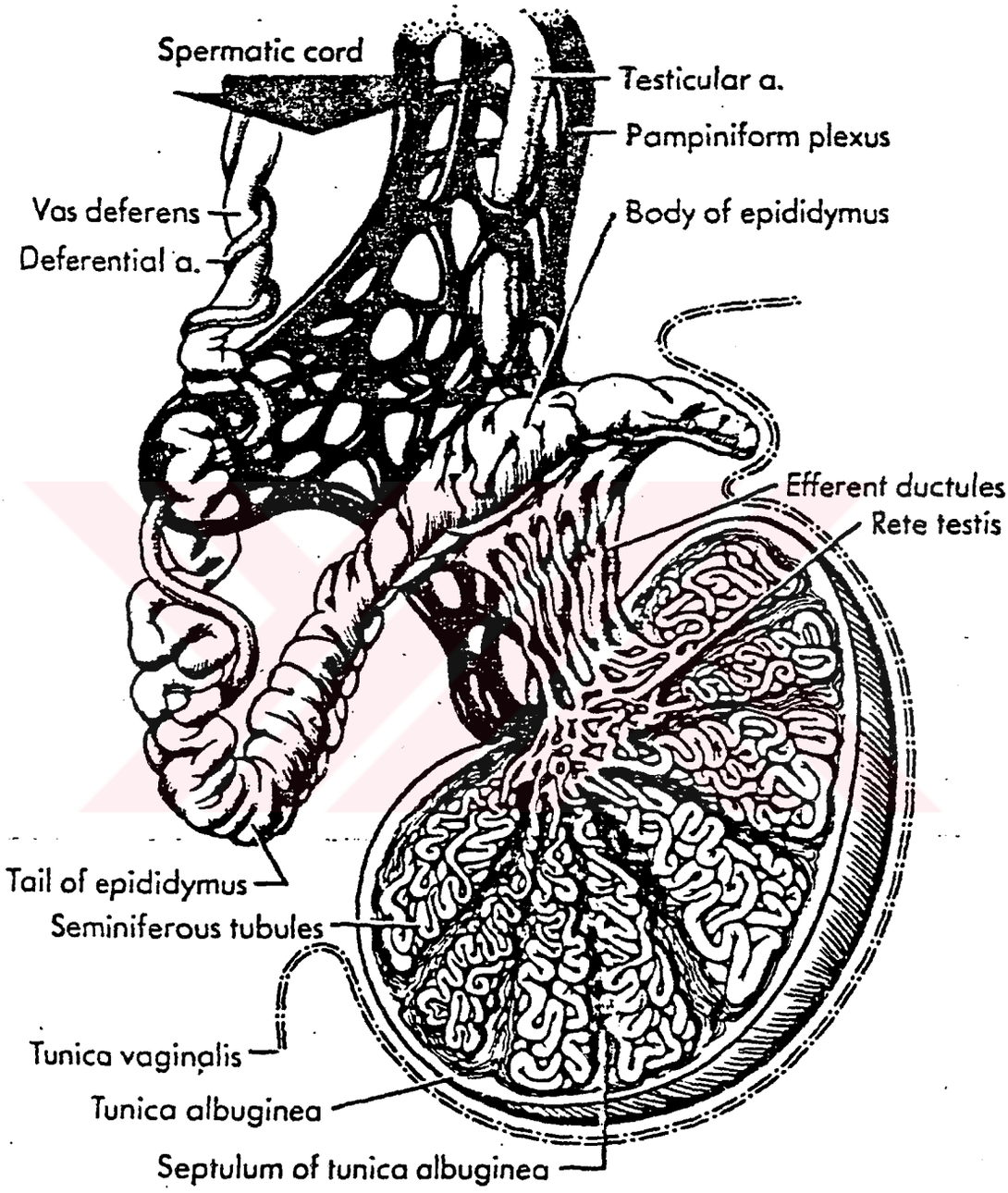
Spermatic cord
Testicular a.
Pampiniform plexus
Vas deferens
Deferential a.
Body of epididymus
Efferent ductules
Rete testis
Tail of epididymus
Seminiferous tubules
Tunica vaginalis
Tunica albuginea
Septulum of tunica albuginea

B- Cremasterik arter:

Spermatik kord testiküler arterin dışında Cremasterik arteri de ihtiva eder. Bu arter epididimis'i ve peritestiküler scrotal dokuyu besler. Ayrıca testiküler arter ile anastomoz yolu ile testise değişik miktarda kan temin eder(3).

Cremasterik arter ince bir dalcıktır. Anulus inguinalis profundus yakınında inferior epigasterik arter'den doğduktan sonra Funiculus spermaticus ile birlikte canalis inguinalis'i geçerek testis ve scrotum'a dağılır(3).

C- Deferensiyel arter

a.iliaka internanın visseral dalıdır. Ya doğrudan doğruya ya da visseral inferior arteri ile birlikte a.iliaka internadan doğar. Duktus deferens ve vesikula seminalise giden ince dallar verir.

Sol testise ait venlerin sağdakine nazaran daha sık genişleyerek varikosel yapmasının sebebi sol V.Testikularis'in sol V.Renalis'e açılırken dik bir açı yapması sonucu sol V.Testikularis'ten kan akımının sağdakine nazaran daha yavaş olabileceği ve bunun sonucunda sol testis venlerinin daha sık genişleme kabiliyetini kazandığı sebeb olarak gösterilmektedir(3).

SCROTUM LENFATİK ANATOMİSİ

Subinguinal bölgenin lenfatik nodları:

ligamentum inguinale'nin altı ile uyluğun üst ön kısmında bulunan subinguinalis bölgede yer alan çok sayıda lenf gangliyonu mevcut olup, pratikte büyük önemi vardır.

Bunlar:

A- yüzeyel

B- Derin olarak ikiye ayrılırlar.

A- Yüzeyel subinguinalis lenf nodları:

Fascia Cribroza'nın önünde bulunan 10-20 adet lenf gangliyonudur. Bu gangliyonlar V.Saphena Magna'nın hiatus Sapheneus'u geçerek vena femoralise döküldüğü yerden geçirilen biri yatay, diğeri dikey iki tasarılı çizgi ile
- Alt dış
- Alt iç
- Üst dış
- Üst iç olarak dörde ayrılır.

Gluteal bölgenin yarı iç kısmının, skrotum, penis'in lenfa damarları üst iç gruptaki lenf ganglionlarına gelir(1,2,3).

NORMAL ARTERİYEL YAPININ DOPPLERDE VİZÜALİZASYONU:

1- Supratestiküler arterlerde:

Tipik olarak aynı damarın değişik segmentlerinde proba yaklaşan ya uzaklaşan akım alanları olarak izlenir(4).

Peak sistolik hız	:	7,5-27,7 cm/sec (ortalama 14 cm/sec)
End diastolik hız	:	0-4,7 cm/sec (ortalama 1,9 cm/sec)
Resistiv indeks	:	0,63-1.00 (ortalama 0.84)

2- Capsuler arterler:

Testis'in dış kenarı boyunca long. ve transvers kesitlerde izlenir(4).

Peak sistolik hız : 5-23,4 cm/sec (ortalama 11,9)
End diastolik hız : 1,8-9,2 cm/sec (Ortalama 4)
Resistiv indeks : 0,46-0,78 (ortalama 0,66)

3- İntratestiküler arterler

Rölatif olarak düz ve gerçek vasküler planda iyi görülürler. Bu plan standart longitudinal ve transvers planlara oblik olarak düşünülebilir.

Birçok kez her iki centripedal ve Recurrent Rami'ler izlenebilmektedir(4).

Peak sistolik hız : 4-19,1 cm/sec (ortalama 9,7)
End diastolik hız : 1,6-6,9 cm/sec (ortalama 3,6)
Resistiv indeks : 0,48-0,75 (ortalama 0,62)

DOPPLER'DE HIZ DALGA ŞEKİLLERİ:

A- İntratestiküler dalgalar:

Antegrad diastolik akım: Düşük intratestiküler resistens vardır.

B- Ekstratestiküler dalgalar

Düşük hızlı dalga : Testiküler arterlerde izlenir

Yüksek hızlı dalga : - Kremasterik arter
- Deferentiyel arter'de izlenir. Diastolik akım yoktur.

EPİDİDİMİT

PATOLOJİ

Epididimit cellüler bir enflamasyondur (sellülitis). Genellikle vas deferenste başlar ve epididimin alt pol'una iner. Akut evrede epididim şiş ve ağrılıdır. İnfeksiyon alt pol'dan üst pol'a yayılır. Kesitte küçük apseler görülebilir. Çoğunlukla Tunika vaginalis pürülan hale gelebilecek seroz sıvı salgılar (enflamatuar hidrosel). Spermatik kord incelenebilir.

Testis pasif konjesyon nedeniyle şişebilir, fakat nadiren infeksiyon sürecine girebilir. Histolojik bulgu ödem ve nötrofiller, plazma hücreleri ve lenfositler ile infiltrasyondan akut apse formasyonuna kadar değişebilmektedir. Tübüler epitelde nekroz görülebilir

İnfeksiyon rezidüel hasar bırakmadan primer olarak geçebilir fakat sıklıkla peritübüler fibrozis gelişir ve kanalları daraltabilir.

Bilateral epididimit steriliteye veya düşük seviyede fertiliteye neden olabilir.

KLİNİK BULGULAR:

Epididimit fiziksel zorlamayı veya önemli seksüel stresi takip edebilir. Hastada üretrit veya prostatit'in alışılmış bulguları izlenebilir. Etken üretral enstrumantasyon veya prostatik cerrahi sonucu epididim'e ulaşabilir.

Skrotumdaki ağrı genellikle ani başlar, spermatik kord'a yayılabilir ve inguinal bölgeye vurabilir. Epididimis hassastır, şişme hızlıdır ve 3-4 saatte organlar normal ölçülerinin iki katına çıkabilmektedir. Ateş 40'a çıkabilir. Üretal akıntı görülebilir. Ağrılı skrotal şişme'ye bulanık idrar, sistit veya prostatit bulguları eşlik edebilir.

BELİRTİLER

Etkilenen tarafın spermatik kordunda ya karın alt kadranında oluşur. Skrotum genellikle büyümüştür ve cildi kızarmıştır. Bir apse varlığında cilt kuru, sert ve kalınlaşmış olabilir. Apse spontan olarak rüptüre olabilir. Erken akut evrede büyümüş epididim testis'ten ayırt edilebilir, fakat birkaç saat sonra testis ve epididimis bir tek kitle haline gelir. Spermatik kord ödem sonucu kalınlaşmıştır ve birkaç gün içinde inflamasyona sekonder olarak reaktif hidrosel gelişebilir. Üretral akıntı görülebilir. Prostat palpasyonu akut ve kronik prostatit hakkında bilgi verir. Akut epididimit süresince epididimisin hasar görmemesi için prostat masajı yapılmamalıdır(5).

PREHN'S SİGN (Skrotum yavaşça symphis'e doğru kaldırıldığında epididimite ait ağrı azalır, fakat torsiyona bağlı ağrı artar) ayırıcı tanıda yardımcı olabilir, fakat her zaman geçerli değildir.

APPENDİKS TESTİS VEYA APPENDİKS EPİDİDİMİS TORSİYONU Genellikle puberte öncesi erkek çocuklarda görülür. Pediküllü gövdeleri bükülebilir ve lokalize ağrı ile şişliğe neden olur. Erken evrede palpasyon'da testis'in üst polunda yumuşak nodül izlenir, epididimis normaldir. Daha sonra tüm testis şişer. Epididiymit ile spermatik kord torsiyonu veya rudimenter appendiks testis torsiyonunun ayırıcı tanısı zordur. Bu durumda erken cerrahi gerekebilir. birçok kez testiküler travma akut epididimit ile birliktedir, fakat travma hikayesi ve pyüri veya anormal üretral akıntı olmaması tanıya yardımcı olur.

KABAKULAK ORŞİDİ Her zaman parotis iltihabını takip eder. Üriner semptomlar yoktur ve üriner sedimentte bakteri veya lökosit izlenmez. Eğer tanı ve uygun tedavi geciktirilirse apse oluşabilir ve spontan olarak skrotum içine drene olabilir, bu durumda cerrahi drenaja ihtiyaç duyulabilir.

KOMPLİKASYONLAR:

Epididimal apse ilerleyip, testis harabiyeti yapabilir (epididimo-orşitis) fakat nadirdir.

KRONİK EPİPİDİMİT

Genellikle irreversible olup bir kaç akut epididimit atağı sonrası gelişir. Kronik epididimit'te organ'ın tümü ya bir kısmında fibroplazi izlenmektedir. Histolojik olarak skar yaygındır ve tübüler tıkanma sıktır. Doku lenfositler ve plazma hücreleri ile infiltredir. Kronik epididimite spesifik semptomlar eşlik etmez. Epididim genellikle kalınlaşmıştır ve bazen büyüktür. Palpasyonla kolayca testisten ayırt edilebilir. Spermatik kord genelde kalınlaşmıştır ve vas deferens'in çapı artabilir. Prostatit eşlik edebilir veya fibröz alanlar içerebilir.

Kronik epididimit kronik prostatit ile birlikte olduğunda prostatik salgı önemli miktarda inflamatuar hücre içerir. İdrar'da pyüri olabilir ve idrar kültürü önemli ölçüde prostatit veya üriner enfeksiyon yönünden pozitiftir.

Tüberküloz epididimit çoğu kez nonspesifik kronik epididimit'i taklit eder. Vas deferens şişmesi, ipsilateral seminal vezikül'ün kalınlaşması ve idrar'ın pyüri yönünden steril kalması ve tüberküloz basili izlenmesi tüberküloz epididimit tanısını koydurur.

Ürogramlarda üriner sistemde tüberküloz içeriği ile eşlik eden tipik değişiklikler izlenir. Sistoskopide mesane cidarında ülserler görülür.

Testiküler kitle testislerde şişlik ile ortaya çıkabilir. Bununla birlikte dikkatli palpasyonda kalınlaşmış epididim ve hassas olmayan testiküler kitle izlenebilir.

Bebekler ve yaşlı erkeklerin dışında epididim tümörü nadirdir ve kronik epididimit'ten ayırıcı tanısı yalnızca cerrahi patoloji ile mümkün-

dür. Kronik epididimit ise bilateraldir ve steriliteye ve infertiliteye neden olabilir. Eğer aktif bakteriyel infeksiyon'un eşlik ettiği kronik epididimit yönünden şüphe varsa antibakteriyel ajan kullanımı tanı koyduracaktır, ancak kronik epididimite eşlik eden skar dokusu antibakteriyel ajanların doku içine infüzyonunu engelleyebilmektedir.

Üriner sistem infeksiyonunun ya prostatitin uygun tedavisi her zaman mümkündür. Ayrıca etkilenen tarafta vazoligasyon yeniden epididimitin tekrarını önleyebilmektedir(5).

ORŞİT

Patogenez ve patoloji:

Nonspesifik orşitte inspeksiyonda çeşitli nedenlerle testiste değişik oranda büyüme, konjesyon ve gerginlik görülür. Kesitte ise küçük apseler görülebilir. Histolojik olarak konjesyone doku ve diffüz olarak nötrofillerle infiltrasyon karakteristiktir. Seminiferus tübüller de etkilenmiş olabilir ve açıkça nekrozlar izlenebilir. Nonspesifik granülomatöz orşitte seminiferus tübüler tüberküloz orşitteki tüberküller ve mononüklear hücrelerin infitrasyonu sonucu replase olabilir(5).

Mononüklear hücreler:
- plazma hücreleri
- lenfositler
- multinükleer dev hücreler
- epiteloid hücreler

Seminiferus tübüllerin dış hatları izlenmektedir, ancak spermatogenetik aktivite yoktur. İyileşme fazında seminiferus tübüller ve intertisyel hücreler korunmuştur. Kabakulak ve birçok infeksiyoz neden orşide neden olabilir. Kabakulak orşidi yalnız puberte sonrası erkeklerde görülür. Genel olarak testis diffüz büyümüştür ve kesitte intertisyel reaksiyon ve ödemden dolayı tübüller ekstrude değildir.

Histolojik olarak ödem ve kan damarlarındaki dilatasyon dikkati çeker. Nötrofiller, lenfositler ve makrofajlar baskındır ve tübüler hücreler çeşitli derecelerde dejenerasyon gösterir. İyileşme safhasında testis yumuşak ve küçüktür. Bu evrede histolojiik incelemede sınırlı tübüler atrofi, fakat katlardaki interstisiyel hücrelerin korunduğu gözlenir.

KLİNİK BULGULAR:

A- Semptomlar:

Kabakulak orşidinin başlangıcı anidir. Genellikle parotit'ten 3-4 gün sonra oluşur. Skrotum ödemli ve kızarıktır. Epididimit bulgusundan farklı olarak karakteristik olarak üriner semptomlar yoktur. Ateş 40'A çıkabilir.

B- Bulgular:

Kabakulak parotiti ya da başka infeksiyon hastalığı bulunabilir. Her iki veya bir testis büyümüştür ve çok gergindir. Çoğunlukla epididim palpasyonla testisten ayırdedilemez. Skrotal cilt kızarmış olabilir, akut hidrosel gelişebilir.

C- Laboratuar

Hemogram'da lökositoz vardır. Orta derecede proteinüri ve mikro hematüri görülür, ancak idrar analizi normaldir.

Viral orşitte akut evre süresince idrarda infektif etken ayırdedilebilir.

Ayırıcı tanı:

Erken evrede enflamatuar reaksiyon sonucu sadece epididim etkilendiği için akut epididim ile akut orşit kolayca ayırt edilebilir. Daha sonra testiküler yapının pasif konjesyonu sonucu epididimit ve orşit ayırımı zorlaşır. Üretheral akıntı ve pyüri, idrar sonuçlarının pozitif olması ve

prostatik akıntı kültürü ve generalize infeksiyon hastalığı olmaması epididimiti gösterir. Spermatik kord torsiyonunun aynı anda bulunması ayırıcı tanıyı zorlaştırır. Torsiyonun erken evresi boyunca epididimis testis'in anteriorunda deplase gibidir.

Laboratuar ve fizik bulguların olmayışı infeksiyöz hastalığı gösterir ve orşitten uzaklaştırır. nonspesifik granülomatöz orşitin klinik bulguları kolaylıkla testiküler tümör ile karışabilir. Kesin tanı radikal orşiektomi sonrası yapılan patoloji ile konur. Testis'in posttravmatik rüptürü ve minör travma nedeniyle testis içinde akut hemoraji orşitten ayırt edilmesi gereken durumdur.

Poliaretritis nodoza'da erkeklerde testis içinde spontan olarak hemoraji görülebilir. Bu durumun testiküler tümör ile ayırt edilememesi nedeniyle orşiektomi önerilir.

Komplikasyonlar

Kabakulak orşid'in yaklaşık % 30'unda spermatogenez irreversible olarak bozulur. Etkilenen testis'te atrofi oluşumu kuraldır. Her iki testis etkilendiğinde sürekli steriliteye neden oabilir. Fakat androgen fonksiyon genellikle korunur(5).

TESTİS TÜMÖRLERİ

Epidemiyoloji ve risk faktörleri:

Testis'in malign tümörleri nadirdir. USA'da her yıl 100.00 erkek hastada yaklaşık 2-3 vaka bildirilmiştir. Primer testis tümörlerinin % 90-95'i Germ hücreli tümördür. Geri kalanlar ise nongerminal neoplazmalardır (Leydig cell, Sertoli cell, gonadoblastoma).

İskandinavya ülkelerinde her 100.000 erkek hastadan 6-7'si, Japonya'da ise 0,8'inde testiküler kanser görülmüştür. USA'da bu insidans siyahlarda beyazların 1/4'ü kadardır Irk göz önünde bulundurulduğunda

yüksek sosyoekonomik düzeyde bu insidans iki katına çıkmaktadır. Testiküler kanser sağ tarafta sola oranla daha fazla görülür. Bu durum sağ tarafta görülen kriptoorşidizm insidansı ile paralellik gösterir.

Primer testiküler tümörler'in % 1-2'si bilateraldir ve bu vakaların yaklaşık % 50'sinde unilateral veya bilateral kriptorşidizm hikayesi mevcuttur. Bilateral primer testiküler tümörler birbirleriyle eş zamanlı olabilir, ya da olmayabilir, ancak hepsinin histolojisi aynıdır.

Seminom en sık görülen primer testiküler tümör iken, malign lenfoma bilateral testiküler tümörlerin en sık görülenidir. Testiküler tümörlerin etiyolojisi bilinmez iken her konjenital ve akkiz faktörler tümöral gelişmeye eşlik edebilir. En güçlü beraberlik kriptoorşidizm iledir.

Testiküler tümörlü hastaların yaklaşık % 6'sında kriptoorşidizm hikayesi vardır. Bu hastalarda seminom en sık görülen testiküler tümördür. Bununla birlikte testiküler tümörlerin % 5-10'u yüksekte bulunan testis'in karşı tarafında izlenir. Relatif olarak malinite riski intraabdominal testisler için en yüksek (% 20), inguinal testiste daha düşüktür (1/80). kriptoorşidizmde testisi replase etmek malinite potansiyelini değiştirmez, ancak inceleme ve tümör teşhisini kolaylaştırır(6,7).

Travma ve infeksiyon gibi testiküler atrofiye neden olan ve testiküler tümör ile eşlik eden diğer ek faktörler ile arasında bir ilişki saptanmamıştır.

Sınıflandırma:

Testis'in germ hücreli tümörleri için birkaç sınıflandırma vardır. Histolojik sınıflandırma doğru tedavi uygulanması için en yararlısıdır. İki major grup seminomatoz tümörler ve non-seminomatöz tümörlerdir. Bunlar embriyonal, teratom, korikarsinom ve mikst tümörlerdir(7).

Patoloji

A- Seminom (% 35): Her seminom için 3 subgrup tanımlanmıştır. Klasik seminom tüm seminomların % 85'idir ve yaşamın 4. dekadında çok sıktır. Mikroskopik olarak açık seçik bir şekilde oldukça monoton bir sitoplazma ve koyu (dens) çekirdekli büyk hücre tabakası izlenir. Tüm vakaların yaklaşık % 10-15'inde seminomların HCG salgısına uygunluk gösteren trofoblastik elementler izlenir. Anaplastik seminom tüm senimomların % 5-10'unu oluşturur. Tanı için her sahada 3 veya daha fazla mitoz izlenmesi gerekmektedir ve hücreler normal klasik tiplerinden daha yüksek derecede nüklear polimorphizm göstermelidir. Anaplastik seminomlar klasik varyasyondan daha yüksek evrede izlenir, bununla birlikte evre gözönüne alındığında bu subgrup kötü prognozu belirtmez. Spermatositik seminom tüm seminomların % 5-10'unda izlenir. mikroskopik olarak hücreler büyüklük açısından çok değişiktir ve dens sitoplazmaları karakteristiktir ve yoğunlaşmış kromatinli yuvarlak çekirdekleri vardır. Bu vakaların çoğu 50 yaşın üstündedir(6,7).

B- Embryonel hücreli karsinom (% 20): İki tipi vardır

1- Erişkin tipi

2- bebek ya yolk sak tümör tipi.

Erişkin tipte histolojik olarak pleomorphizm ve belirsiz sellüler çeper vardır. Mitotik figür ve dev hücreler sıktır. Hücreler tabaka, şerit, bez ya papiller yapılar olarak dizilebilirler. Birlikte yaygın kanama ve nekroz olabilir.

Bebek ya yolk sak tipi, bebek ve çocuklarda görülür. Erişkinde görüldüğü zaman mikst histoloji ile görülür ve tümör için αFP yapımından sorumludur. mikroskopik olarak hücrelerin sitoplazması glikojen deposu ve yağ dokusu nedeniyle vakuollu olarak izlenir ve kistik alanların içine girdiği dağınık bir ağ şeklinde dizilmiştir. Embryonel gövde görülür ve 1-2 haftalık sitotorofoblastlar ve sinsitio ile çevrili kaviteler içeren embryo'ya benzer.

C- Teratom (% 5): hem erişkin hem çocukta görülür. Değişik maturasyon ve differantasyon evresinde birden fazla germ hücresi içerir. Tümör çoğunlukla lobule ve değişik büyüklükte jelatinöz ve müsinöz materyal içeren kistik sıvı ile gözlenir. Olgun teratom endoderm, mezoderm ve ektoderm'den kaynağını alan benign bezleri içerirken olgunlaşmamış teratom undiferansiye pirimitiv doku içerir. Yumurtalıktaki teratom'un aksine testisteki olgun teratom overdeki kadar değişim derecesini bulmaz. Mikroskopik olarak ektoderm skuamoz epitelyum ya nöral doku ile, endoderm interstisiyel, pankreatik ve respiratuar doku ile ve mezoderm düz ya çizgili kas, kıkırdak ya kemik ile izlenir(6,7).

D- Koryokarsinom (% 1): Saf koryokarsinom nadirdir. Direkt inspeksiyonda testis içinde küçük ve genellikle santral hemorajiye meyilli bir lezyon olarak gözlenir. Mikroskopik olarak sinsitio ve sitotrofoblastlar izlenmelidir. Sinsisiyal elemanlar tipik olarak büyük vakuollu çok çekirdekli, çekirdekleri büyük, sitoplazmaları eozinofilik, hiperkromatik çekirdekli düzensiz hücrelerdedir. Sitotrofoblastik elementler muntazam, değişik hücre çeperli açık sitoplazmalı ve tek çekirdekli hücrelerdir. Klinik olarak koryokarsinomlar agresif karakterli olup erken hematojen yayılım gösterir. Paradoks bir durum olarak küçük testiküler lezyonlar yaygın metastatik hastalık yapabilirler(6,7).

E- Mikst hücreli tip (% 40): Mikst hücreli tiplerin kategorisinde major olarak teratokarsinom şeklinde izlenmektedir. Teratocaricnom tüm testiküler tümörlerin % 25'inden fazlasını oluşturur ve teratom ile embryonel hücreli karsinomun kombinasyonudur.

Tüm testiküler tümörlerin % 6'sından fazlası komponentlerinden birinin seminom olacağı şekilde mikst hücreli tiplerdendir.

F- Karsinoma insitu: 1982'de Berthelsen unilateral testiküler kanserli 250 kişilik bir gruptan 13 kişide kontralateral testiste karsinoma insitu (% 5.2) tespit etti.

Yukarıda bahsedildiği gibi koryokarsinom istisna olarak özellikle akciğer başta olmak üzere erken hematojen yayılım gösterebilir. koryokarsinomda ayrıca dalak gibi alışılmamış bir şekilde metastaz lokalizasyonları izlenir(7).

M.D.Anderson Evreleme Sistemi USA'da kullanılmaktadır.

1- Stage I : Lezyon testis ile sınırlıdır
2- Stage II : Retroperitoneal lenf düğümlerine yayılım vardır.
IIA : Lenf düğümleri < (10 cm)
IIB : Lenf düğümleri > (10 cm)'dir.
3- Stage III : Supradiafragmatik ya visseral lenf düğümlerine yayılım vardır.

Testis tümöründe klinik bulgular

A- Semptomlar: Testis kanserinin en yaygın semptomu testis büyümesidir. Tipik olarak hasta tarafından farkedilerek orşiektomi'ye kadar gecikme süresi 3-6 ay arası değişir. Metastaz insidansı gecikme süresiyle ilişkilidir (Oliver 1985). Akut testiküler ağrı vakaların yaklaşık % 10'unda izlenir ve intratestiküler hemoraji ve infarkt nedeniyle olabilir. Vakaların % 10'unda metastaz ile ilgili semptomlar izlenir:

- Sırt ağrısı : En yaygın semptomdur. Retroperitoneal metastazın sinire basısı ile ilgilidir.
- Dispne : Pulmoner metastaza bağlıdır.
- Anereksia nevroza ve kusma:retroduodenal metastaza bağlıdır.
- Kemik ağrıları:İskelet metastazına bağlıdır.
- Alt ekstremitelerde şişlik:Venacavada obstrüksiyona bağlıdır. Vakaların yaklaşık % 10'unda semptom yoktur ve tümör travma sonrası veya hastanın eşi tarafından fark edilir(7).

B- Bulgular: Çoğu vakada bir testiküler kitle ve diffüz testiküler büyüme vardır. Kitle tipik olarak epididimisten ayırt edilebilir(7).

Hidrosel testiküler tümör'e eşlik edip, onu gizleyebilir. Batın palpasyonu ile iri retroperitoneal lenf düğümü palpe edilebilir. Supraklaviküler ve inguinal lenf düğümleri palpe edilebilir. Jinekomasti germ hücreli tümörlerin % 5'inde, sertoli ve Leydig tümörlerinin % 30-35'inde görülür. Etiyolojisinde testosteron, progesteron, estradiol, prolaktin ve HCG'nin aktivitesi rol oynar. Pulmoner metastaz sonucu hemoptizi görülebilir.

αFP seminom'da hiç görülmez (normali 0-20 IU/ml)
HCG seminomların % 7'sinde yükselebilir (normali 0-6 mIU/ml)
LDH seminomlarda yükselebilir.

Testiküler kanser tanısında ayrıca Plasental alkalin fosfatas (PLAP) ve Gamma glutamil transpeptidas (GGT) gibi değerlerde tanımlanmıştır.

Görüntüleme:

Primer testiküler tümör skrotal US ile hızlı ve doğru teşhis edilebilir. Kitlenin kesin olarak intratestiküler olduğunu gösteren bu teknik tümör ile epididimal patolojiyi tesbit edebilir ve hidrosel varlığında testiküler incelemeyi kolaylaştırır.

Testiküler kanserin diğer tanı yöntemi inguinal orşiektomidir, ancak hastalığın dikkatle klinik evrelemesinin yapılması zorunludur.

Akciğer, batın, pelvis bilgisayarlı tomografisi normalde akciğer ve retroperitoneal metastazların teşhisinde çok uygun iki yöntemdir.

Göğüs kafesinin direkt röntgen incelemesi pulmoner metastazların % 85-90'nının tesbitinde etkilidir.

Ayırıcı tanı:

Testiküler tümörlerin % 25'inde yanlış teşhis konulmakta ve tedavinin gecikmesi veya eksplorasyon için suboptimal cerrahi yaklaşıma neden olabilmektedir.

1- Epididimit ve epididimo-orşit en sık yanlışlığa neden olan lezyonlardır. Erken evrede epididim testisten ayrıt edilebilir. Epididimiste bir büyüme ve hassasiyet vardır. İlerlemiş evrede enflamasyon epididimisten testise yayılabilir. Tümör vakasındaki akut semptomlu ve ateşli başlangıç hikayesi ile üretral boşalımda ağrı hissi ve irrite edici işeme semptomları sıklıkla yanlış epididimit tanısına neden olabilir.

2- Hidrosel ikinci derecede yanlışlığa neden olan durumdur. Testiküler tümörlerin % 5-10'unda hidrosel izlenebilir. Testis yeterince incelenemiyorsa testiküler US zorunludur.

3- Spermatosel: Kistik mass sıklıkla epididimisin başından uzanmaktadır.

4- Tramvaya eşlik eden hematosel

5- Granülomatoz orşit: Sıklıkla tüberküloz sonucu oluşur ve vas deferenste boncuklaşmaya yol açar.

6- Varikosel: Spermatik korddaki pampiniformis venlerinin genişlemesidir. Supine pozisyonda kayıp olabilir.

7- Epidermoid kist: İntratestiküler kitleler genellikle malign olmalarına rağmen nadiren benign kitleler izlenebilmektedir. Bu kistler hemen tunica albugineanın altında küçük benign nodüllerdir ancak fırsatını bulunca büyüyebilirler. Tanı genellikle inguinal orşiektomiyi takiben olur(7).

TESTİS'İN NONGERM CELL TÜMÖRLERİ

1- leydig cell tümörler
2- Sertoli cell tümörler
3- Gonadoblastomalar

1- Leydig cell tümörler:

Epidemiyoloji ve patoloji

Non grem cell tümörler içinde çok sıktır ve tüm testiküler tümörlerin % 1-3'ünü oluşturur.

Klinik bulgular

Prepuberte dönemindeki erkek çocuklarda izlenir ve benigndir. Erişkinde görüldüğü zaman her zaman maligndir.

Sertoli hücreli tümörler:

tüm testiküler tümölerin % 1'inden daha azdır. Bir ve altındaki yaş grubu ve 20-25 yaş arası olmak üzere iki yaş grubunda izlenir.

Genellikle çocuklarda görülür ve erişkinde görüldüğü zaman % 30 jinekomasti vardır.

Gonadoblastoma:

Tüm testiküler tümörlerin yaklaşık % 0.5'ini oluşturur ve bazı gonadal disgenezisi olan kişilerde görülür.

Testisin sekonder tümörleri:

1- Lenfoma

2- Lökemik infiltrasyon

3- metastatik tümörler

Metastatik testis tümörleri

Testis metastazları nadirdir. Lezyonlar tipik olarak otopside tesbit edilir. Primer odak sıklıkla prostattır. Arkasıdan akciğer, intestinal sistem ve böbrek gelir. Tipik patolojik bulguları interstisiyumda seminiferus tübüllere relatif olarak yayılım gösteren neoplastik hücrelerdir.

EPİDİDİMİS'İN TÜMÖRLERİ

Primer tümörler nadirdir ve sıklıkla benigndir.

1- Epididimin Adenomatoid tümörleri: Çok sıktır ve tipik olarak yaşamın 3. ve 4. döneminde ortaya çıkar. Tipik olarak epididimin herhangi bir yerinden çıkan asemptomatik ve solid lezyonlardır.

2- Leimyoma: Epididimisin 2. sıklıkta görülen tümördür. Bu lezyonlar ağrılıdır ve genellikle hidrosel ile birliktedirler.

3- Cystoadenom: Epididimisin benign lezyonlarıdır. Sıklıkla VON HİPPEL LİNDAU hastalığı ile birlikte ve % 30 bilateraldir. Histolojik olarak lezyonlar renal karsinomdan zorlukla ayırt edilebilirler. Epididimisin malign lezyonları nadirdir(7).

SPERMATİK KORD TÜMÖRLERİ

Tipik olarak benign lezyonlardır ve bu benign lezyonların en sık görüleni lipomdur.

Spermatik kordun malign tümörleri sıklık sırasına göre:

1- Rhabdomyosarcom
2- leiomyosarcom
3- Fibrosarcom
4- Liposarcom.

Spermatik kord'un tümörlerinin klinik tanısı zordur. Spermatik kord tümörü ile herninin ayırıcı tanısı bazen ancak eksplorasyon ile mümkün olabilmektedir(7).

SPERMATOSEL

Sperm içeren, ağrısız kistik kitlelerdir. Testisin hemen üst ve posteriorunda uzanır, ancak testisten ayırt edilebilir. Çoğunun çapı 1 cm'den küçüktür, ara sıra büyük olup, hidrosel ile karışabilir. Tümör ile sıkı bir şekilde ve birlikte olabilmektedir. Neden tamamen belli değildir. Spermatosel epididimis ya testis'in üst polundaki kistik yapıdan veya rete testis'in kaput epididimisle birleştiği yerdeki tübüllerden çıkabilir. Spermatoseller küçük olduklarından genital muayene sırasında dikkatten kaçabilir, bunun yanında hastanın dikkatini çekecek kadar büyük olabilir. Aspirasyon içeriğinin mikroskopik incelemesinde ölü sperm tesbit edilir. Sıvı çoğunlukla beyaz ve bulanıktır. Spermatosel tunika vajninalisteki hidroselden sonradan testisin anterior yüzünü tamamen kapatmasıyla ayırt edilir. Hidrosel'in aspirasyonunda sarı ve berrak sıvı elde edilir. Spermatik kordu kaplayan bir tümör gergin spermatosel gibi hissedilebilir. Spermatosel hastayı rahatsız edecek büyüklüğe gelmedikçe tedavi gerektirmez(6).

HİDROSEL

Hidrosel tunika vajinalis veya prosessus vajinalisin içinde sıvı birikmesidir. Ayrıca spermatik kord içinde izlenebilir. Konjenital hidrosel prosessus vajinalisin tam kapanmaması sonucu periton ile skrotal sak arasında ilişki açıktır. İlk 18 ayda resorbe olurlar. Akkiz hidrosel genellikle idiopatiktir. % 25-50 travma sonucu olur. Sıklıkla testisi sarmış bir şekilde izlenir. Hidrosel lokal cerrahi, radyoterapi, akut spesifik ya nonspesifik epididimit ya orşide sekonder olarak gelişebilir. Testiküler neoplazmayla karışabilir. Kronik hidrosel sıktır ve nedeni genellikle bilinmez ve genellikle 40 yaşın üstündeki erkeklerde izlenir. Sıvı testis çevresinde birikir ve tedricen bir mass gelişir. mass yumuşak ksitik veya gergin olabilir. Sıvı berrak ve sarıdır. Çocuk ve bebekteki hidrosel periton kavitesi ile devam eden patent prosessus vajinalis sonucu oluşur. Ayrıca inguinal herninin indirekt bulgusu olabilir. Hidrosel büyük olursa içeriğinde barsak izlenebilir. Bebeklerdeki hidrosel 1 yaşından önce spontan resorbe olabilir(6).

Klinik bulgular:

Genç erkek çocuklarda sabahları küçük yumuşak geceleri ise büyük ve gergin kistik kitle hikayeleri vardır. Bu prosessus vajinaliste küçük bir olayın olduğunu gösterir. Hidrosel akut epididimal infeksiyona eşlik etmedikçe ağrısızdtır ancak şişlik ve ağırlık şikayetleri olabilir. Tanı skrotumu çevreleyen, gergin olmayan ve altında inflamatuar hastalığın yatmadığı kistik mass tesbiti ile konur. Hidrosel spermatik kordu çevreler ise skrotumun üst kısmında veya kasıkta fusiform kistik şişme izlenir. Tanı şüpheli ise Ultrasound yapılmalıdır. Gergin bir hidrosel testiküler tümörden ayırt edilmelidir. Bununla birlikte genç bir erkekte semptom vermeyen hidroselde testiküler ve epididimal tümör ya infeksiyon yönünden dikkatli inceleme yapılmalıdır. Bu en iyi ultrasound ile yapılabilir. Komplikasyonlar testiküler kan akımının baskılanmasıyla atrofi ve travma sonrası hidrosel kesesinin içine hemoraji olarak kendini gösterir.

Torsiyon

Torsiyon çocuklarda sıktır, fakat puberte sonrasında akut skrotumların % 20'sini oluşturur. İlk 5-6 saatte cerrahi başarı % 80-100'dür. Bu başarı oranı 6-12 saat sonra % 70.12 saat sonra % 20'dir. Torsiyon iki tipte izlenmektedir:

1- İntravaginal torsiyon: Çok sık görülen torsiyon tipidir. sıklıkla pubertede izlenir. Testisin uzun bir spermatik kordon tarafından anormal baskısı sonucu oluşur.

2- Ekstravaginal torsiyon: Sıklıkla yenidoğanda izlenir. Spermatik kordonu baskı altına alan büyük tunika vaginalis tarafından oluşur.

Kriptorşidizm durumunda testis torsiyona eğilimlidir. Torsiyon için travma başlangıç faktörü olabilir. İntraabdominal kanserler de torsiyona neden olabilir. Hastaların yarısında olay uyku sırasında meydana gelir. Spermatik kord veya tunika vaginalisin konjenital anomalileri söz konusu olduğunda spermatik kord büyük tunika vaginalis tarafından baskı altına alınır. Burada esas faktör kordu oblik olarak baskı altına alan kremaster kasının spazmıdır. Bu kasın kontraksiyonu sol testisin saatin aksi yönünde, sağ testisin ise saat yönünde rotasyonuna neden olur. Damarların daralmasıyla daralan noktanın üstünde kortta ve testiste ödem gelişir, bu testis ve epididimin iskemisine neden olur(6).

Klinik Bulgular:

Tanı genç bir erkekte skortum cildinde kızarma, bir taraf testiste ani başlayan şiddetli ağrı, alt abdomen ağrısı, iştahsızlık ve kusma ile konur. Bununla birlikte kord torsiyonu az ya hiç ağrısı olmayan skrotal şişlik ile görülebilir. Muayenede kordun kıvrılmasına bağlı yukarı kalkmış, şiş ve gergin testis izlenir. Torsiyone testis hasta ayakta iken horizontal durmaktadır. Ağrı testisin simfisin üstüne itilmesiyle artar halbuki epididimit-

te azalır (Prehn sign). Birkaç saat içinde lökosit artar. Teşhis erken evrede epididim'in anormal pozisyonu ile konabilir. Ancak bir kaç saat sonra gonadlar tamamen şiştiğinden palpasyonla testis ve epididim birbirinden ayırt edilemez. Mantıklı ve başarılı Doppler inceleme ile torsiyon ve epididimit birbirinden ayırt edilebilir. Arteriyel kan akımı yokluğu torsiyon için tipiktir. Hipervasküleríte ise inflamasyonu gösterir. Testiküler tümörde vasküleríte artışı, travmada ise vasküleritede azalma mevcuttur(6).

APPENDİKS TESTİS VE APPENDİKS EPİDİDİMİS TORSİYONU:

Testis ve epididimisin üst polunda embriyonel artık olan ve aşağı sarkan oluşumlara appendiks testis ve appendiks epididim denir. Testis ve epididimden sonra inflamatuar reaksiyonla birlikte iskemik nekroz ve absorbsiyonu izleyen torsiyon tipiktir. Bu durum 16 yaşın üstündeki erkeklerde görülür. Başlangıçtan biraz sonra testis ve epididimisin üst polunda gergin bir şişlik oluşur. Bu bulgu patogonomiktir. Pratik olarak şişlik morarmaya başladığında cilt kitle üzerine sıkıca tutulur. Sonraki muayenede testisin tümü gergin ve şiştir(6).

DOPPLER FİZİK VE PRENSİPLERİ

Renkli Doppler Ultrasonografi (RDU), organın morfolojisinden çok fonksiyonu hakkında bilgi verme gücüne sahiptir.

1842 yılında Johann Christian Doppler isimli Avusturyalı fizikçi, ses, ışık ya da diğer dalgaların frekans değişikliğini "Doppler etkisi" olarak tanımlamıştır. "Doppler etkisi" dalga yayan bir güç (ses, ışık) kaynağından çıkan bir dalganın, hareket eden bir hedeften yansıdığında frekansında bir değişiklik olmasıdır. Örneğin sabit bir frekansla ses veren hareketli bir kaynak yaklaştıkça ses artmış frekansta, uzaklaştıkça azalmış frekansta işitilir. Aynı olay kaynak sabit, dedektör hareketli olduğunda da gözlenir. Ses frekansındaki harekete bağlı bu değişime "Doppler frekans değişimi" ya da "Doppler şifti" adı verilir(7,8,9).

Doppler frekans değişim miktarı:

1- Ortamdaki dalga hızı (C)
2- Yansıtıcı ve kaynağın relatif hızları (V)
3- Kaynağın frekansına (F_O) bağlıdır.

Frekans değişimi sonuç olarak yansıtıcının relatif hızı ve dalganın ortamdaki iletim hızı ile orantılıdır. Elde edilen frekans değişimi ya da Doppler şifti:

$$FD = F_r - Fo = 2VFo/C$$

Eşitlikte görüldüğü gibi prob frekansı (Fo) arttıkça Doppler şifti, verilen obje hızına göre artmaktadır.

Kesin hız ölçümleri için damar ve ultrason demeti eksenelri arasındaki açısal farklılıkların düzeltilmesi gerekmektedir (Şekil 4). Bu durumda frekans değişimi (FD):

$$FD = [2VFo \times Cos\ Q]/C$$

Denklemde görülen Q, ultrason dalgası ve kan akım yönü arasındaki açıdır.

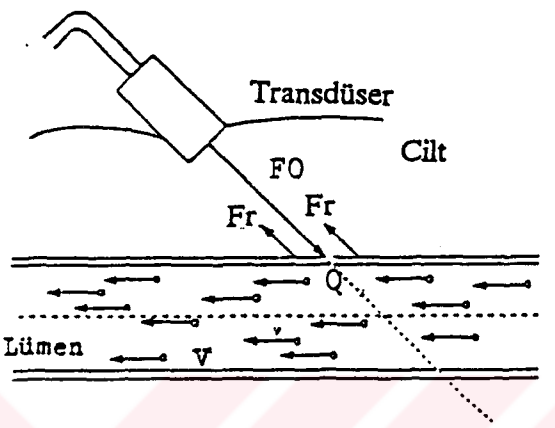

C = Sesin ortamdaki hızı
V = kan akım hızı
Q = akım yönü ve US dalgası arasındaki açı
Fo = gönderilen US frekansı
Fr = yansıyan US frekansı
FD = Doppler şift frekansı
= Fo-Fr
= 2FoV/C CosQ

Şekil 1. Başlangıç US dalgasının frekansı (Fo), hareket eden kan hücreleri tarafından saçılmıştır. Doppler etkisinin bir sonucu olarak alınan geriye saçılmış ekolar daha yüksek frekansa sahiptir (FD). V.hız; f, frekans; Q, akım yönü ve US dalgası arasındaki açı.

Q açısı 0 derece olduğunda, Cos0 = 1 olduğundan, en yüksek Doppler şifti elde edilir. Ancak pratikte ses dalgasının damara paralel olması güçtür. Ayrıca bu kadar küçük açılarda ses dalgalarının damar duvarından total yansıması nedeniyle sinyal elde edilmesinde teknik güçlükler ortaya çıkabilecektir. 60 dereceyi aşan açılar, akım değerlendirilmesi için uygun değildir. 90 dereceye doğru kosinüs değerleri hızla arttığından açı ölçümlerindeki küçük hatalar, açı düzeltmeli hız hesaplamalarında büyük

hatalara neden olmaktadır. Açı 90 derece olduğunda Cos 90=0 olduğundan teorik olarak hiç Doppler şifti saptanamaz. US dalgasının damar lümenine dik olması, hiç akım olmaması gibi yanlış sonuca götürebildiği gibi, 90 dereceye yaklaşan açılarda ileri ve geri akımların ayırt edilebilme özelliği bozulur. Bütün bu nedenlerle US dalgası ile akım yönü arasında 30-60 derece açı olacak şekilde inceleme yapılması önerilmektedir(7,8,9).

Kısaca özetlemek gerekirse, Doppler şifti genellikle klinik olarak 10-100 cm/sn arasında bulunan hız dağılımına sahiptir ve prob frekansına bağlı olarak 100-11.000 Hz arasında frekans değişimi oluştururlar. Damar daralmalarında karşılaşılan hızlar daha yüksek olabilir ve 500-600 cm/sn hıza yaklaşabilir. Bu frekans değişimleri işitilebilir sınırlar içindedir ve çalışma sırasında görüldüğü gibi ayrıca duyulabilir. Dokulardaki sayısal ses hızı, yaklaşık olarak 1540 m/sn'dir, klinikte kullanılan problar genellikle 2-10 MHz arasındadır(7,9).

Kan akımının fizyolojik özellikleri

Doppler bilgisi, temeldeki fizyolojik sürecin bir göstergesidir. Kan basıncı ile akım ve hız arasındaki ilişki, sonografiden elde ettiğimiz Doppler bilgisini anlamada önemlidir.

Kan, hücreler ve plazma sıvısından oluşan hareketli bir sıvıdır. Kanın viskozitesi direkt olarak alyuvarların relatif yüzdesi (hematokrit) ile ilgilidir. Dolaşımdaki kan akımına karşı direnç, en fazla küçük damarlar ve kapillerlerde olduğu için viskozite, kanı sisteme doğru itebilmek için gerekli olan iş miktarının belirlenmesinde önemlidir. Kan viskozitesi ayrıca kan akımı azaldığında önemli oranda artar.

İki faktör damardan kan akımını etkiler: 1- Damarın iki ucu arasındaki basınç farkı, 2- Damar direnci. Akım, basınç farkı ve damar direnci arasındaki ilişki şöyle açıklanabilir:

Akım = basınç farkı/direnç

Kan akımı, belli bir noktayı geçmiş akan kanın total miktarıdır. Akıma direnç damar çapı, damar uzunluğu ve kan viskozitesine bağlıdır ve bu ilişki(10):

Direnç = viskosite x uzunluk / çap4

Çap, direncin belirlenmesinde önemli bir faktördür, çünkü direnç çapın dördüncü kuvveti ile orantılıdır. Bu, damar çapındaki küçük değişikliklerin dirençte ve böylece akımda önemli değişiklikler oluşturabileceğini gösterir.

akım (cm^3/sn) = ort.hız (cm/sn) x alan (cm^2)

Dolaşım pulzatif bir sistem olduğundan, hız dağılımları ve dalga formları her ne kadar siklik ise de sabit değişim gösterirler. Basınç pulzasyonları ve oluşan akım değişimleri, hız eğrilerinde siklik değişimler şeklinde yansıtılır. Ek olarak her damar onun sistemdeki relatif pozisyonunu ve fizyolojik işlevini yansıtan karakteristik bir paterne sahiptir. Dalga formları ayrıca vücudun kardiak outputu, yerçekimine doğru akıp akmadığı ekzersiz, stres ve sindirimden de etkilenir. Sistol ve diastol arasındaki farklılıklar, önemli fizyolojik bilgileri yansıtırlar ve sonradan açıklayacağımız değişik indeksler kullanılarak karşılaştırılabilirler.

Dolaşımın pulzatif özelliği, değişik akım tipleri ve onunla birlikte hız dağılımlarına (laminar, türbülan, plug vb.) neden olur (Şekil 2). Tıpa veya tıkaç anlamına gelen İngilizce (plug) sözcüğü, akımın bir şişenin ağzındaki tıpa gibi lümeni eşit hızda doldurduğunu tanımlamak için kullanılır. Plug akım çok dar hız dağılımına sahiptir, çünkü hareket eden tüm kan aynı hıza sahiptir. Plug akım sıklıkla pulzatif sistemlerde özellikle aort gibi geniş damarlarda bulunur. Laminar akım, plug akıma göre daha geniş hız dağılımına sahiptir, çünkü damar duvarına temas halindeki kanın akım hızı, akımın merkezindeki kana oranla daha azdır. Türbülan akım geniş hız dağılımına sahiptir ve hız komponentleri, çok yavaştan çok hızlıya kadar geniş bir dağılım gösterir. Ek olarak girdaplar, hız bileşimlerine zıt yönler-

de ivme kazandırırlar. Daralma sonucu tıkanmalarda, türbülan hız paternindeki görüntüde sıklıkla ters akımlar da gözlenir. Ters akım ayrıca damar bifürkasyonlarında da izlenebilir. Akım tipi; 1- kan hızı, 2- kan viskozitesi, 3- damar çapı, 4- kan yoğunluğuna bağlıdır. Bu parametreler arasındaki ilişki, Reynolds' numarası olarak bilinir(10).

Reynolds numarası = (hız x çap x dansite) / viskozite

Reynolds' numarası türbülansın oluşma eğiliminin bir ölçümüdür. Reynolds' numarası 1- büyük damarlarda 2000, 2- düz arterlerde 1000, 3- arter ağacı dallarında 200'ün üstüne çıktığında genellikle türbülans oluşur. Sonuç olarak Reynolds sabitinin türbülans için eşik değeri, damar geometrisi ile ilgilidir ve vasküler yapı karmaşıklaştıkça azalma gösterir.

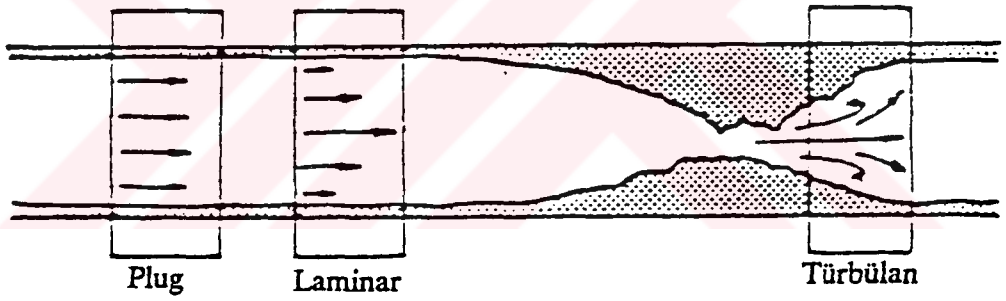

Şekil 2. Plug, laminar ve türbülan akım. Plug akım esas olarak tek hızda hareket eden kandan ibarettir. Laminar akım çeşitli hızlarda akımı içerir. Hız şekli, damar ve kan arasındaki ara yüzde oluşan en düşük hareket ile genel olarak paraboliktir; en hızlı hareket eden kan damar merkezindedir. Türbülan akım değişik hız dağılımlarını içerir (tıkanma yerinden geriye ters akım ve jetler gibi).

Plug, laminar ve türbülan akımlar arasındaki en kesin farklılık, hızların relatif dağılımıdır. Sonuç olarak Doppler spektrumu, türbülan akımda çok daha geniş olacaktır. Türbülans, pürüzsüz akımda bozulmanın

olduğu her noktada, örneğin bifürkasyonlar, damar içi plaklar, keskin kıvrımlar ve damarların patolojik daralmalarında gözlenebilir. Aterosklerotik damar daralmaları ve beraberindeki düzensiz damar iç yapısında oluşan türbülans, sıklıkla tıpkı girdaplardan oluşan ters akım gibi çok geniş hız dağılımı gösterir.

ALET TİPLERİ

1- Continuous Wave (CW) Doppler

Devamlı dalga tekniği, Doppler hız bilgisinin elde edilmesinde en sıklıkla kullanılan metodlardan biridir. Bu sistemdeki prob iki ayrı eleman içeir, biri sürekli dalgaları gönderir, diğeri geri yansıyan ekoyu algılar. Daha ucuzdur, kolay uygulanabilir ve geniş hız dağılımlarını sınırsız olarak ölçebilir. CW Dopplerde, dalga yolu boyunca ve akım hızı 6 cm/sn'nin üzerindeki tüm hareketli hedeflerden Doppler sinyalleri algılanır(11). Ancak farklı derinliklerden gelen sinyallerin kaynağı, eksen rezolüsyonu olmadığından ayırt edilemez (Şekil 3).

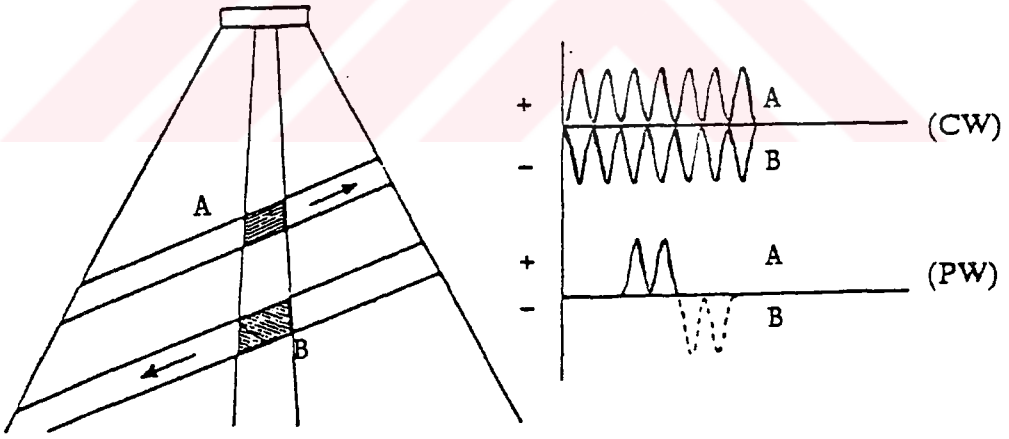

Şekil 3. Sürekli dalga (CW) ve puls dalga (PW) Doppler sinyalleri
Soldaki şekilde, prob farklı derinlik ve kan akımının farklı yönlerindeki iki damarı görüntüler. Sağdaki şekilde üst trase, CW Dopplerden elde edilen bilginin gösterimidir, A ve B damarının her ikisinden de aynı zamanda saptanan sinyaller izlenebilir. Oluşan trase, hem pozitif (proba doğru) hem de negatif (probtan uzaklaşan) bileşime sahiptir. Alt trase, PW Doppler aletinden elde edilmiştir ve A damarı (koyu çizgi) ya da B damarının (kesintili çizgi) değerlendirilmesini seçme olanağını verir.

2- Pulsed Wave (PW) Doppler

Bu sistemde, CW Dopplerdeki iki ayrı elementin yerine getirdiği işlevler, aynı probta tek bir element tarafından yapılır. Aynı kristal hem aralıklı olarak US dalgaları gönderir, hem de bu aralıklar sırasında dönen dalgayı algılar. Pulzasyon ve dönen eko arasındaki zaman gecikmesi, US dalga hızı ve direkt olarak yansıtıcının derinliğine bağlıdır (Şekil 6). US pulzasyonunun süresi (pulzasyon uzunluğu) ve dalganın dönmesindeki relatif zaman miktarı (görev siklusu) önemli parametrelerdir. Eğer hareket mevcutsa dönen pulzasyonda ayrıca bir frekans değişimi de olacaktır. Pulzasyon uzunluğu ve görev siklusu gibi parametreler ölçülebilecek en yüksek frekansa bir üst sınır koyarlar. Ek olarak gecikme ekonun derinliği ile ilgili olduğundan, belirli yerlerden hız ölçümü yapılabilir ve hedefin derinliği saptanabilir, buna "Range Gating" denir(7,12). Bu, PW Dopplerin CW Dopplere önemli bir üstünlüğüdür; çünkü uygulama yapılan özel hedef damardan akım bilgisi sağlama olanağını verir. Ancak sinyalin tam kaynağını belirtmek zordur, çünkü yüzey altı anatomi görülememektedir(12).

Gönderilen US dalgasının yolu üzerinde bulunan Doppler değişim sinyallerinin alındığı üç boyutlu bölgeye "örnekleme aralığı" (sample volume = SV) denir (Şekil 4). Uygulayıcı SV'nin yerini ve boyutlarını değiştirebilir. SV'nin aksiyel boyutu, gönderilen dalganın süresine ve alıcının açık kalma süresine bağlıdır. SV'ün genişliği Doppler ölçümünün doğruluğunu etkilediği için önemlidir(7). SV damarın merkezinde, damarın dış konturlarını taşmayacak şekilde yerleştirilmelidir. SV damar çapından daha geniş olursa, Doppler frekans şiftinin sinyal/ses oranı belirgin olarak düşebilir.

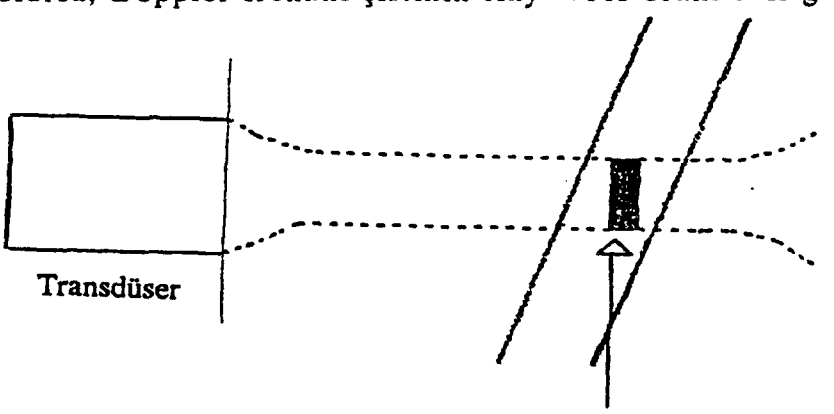

Şekil 4. Doppler örnekleme aralığı (sample volum-SV)

3- Duplex (Dupleks) Doppler

Dupleks Doppler, iki boyutlu gerçek zaman (real time) ile PW Doppler görüntülemeyi birleştirerek oluşturulmuş cihazlardır.

Bu cihazlar iki tiptir:

1- Doppler incelemesi yaparken görüntüyü dondurur.

2- Azalmış bir hızda simultane gerçek zamanlı (real time) görüntüleme eşliğinde Doppler incelemesine olanak verir. Böylelikle Doppler sinyali kaynağının kesin lokalizasyonu yapılabilir. Dupleks Doppler Görüntülemede hem görüntü hem de hız bilgisi tek cihaz ile elde edilir. İki bulgu gerçek zamanlı (real time) Ultrasonografi görüntüsünde birleştirilir ve bu şekilde Doppler ölçümü yapılan damarın lokalizasyonu gösterilir. Ayrıca incelenen damarın boyutlarına ait bilgi de elde edilmiş olur ve gerekli ölçümler yapılır. Kan akımındaki zamana göre değişiklikler Doppler dalga spektrumu denen, EKG eğrisine benzer şekilde hareketli bir eğri ile gösterilir. Dalga paterninden pik hız gibi kardiak siklustaki herhangi bir noktada hız dağılımı ile ilgili bilgi de elde edilebilir. Dupleks Doppler görüntüleme yukarıda açıklanan iki tekniğe de pek çok üstünlükler gösterir ve bu teknoloji karotid, fetal, uterin, abdominal ve periferik damarların görüntülenmesinde Doppler US'nun teknik olarak yararlı olmasını sağlamıştır(13).

4- Renkli Doppler

Bu teknik, araştırıcının tüm görüntü hakkında hız bilgisine sahip olmasını sağlar. Renkli akım aletleri, dönen ekolarla ilgili hız bilgisi verdikleri gibi, geleneksel iki boyutlu görüntülemeye renk bilgisini de eklerler. Renk ve yoğunluk, görüntüdeki hızların yönü ve derecesini gösterir(14). Proba doğru gelen (yaklaşan) akım kırmızı, uzaklaşan ise mavi ile gösterilir. Akım hızı, Renkli Doppler işaretleri koyu mavi ya da kırmızı olarak saptanabildiğinde "düşük", açık mavi ya da kırmızı olarak görülebildiğinde "orta" ve renk tonu kırmızıdan yeşile ya da akımın karşı yönünde maviden yeşile değiştiğinde "yüksek" dereceli olarak yorumlanabilir(32).

Araştırmacı dupleks Doppler görüntülemede olduğu gibi, o anki özellikleri anlamak için görüntüde belirli alanları seçebilir. Özellikle geleneksel yöntemlerle gösterilemeyen damarların veya organları besleyen damarların değerlendirilmesinde yardımcıdır(12). Renkli Doppler akım görüntülenmesinin kullanımı, boyun ve ekstremiteler, üst abdomen ve abdominal transplantların damarlarında, obstetrik ve jinekolojide, dializ fistülleri, testiküler ve penil akım, ayrıca çeşitli tümör damarlarında akımın görüntülenmesinde tanımlanmıştır(14,15,16). Renkli Doppler görüntüleme gerek anatomik detay, gerekse hız bulgularını birleştirerek, klinisyene kolayca anlayabileceği şekilde bilgi verir. Renkli akım haritalanması dahil olsun ya da olmasın spektrum analizi, çoğu Doppler incelemesinin esas bölümü olarak kalır. Gerçekte renkli aletin varlığı, geleneksel dupleks görüntüleme ve spektrum analizin yerine geçmez, fakat bir ilave olarak akım haritalarının yapılmasını kolaylaştırıcı rol oynar(14).

Doppler Ultrasonografinin Klinik Uygulamaları:

Kan akımı hakkında Doppler çalışmaları yoluyla sağlanabilecek bilgiler, akım hızı spektral dalga formu (Flow Velocity Wave = FVW) ve kan akım hacminden (Volume of Blood Flow = VBF) oluşur. VBF ortalama kan akım hızı ve damar alanının ölçülmesi ile hesaplanır. Damarın kesit alanı B-mod imajda ölçülür ve kan akım hacmi ml/dak olarak hesaplanır. VBF'nin kantitatif değerlendirilmesinde hataya neden olabilecek kaynaklar şunlardır(17):

- damar çapının ölçümü
- damar ve ses dalgası arasındaki açının ölçümü
- örnekleme aralığının pozisyonu
- düşük hızlı akıma ait sinyallerin, yüksek geçişli olarak filtre edilmesi.

Ölçüm yaparken yukarıda sayılan işlemlerde yapılan hatalar, VBF ölçümünün doğruluğunu azaltır. Bunun aksine, Dopplerin hız dalga formunun kalitatif değerlendirilmesi daha basit olarak hesaplanır. Kantita-

tif ölçüme göre, gözlemcinin diğer gözlemcilerle arasındaki farklılıkları da daha azdır.

Kan akım hızı dalga formu (FVW), kalp siklusu sırasında eritrositlerin en yüksek hızlarındaki geçici değişiklikleri ifade eder. Kan akım hızı dalga formu incelemesinde amaç spesifik olarak distal dolaşımın hemodinamiği hakkında fikir sahibi olmaktır(8). Doppler spektrumunda, akımının önemli özelliklerini ölçmede kullanılan bazı indeksler mevcuttur(12,13). Bu indeksler, sistolik hız (S), diastol sonu maksimal hız (D) ve bir siklus boyunca elde edilen ortalama hız değerine bağlıdır (Şekil 5). Bu indekslerin bir avantajı, açısal düzeltme gerektirmemesi ve damar boyutlarının bilinmesinin zorunlu olmamasıdır. Bu küçük damarların ya da vena umblikalis gibi hareket halindeki damarların incelenmesinde çok önemlidir. Klinikte kullanılan üç primer indeks şunlardır:

"Peak" sistolik hız/"End" diastolik hız = S/D
Rezistif indeks = (S-D)/S
Pulzatilite indeksi = (S-D)/ortalama

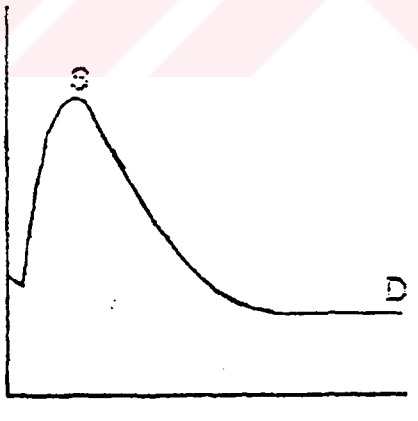

Şekil 5. Klinikte sıklıkla kullanılan üç indeks: maksimal sistolik akım hızı (S)/diastol sonu maksimal hız (D), rezistif indeks (RI) ve pulzatilite indeksi (PI).

S/D oranı, özellikle obstetrikte damar açısı ve boyutlarının zor tespit edildiği umblikal kord ve utero-plasental arterlerin dalga şekillerinin belirlenmesinde kullanılır(11). Ek olarak, pek çok araştırıcının inancına göre plasental direncin ölçümü, intraüterin gelişme geriliği (IUGR) tanısında yapılan akım ölçümlerinden daha değerlidir(12). Rezistif indeks (RI), anormal dalga şekillerinin ayırımında biraz daha duyarlıdır, çünkü payda hiçbir zaman sıfır olmaz. Bu indeks özellikle renal transplantların incelenmesinde kullanılır. Pulzatilite indeksi (PI), ortalama hızı göz önüne aldığından, en hassas şekilde anormal dalga formlarını ayırt eder. Ancak bu ölçüm her aletle yapılamadığından, başka analizleri gerektirir. PI obstetrik ve abdominal Doppler incelemelerinde kullanılır.

MATERYAL VE METOD

Renkli Doppler ultrasonografinin testis ve paratestiküler organ patolojilerinin tespitindeki rolünün araştırılması amacı ile akut skrotum ve skrotumda yer kaplayıcı lezyon ön tanısı ile departmanımıza gönderilen hastalar değerlendirildi. Çalışmaya 45 hasta dahil edildi. Bu hastaların 6'sı pediyatrik grupta olup (0 – 15, ortalama 3,6 yaş) diğer 37 hasta erişkin yaş grubunda idi (16-69 yaş, ortalama 35,4 yaş). Hastaların 16'sında akut skrotum, 29'unda ise skrotumda yer kaplayıcı lezyon ön tanısı mevcuttu.

Tüm hastalar supine pozisyonda ATL Ultramak 9 HDI (High Definition Imaging) renkli Doppler ultrasonografi cihazı ile 5-10 MHz'lik dönüşümlülinear transduser ile değerlendirildi.

Akut skrotum ön tanısı alan ve testis torsiyonu düşünülen hastalarda testiküler ve supratestiküler arterlerin peak sistolik akım hızı ölçüldü ve intratestiküler kanlanmanın olup olmadığı gösterildi. İntratestiküler arterlerde peak sistolik hız ve resistiv indeks ölçüldü. Appendiks testis torsiyonu düşünülen hastalarda appendiks testis'in boyutları ve kanlanması kaydedildi. Epididimit düşünülen hastalarda epididimin genel olarak kanlanması, hipervasküler olup olmadığı değerlendirildi. Testiste yer kaplayıcı lezyon olan vakalarda lezyonun boyutu, ekojenitesi ve vaskülaritesi kaydedildi. Akut gelişen hidrosel vakalarının %10'unda testiküler tümörün hidrosele eşlik ettiği gözönünde tutularak testis detaylı olarak değerlendirildi.

Skrotumda yer kaplayıcı lezyon ön tanısı ile incelemeye alınan hepsi erişkin 29 hastadan 12'sinde ağrısız testiküler büyüme, diğerlerinde ise kaput epididim lokalizasyonunda palpable kitle ve diğer bir grupta ise hidrosel mevcuttu. Bu hastaların tümünde gri-skala ultrasonografide skrotal sıvı artışı, testis ve epididimin boyutları, boyut artmış ise heterojen veya homojen olduğu ve ekojenitesi incelendi. Ayrıca histopatolojik tanıda önemli olan kalsifikasyon ve kistik komponentlerin olup olmadığı ve lezyonun sınır ve konturları hakkında bilgi edinilmeye çlaışıldı. Yer kaplayıcı kitle ön tanısı ile değerlendirilen hastalar lezyon içindeki vaskülarite araştırılması için renkli Doppler ile incelemeye alındı. Tüm bu hastalarda lezyonun çapı ve vaskülarite ile lezyon büyüklüğü arasındaki ilişki araştırıldı. Ayrıca lezyonun histopatolojik tanısının vaskülarite üzerinde etkili olup olmadığı araştırılmaya ve tespit edilmeye çalışıldı. Yer kaplayıcı intraskrotal lezyon ön tanısı olan tüm bu hastalarda peak sistolik hız, diastol sonu akım hızı ve resistiv indeks ölçülerek tümöral kitlelerdeki akım direnci hakkında bilgi edinildi.

İnceleme sırasında akut skrotal ağrı ile üroloji departmanından kliniğimize sevk edilen ve renkli Doppler incelemesinde torsiyont anısı konan altı hastadan beşine eksplorasyon, birine detorsiyon uygulandı.

Aynı klinik tablo ile kliniğimize sevk edilen ve renkli Doppler inceleme ile epididimit, orşit ve orşiepididimit tanısı konan on hastanın hepsi antibiyotik tedavisine alındı.

Ağrısız skrotal kitle yönünden incelenmek için kliniğimize sevk edilen ve renkli Doppler ile Tm teşhisi konan onbir hastanın hepsi operasyona alındı.

BULGULAR

İncelemey tabi tutulan 45 hastadan 16'sında akut skrotum ön tanısı vardı. Bunlardan 6'sı torsiyon tanısı ile, 11'i akut orşit, epididimit veya orşiepididimit ön tanısı ile ve 29'u ise skrotumda yer kaplayıcı kitle ön tanısı ile Doppler ultrasonografiye gönderilmişlerdi. Bu hastalardan çocuk grubunda olan ve testis torsiyonu ön tanısı olan 4 hastada gri-skala ultrasonografide testiste şişme, hipoekojenite ve heterojenite izlendi. Bu hastaların renkli Doppler ile incelenmesinde her 4 hastada intratestiküler kan akımı yokluğu tesbit edildi (Resim 1, 2). Semptomların başlamasından Doppler ultrasonografiye sevke kadar geçen süre 1-3 saat (ortalama 2,2 saat idi). Bu hastaların 2'sinde supratestiküler kan akımı artmış, diğer 2'sinde ise normaldi.

İntratestiküler arterlerdeki resistiv indeks 0,60, 0,72, 0,47, 0,47, 0,62 (ortalama 0,57) olarak ölçüldü. Tüm bu hastalara akut torsiyon tanısı ile eksplorasyon önerildi (Resim 3).

Akut skrotum grubunda yer alan 15 yaşındaki 1 hastada appendiks testis lokalizasyonunda hipoekojen ve heterojen karakterde 26x15 mm ebadında lezyon izlendi. Lezyon içindeki kan akımı azalmıştı ve lezyon içi damarlarda resistiv indeks 0,60 μ olarak ölçüldü. Bu hasta appendiks testis torsiyonu tanısı ile konservatif tedaviye alındı (Resim 4). Yine aynı grupta 26 yaşındaki 1 hastada travma sonrası akut skrotum semptomları başlamış-





Resim 1. Akut testis torsiyonu:
Sol testis kontralateral testise oranla hipoekojen, heterojen ve büyüktür. Doppler incelemede intratestiküler kanlanma azalmış ve ancak testiküler arterin bir dalında kan akımı izlenmektedir.





Resim 2. Testis torsiyonu

Renkli Doppler incelemede intratestiküler kan akımı izlenmemektedir. Testis büyümüş, hipoekojen ve heterojen görünümdedir.





Resim 3. Akut sol testis torsiyonu

Testis büyümüş, hipoekojen ve heterojendir. Testis parankiminde hipoekojen lokule sıvı izlenmektedir. Renkli Doppler incelemede intratestiküler kan akımı izlenmekte olup, testiküler arter'de R.İ 0,47 olarak ölçülmüştür.





Resim 4. Appendiks testis torsiyonu

Sağ appendiks testis lokalizasyonunda heterojen hipoekojen ve 23x12 mm ebadında lezyon alanı izlenmekte olup, renkli Doppler incelemede vaskülarite izlenmemektedir.

tı. Semptomların başlamasından Dopplere sevk edilinceye kadar geçen süre 2 saat idi. Gri-skala ultrasonografide sağ testiste hipoekojenite, heterojenite ve şişme izlendi. Doppler ile incelemede testis içinde kan akımı saptanmadı ve peritestiküler damarlardaki resistiv indeks 0,72 olarak ölçüldü. Hastaya travmatik torsiyon tanısı ile detorsiyon uygulandı ve yapılan kontrol Doppler incelemede testiküler kan akımının normale döndüğü izlendi.

Akut skrotum ön tanısı olan erişkin gruptaki 11 hasta ise akut orşit, epididimit ve orşiepididimit yönünden incelenmeye alındı. Bu gruptan 1 hastada gri-skala ultrasonografide sağ testiste 4x2 cm ebadında hipoekojen ve heterojen lezyon mevcut idi. Bu hastanın Doppler bulgusunda lezyon içi kan akımında artış izlendi ve lezyon içi damarlardaki resistiv indeks 0,35 larak ölçüldü ve fokal orşit tanısı kondu. Akut epididimit ön tanısı ile ele alınan 5 hastada gri-skala ultrasonografide etkilenen taraftaki epididimde büyüme, hipoekojenite ve heterojenite mevcut idi (Resim 5). Bu 5 hastadan 1'inde etkilenen taraftaki kaput epididimde lokule sıvı ve kontralateral kaput epididimde 2 ve 4 cm çapında 2 adet kistik lezyon izlenmekte idi. Bu 5 hastanın Doppler ile incelenmesinde hepsinde epididimal vaskülarizasyon artışı mevcuttu (Resim 6, 7) ve resistiv indeks sırası ile 0,60, 0,70, 0,61, 0,47, 0,62 (ortalama 0,60) idi (Resim 8). Akut epididimit ön tanısı olan 4 hastada gri-skala ultrasonografide hipoekojenite, heterojenite hem testis ve hem epididimde izlenmekte idi ve testis ile epididimin her 2'si de büyümüştü (Resim 9). Bu 4 hastanın 1'inde skrotal kavitede lokule sıvı izlenmekte idi (Resim 10). Tüm bu 4 hastanın Doppler tetkikinde epididim ve testiste vaskülarite artışı izlenmekte olup, hiperemiyi kanıtlıyordu. Epididimal damarlardaki resistiv indeks 0,35, 0,62, 0,33, 0,45 (ortalama 0,44), testiküler damarlardaki resistiv indeks ise 0,36, 0,82, 0,36, 0,43 (ortalama 0,48) olarak ölçüldü (Resim 11). Aynı grupta 1 hastada ise sol skrotal kavite içinde heterojen karakterde ve halo benzeri bir çeper ile çevrili, intestinal ans benzeri görünüm veren, ancak içinde gaz ve peristaltizm tesbit edilmeyen lezyon alanı izlenmekte idi. Lezyon tümör, skrotal herni ve enflamatuar lezyon yönünden süspekt bulundu ve antibiyotik tedavisinden sonra lezyonun gerilediği ortaya çıkarak epididimit tanısı aldı.





Resim 5. Sol epididimit

Sol epididim büyük, heterojen, hipoekojen görünümde olup, renkli Doppler incelemede epididimal damarlarda vaskülarizasyon artışı izlenmektedir.





Resim 6. Sol epididimit

Büyüyen, heterojen ve hipoekojen karakterdeki epididimde renkli Doppler incelemede epididimal damarlarda hiperemi bulgusu olarak vaskülarizasyon artışı izlenmektedir.





Resim 7. Epididimit

Sol kaput epididim lokalizasyonunda heterojen, hipoekojen imaj izlenmektedir. Lezyon içindeki vasküler artış epididimitteki hiperemiyi kanıtlamaktadır.

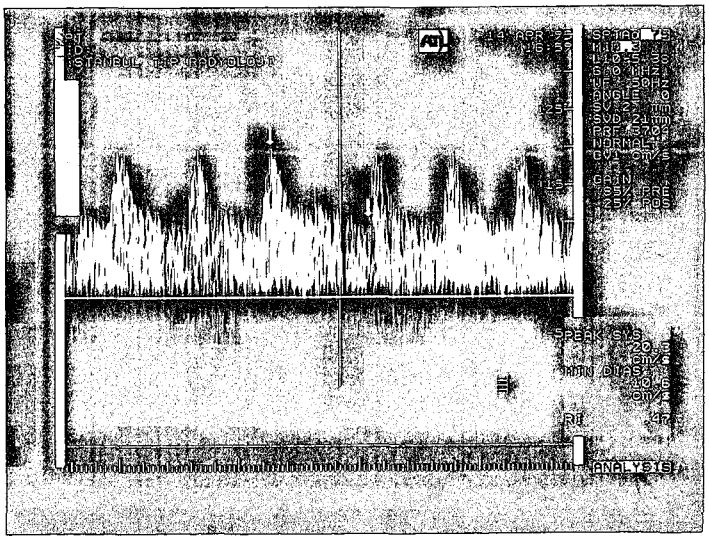



Resim 8. Epididimit

Yapılan spektral analizde düşük dirençli arteriyel akımın göstergesi olarak artmış diastolik komponent izlenmektedir. B'de eksenin altında venöz akım izlenmeketdir. Testiküler arterlerdeki R.İ 0,47 olarak ölçülmüştür.





Resim 9. Orşiepididimit

Sağ testis ve epididim büyümüş, heterojen ve hipoekojendir. Renkli Doppler incelemede intratestiküler ve epididimal damarlarda vaskülarizasyon artışı izlenmektedir.





Resim 10. Orşiepididimit

Sol testis ve epididimde büyüme, heterojenite ve hipoekojenite izlenmektedir. Sol skrotal kavitede lokule sıvı mevcut olup, renkli Doppler incelemede testiküler ve epididimal kan akımı artmıştır. Testiküler arterdeki R.İ 0.62 olarak ölçülmüştür.

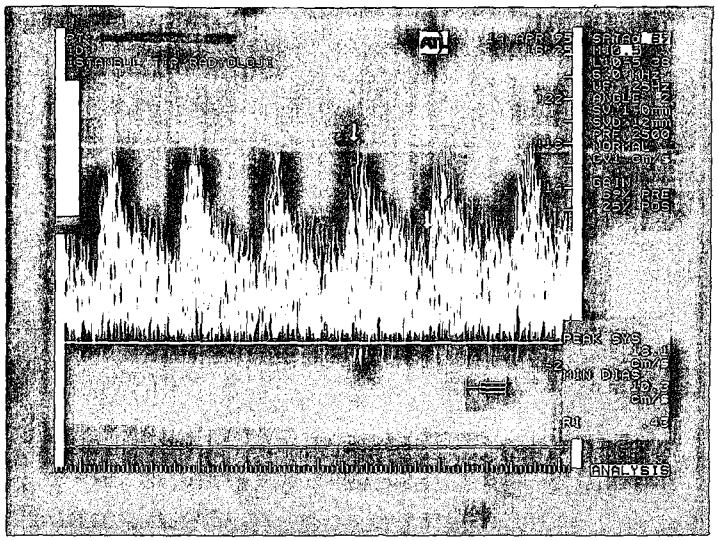

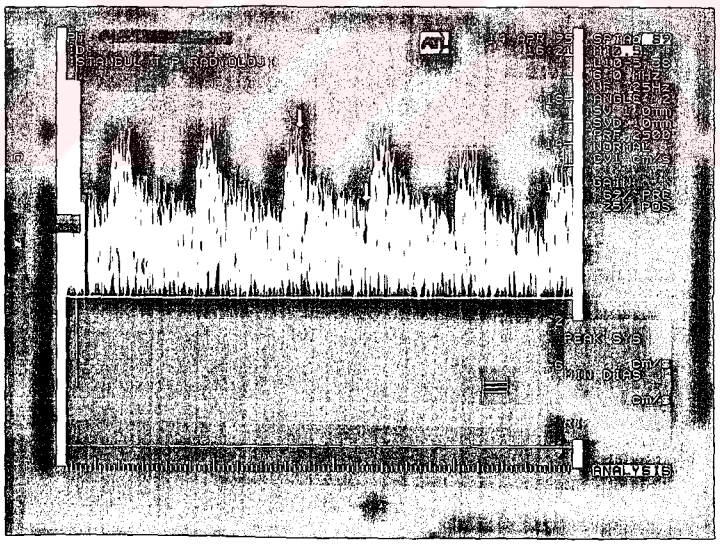

Resim 11. Orşiepididimit

Spektral analiz: Testiküler arterde düşük direncin göstergesi olarak diastolik komponentin artışı izlenmektedir. Testiküler arterdeki R.İ 0.43'tür.

Bir hastada kabakulak orşitine sekonder testiküler atrofi mevcut olup, gri-skala ultrasonograide testis küçük olarak izlenmekte idi. Doppler bulgusu olarak intratestiküler kan akımı mevcut değilken supratestiküler kan akımı normal olarak izlenmekte idi. Orşit, orşi-epididimit ve epididimit tanısı olan bu hastalarda uygun doz ve sürede uygulanan antibiyotik tedavisinden sonra semptomların gerilediği ve kontrol Doppler incelemede vaskülaritenin normale döndüğü izlendi (Tablo 1). Torsiyon, epididimit, orşiepididimit ve orşit tanısı ile incelenen hastaların aldığı kesin tanı ile elde edilen Doppler bulguları Tablo 1'de gösterilmiştir.

Skrotumda yer kaplayıcı lezyon ön tanısı ile incelenen 29 hastadan 12'sinde gri-skala ultrasonografi bulgusu olarak nonhomojen, hipoekojen ve değişik büyüklükte intratestiküler lezyon mevcuttu. Bu hastalar lezyon içindeki vaskülaritenin araştırılması için Doppler ile incelendi (Tablo 2). İki hastada testisi diffüz olarak tutan ve büyümesine neden olan, 3 hastada testiste sırası ile 2,2x2,5 cm, 9 mm ve 1,9 cm ebadlarında hipoekojen ve solit kitle tesbit edildi. Doppler ile incelemede 9 mm çapındaki lezyon hipovasküler diğerleri ise hipervasküler idi. Lezyon içindeki damarlarda resistiv indeks 0,59, 0,51, 0,59, 0,58, 0,53 (ortalama 0,56) olarak ölçüldü. Bu hastalarda uygulanan radikal orşiektomi sonrası histopatolojik tanı seminom idi (Resim 12). İki hastada gri-skala ultrasonografide testis içinde nonhomojen, sınırı iyi seçilen kitle mevcuttu. Kitle testisi diffüz olarak tutmuş, büyütmüş ve içinde kistik ve solit alanlar ve kalsifikasyonlar izlenmekte idi. Doppler ile incelemede her iki lezyonun hipervasküler olduğu tesbit edildi. Lezyon içindeki damarlarda resistiv indeks 0,89 ve 0,60 (ortalama 0,74) olarak ölçüldü ve yapılan radikal orşiektomi sonrası histopatolojik tanı matür teratom ve diğeri ise immatür teratom idi (Resim 13).

3 hastada gri-skala ultrasonografide testiste sınırları iyi seçilen kistik alanlar ve kalsifikasyonlar içeren heterojen ve hipoekojen lezyonlar izlendi. Bu hastalardan 1'inde testis diffüz olarak tutulmuş, diğer 2'sinde ise lezyon boyutları 23x15 mm ve 25x12 mm idi. Bu 3 hastanın Renkli Doppler ile incelemesinde lezyon içi hipervaskülarite dikkati çekti ve intratestiküler damarlardaki resistiv indeks sırası ile 0,66, 0,86, 0,58 (ortalama

Tablo 1

Hasta Sırası	*Adı Soyadı*	*Klinik*	*Klinik tanısı*	*Doppler bulgusu*	*Rİ*		*Gray skala US bulguları*	*Başlama saati*	*Sonuç*
1	A.T	27	Orşiepidimit	Testis epididimde vaskülarite artışı	epididim testiste	0,35 0,36	Diffüz testis büyümesi, epididim büyümesi ekojenite azalması	4 saat	antibiyok.ted.
2	S.D	15	Appendiks testis tors.	Testiküler kan akımı normal appendiks testik kan akımı azalmış		0,60	Testis ve epididim normal, appendiks testiste 26x15 mm ebadında hipo ekojen heterojen mass, reaktif hidrosel	7 saat	konservatif
3	N.T	63	orşiepididimit	Testis ve epididimde vaskülarite artışı	epididim testis	0,62 0,82	Testis hipoekojen, heterojen, kaput epidi-odim hipoekojen, heterojen	5 saat	antibiyot.ted.
4	H.Ç	33	"	" "	epiidim testis	0,33 0,36	Testis ve epididim heterojen, hipoekobjen ve büyük, skrotal kavitede loküle sıvı	4 saat	"
5	S.Y	31	epididimit	epididimal vaskülarite artışı testis normal	epididim testis	0,32 0,35	Sol epididim büyük, hipovasküler kaput epididimde 2 ve 4 cm çapında spermatosel	3 saat	"
6	İ.K	22	"	Sağ kavda epididimde vasküler artış	epididim testis	0,37 0,47	Sağ kavda epididimde büyüme ve hipoekojenite	5 saat	"
7	E.K	32	orşiepididimit	Testis ve epididimde vasküler artış	epididim testik	0,45 0,43	Sağ testis ve epididim büyük, heterojen hipoekojen testiste milimetrik kalsifikas-yonlar	4 saat	"
8	K.G	37	epididimit	kavda ve korpus epididimde vaskülarite artışı	epididim testis	0,36 0,37	Sol korpus ve kavda epididim büyük, heterojen, hipoekojen, sol hidrosel	5 saat	"
9	A.E	28	fokal orşit	lezyon içinde vaksüler artış	epididim testis	0,35 0,36	sağ testiste, 4,08x2,11 cm ebadında hipo-ekojen, heterojen lezyon	3 saat	"
10	O.K	42	epididimit	kavda epididimde vaskaler artış	epididim	0,32	sol kauda epididim kalınlaşmış, hipoekojen heterojen, dıştan çeper benzeri cidar ile çevrili ans benzeri görünüm, peristaltizm ve gaz yok.,	12 saat	"

Tablo 1 - devam

Hasta sırası	*Adı Soyadı*	*Klinik*	*Klinik tanısı*	*Doppler bulgusu*	*Rİ*		*Gray skala US bulguları*	*Başlama saati*	*Sonuç*
11	V.G	2 ay	Sol torsiyon	sol testiste kan akımı yok peritestiküler kan akımı artmış	epididim testis	0,70 0,60	Sol testiste hipoekojen büyüme	2 saat	Explorasyon
12	A.Y	35	Sol epididimit	Epididimde vaskülarite artışı	epididim testis	0,34 0,32	sol epididim büyük, heterojen, hipoekojen sağ kaput epididimde 4 ve 9 cm spermatosel	8 saat	Antibiyotik
13	A.A	26	Sağ torsiyon	Sağ testiste kan akımı yok	epididim testis	0,65 0,72	Sağ testis heterojen, hipoekojen	2 saat	detorsiyon
14	M.K	5 ay	Sol torsiyon	sol testiste kan akımı yok peritestisüler kan akımı artmış	epididim testis	0,61 0,47	sol testis hipoekojen büyük, sağda mikrokalsifikasyonlar	1 saat	Explorasyon
15		3	torsiyon	Sol testiste kan akımı yok	epididim testis	0,600 0,47	sol testis hipoekojen	3 saat	"
16		5	torsiyon	testiste kan akımı yok	epididim testis	0,62 0,65	sağ testis büyük, hipoekojen	3 saat	"
17	E.D	27	oşide sekon. testis atrofisi	atrofik testiste kan akımı yok			sol testis küçük, hipoekojen, heterojen 5 ay önce geçirilmiş orşit (kabakulak orşidi) sağ kaput epididimde 3 mm çapında spermatosel	2	–

Tablo II

Hasta Sırası	*Boyut*	*Vaskülarite*	*Patoloji*	*Peak Sistolik hız (9,7)*	*R.I* (<0,7)	*Ad*	*Yaş*	*Gray-skala*	*Doppler bulgusu*
18	Testiste diffüz tutulum	hipervasküler	Embry.Cell Ca	7,2 hız cm/sec	0,51	N.S	26	Testiste ksistik ve kalsifikasyon alanları içeren hipo-ekojen kitle	Lezyon içinde hipervaskülarite
19	"	"	Teratom matür kistik	33,2 cm/sec	0,89	S.Z.T	19	Sınırı iyi seçilen kistik ve non kalsifikasyonlar içeren non homojen kitle	"
20	"	"	Seminom	18,2 cm/sec	0,59	K.V	32	58x37 mm ebadında heterojen ve septasyonlu hipoekojen lezyon	"
21	2,3x1,5 cm	"	Embry.Cell Ca	6,2 cm/sec	0,66	M.Y	27	Sağ testiste büyüme kalsifikasyon ve kistik alanlar içeren lezyon	"
22	2,2x2,5 cm	"	Seminom	19,8 cm/sec	0,58	F.A	61	Testiste hipoekojen heterojen lezyon	"
23	2,5x1,2 cm	"	Embry.Cell ca	32,1 cm/sec	0,86	M.A	35	Sınırı iyi seçilen, kistik alanlar ve kalsifikasyonlar içeren lezyon heterojen mass	"
24	testiste diffüz tutulum	"	Teratom inmatür	7,3 cm/sec	0,60	H.Ç	27	Sınırı iyi seçilen kistik alan ve kalsifikasyonlar içeren lezyon kontralateral testiste mikrokalsifikasyon	"
25	9 mm çapında	hipovasküler	Seminom	38,5 cm/sec	0,59	S.S	39	testis içinde heterojen, hipoekojen leyon	lezyon içinde hipovaskülarite
26	2x1,9 cm	hipervasküler	Seminom	18,2 cm/sec	0,58	O.D	48	testis iined oval hipoekojen mass	"
27	testiste diffüz tutulum	"	Seminom	19,2 cm/sec	0,53	H.K	45	testiste heterojen, hipoekojen lezyon	"
28	1,1x1,5	hipovasküler	Leyding cell ca	14,2 cm/sec	0,56	M.D	32	testiste fokal heterojen lezyon	"





Resim 12. Testiste Seminom

Testisi diffüz olarak tutan, büyüten, heterojen, hipoekojen ve septasyonlu lezyon izlenmektedir. Tümör çapı 1,5 cm'den büyük olup, renkli Doppler incelemede hipervasküler olduğu izlenmiştir.



Resim 13. Teratom

(A) ve (B) Sol testisi diffüz tutan heterojen karakterli, kistik ve kalsifik odakları olan kitle izlenmeketdir. (C) renkli Dopplerincelemede lezyonun hipervasküler olduğu görülmektedir. (D) spektral analizde testiküler arterdeki yüksek diastolik komponent tümördeki düşük arteriyel akımı göstermektedir.

0,70) olarak ölçüldü. Bu hastaların radikal orşiektomi sonrası histopatolojik tanıları Embryonel hücreli karsinom idi (Resim 14, 15, 16). 1 hastada gri-skala ultrasonografide testiste 11x15 mm ebadında testisi büyüten fokal heterojen lezyon alanı mevcuttu. Bu hastanın renkli Doppler incelemesinde lezyonun hipovasküler olduğu saptandı ve lezyon içi damarlardaki resistiv indeks 0,56 olarak ölçüldü. Bu hastanın radikal orşiektomi sonrası histopatolojik tanısı Leydig hücreli tümör idi. 1 hastada gri-skala ultrasonografi ve renkli incelemede ise lezyonun hipervasküler olduğu izlendi ve radikal orşiektomi sonrası histopatolojik tanı hipospermatogenez idi ve tümör saptanmadı.

6 hastada skrotal kavitede çeşitli miktarlarda hidrosel izlenmekte olup, 2 hastada kaput epididim lokalizasyonunda hidroselin yanı sıra spermatosel mevcut idi (Resim 17). 6 hastada ise kaput epididim lokalizasyonunda spermatosel mevcut idi. Bu 6 hastadan 1'inde sağ kaput epididimde birbiri ile ilişkili 3 adet en büyüğü 1x0.8 cm ebadında kistik lezyon imajları mevcut idi (Resim 18). Karşılaştırmada spermatosellerin hidrosellere oranla daha yoğun içerikli oludğu ve daha hipoekojen olduğu dikkati çekti.



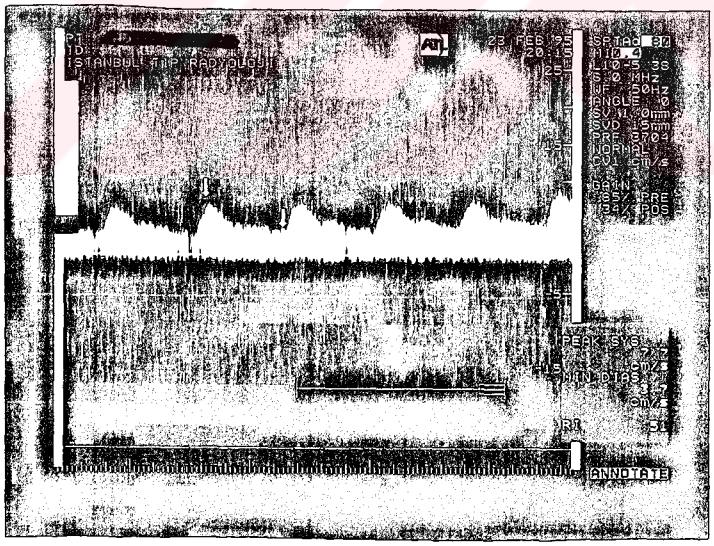

Resim 14. Embryonel hücreli testis tümörü

(A) Testisi diffüz olarak tutan, büyüten ve içinde kalisfikasyon odakları olan lezyon. (B) Renkli Doppler ile yapılan spektral analizde artmış diastolik komponent düşük arteriyel direnci göstermektedir. Testiküler arterde R.İ 0.51'dir.





Resim 15. Embryonel hücreli karsinom

Sağ testiste diffüz tutulum ve büyümenin eşlik ettiği heterojenite ve testiküler parankimde kistik lezyon alanları ile kalsifikasyon odakları izlenmektedir. Renkli Doppler ile incelemede hipervaskülerizasyon dikkati çekmektedir.

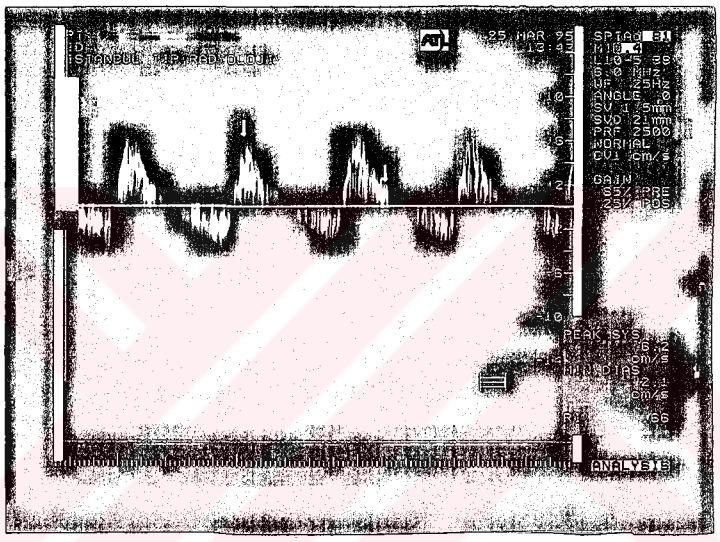

Resim 16. Embryonel hücreli karsionm
Doppler ile yapılan spektral analizde testiküler arterdeki düşük diastolik komponent yüksek dirençli arteriyel akımı göstermektedir.





Resim 17. Hidrosel + spermatosel
İki ayrı hastada sağ skrotal kavitede homojen sıvı imajı ve kaput epididim lokalizasyonunda 3 mm ve 5 mm çaplarında kistik lezyon imajları izlenmektedir.









Resim 18. Spermatosel

(A) ve **(B)** Sağ kaput epididimde septasyonlu kistik lezyonlar izlenmektedir. **(C)** ve **(D)** iki ayrı hastada kaput epididimde 24x14 mm ve 15x9 mm ebadında homojen kistik lezyonlar izlenmektedir.

TARTIŞMA

Akut skrotal ağrı şikayetiyle gelen hastalarda erken dönemde testisler bilateral homojen ve izoekoiktir(18). İster torsiyon, ister enflamatuar hastalık olsun etkilenen testis şişmiştir, büyümüştür, ağrılıdır ve bir çoğunda peritestiküler sıvı artışı izlenmektedir(19). Deneysel ve klinik torsiyon vakalarının her ikisinde de gri-skala ultrasonografide büyümüş ve hipoekoik testis ve epididim saptanır. Bununla birlikte noninfarkte bükülmüş testiste boyut ve ekojenite değişikliği her zaman izlenmeyebilir, izlendiği zaman da epididimio-orşitten ayırt edilemez. Oysa ki renkli Doppler perfüzyonu göstermekte oldukça yararlı bir tekniktir(25).

Renkli Doppler ile incelendiğinde iskemik vakalarda asemptomatik taraftaki intratestiküler kan akımı normal olarak izlendiği halde semptomatik testiste intratestiküler kan akımı izlenmemektedir. Erken evre torsiyonda semptomatik testis asemptomatik testis ile izoekojen ve homojendir, ancak geç evre torsiyonda semptomatik testiste heterojenite başlar ve karşı taraf testise oranla hipoekojen olarak gözlenir. William D.Middleton ve G.Leland Melson testiküler torsiyon tanısı ile inceledikleri 5 kişilik bir hasta grubunda etkilenen tarafta intratestiküler kan akımının yokluğunu saptamış olup(18), bu hastaların postoperatif kontrolünde semptomatik tarafta diğer tarafa oranla testis fiksasyonundan sonra hiperemi kanıtı olarak daha fazla intratestiküler damarlanma tesbit etmişlerdir(18). Bu bulgular bizim çalışma grubumuzdaki torsiyon tanısı alan 6 hastada aynen uygunluk göstermiştir.

Torsiyonda intratestiküler kan akımı görülmezken supratestiküler kan akımının devam ettiği görülmektedir. Bu vakalarda testis parankimindeki damarlarda R.İ 0,60 olarak bulunmuştur. Spontan düzelen torsiyonlarda testis kanlanmasının normal ya da artmış olduğu görülmüştür, bu da post iskemik hiperemi anlamına gelmektedir(18). Bu hastalarda testis parankimindeki damarlarda R.İ 0,29'a kadar düşmektedir. Dopplerin çeşitli çalışmalara göre torsiyon tanısındaki

Sensitivity (duyarlılığı)	% 86
Spesifity (keskinliği)	% 100
Accuracy (Doğruluğu)	% 97

olarak tesbit edilmiştir(19).

Sık takip ve kontrol enflamasyon vakalarında hipereminin rezolusyonu bakımından oldukça önemlidir. Nükleer inceleme ile özellikle kronik lezyonlarda anatomik yapının bozulmasına bağlı olarak torsiyon harici intratestiküler lezyonların ayrımı mümkün olmayabilir. Nükleer görüntülemede klasik olarak izlenen Halo sign uzun süreli torsiyon ve skrotumun diğer patogonomik durumlarında da izlenebilir. Ancak renkli Dopplerde paratestiküler kan akımının incelenmesi tanıyı sağlayabilir. Torsiyon tanısı için kan akımı yokluğunun saptanması gereklidir, ancak torsiyondan hemen sonraki akut dönemde hiperemi ve buna bağlı olarak vasküler yapıda artış izlenmektedir, fakat daha sonraki evrelerde kan akımının tamamen durmasına bağlı olarak vasküler akım izlenmez(18,19).

Epididimit, orşit ve orşiepididimitte klinik spektrum fizik bulgusu olmayan vakadan ateşli, abse formasyonu gösterene kadar değişir. Testiküler enflamasyon genellikle enflame epididimitin direkt uzantısı sonucudur. Diğer nedenler viral, spiroketal, posttravmatik, kimyasal ve idiopatiktir. Vakaların %80'inde spesifik organizma üremektedir. 35 yaşın altındaki heteroseksüel erkeklerde en sık görülen etkenler Chlamydia trachomatikus ve Neisseria gonorrhoeae'dir. 35 yaşın üstündeki heteroseksüel erkeklerde patojenler Escherichia coli ve Proteus mirabilis'dir. Homoseksüellerde ise Escherichia coli sıktır. Nonspesifik epididimit ise tüm vakaların %20'si-

dir(25).

Epididim ve testis enflamasyonu genellikle bu organların büyümesine ve ekojenitesinin azalmasına neden olmaktadır. Bu nedenle klinikte epididimit, orşit ve orşiepididimit yönünden şüphe edildiğinde ultrasonografik inceleme klinik tanının tümör veya abseden ayrılmasında yardımcıdır. Renkli Doppler morfoloji ve kan akımı hakkında bilgi veren yeni metottur. Çalışmalar normal testiküler kan akımı ve torsiyon vakalarında akım yokluğunun doppler ile incelenebildiğini göstermiştir(25). Testiküler kan akımının Doppler ile incelenebilmesi kullanılan Doppler cihazına göre değişir. Burada önemli faktör transducer frekansıdır. Çünkü Dopplerin frekans değişikliği vericinin frekansı ile orantılıdır. Yüksek frekanslı transducerler yüksek frekans değişimi ve daha iyi sinyal alımını sağlamaktadır. Buna ilaveten kırmızı kan hücreleri gibi küçük hedeflerden yansıma keskinliği verici frekansı ile orantılıdır(26). Bu nedenle çalışmamızda 5-10 Mhz'-lik dönüşümlü prob kullanıldı.

Middelton WD ve arkadaşlarının çalışmalarında renkli Doppler bulgularında false negatif veya false pozitif sonuç elde edilmemiş olup, renkli Doppler ile enflamatuar hastalıklara eşlik eden hiperemiyi ortaya koymuşlardır. Epididimit veya orşit vakalarında epididim ve testisin büyümesi bu çalışmada belgelenmiştir. Orşit, epididimit ve orşiepididimit yönünden renkli Doppler ile incelediğimiz vakalarda testis ve/veya epididimde hipereminin belirgin bulgusu olarak kabul ettiğimiz hipervaskülarite Middelton WD ve arkadaşları ile William G.Horstman ve arkadaşlarının bu tür vakalarda rapor ettiği hipervaskülarite bulgusu ile uyumlu bulunmuştur(25,26).

Middelton WD ve arkadaşları çalışmalarında normal intratestiküler damarlarda R.İ.'in nadiren 0.50'nin altında olduğunu ve bu damarlarda yüksek direnç olduğunu açıklamışlardır ve orşit, epididimit ve orşiepididimit durumlarında düşük vasküler direnç (R.İ <0,70) gözlendiğini rapor etmişlerdir(25). Halbuki bizim incelediğimiz vakaların yaklaşık 2/3'ünde düşük direnç izlendi ancak akut enflamatuar skrotum bulgusu olup ve üro-

lojiye başvuran hastaların hepsi renkli Dopplere sevk edilmediğinden düşük vasküler direnç için kesin bir yüzde verilememektedir. Bununla birlikte epididimit veya orşit vakalarında epididim veya testiste vaskülarite artmakta olup, R.İ 0,32-0,37 arasında izlenmektedir.

Middelton WD ve arkadaşlarının incelemeye tabi tuttukları tüm hastaların renkli Doppler bulgularında false pozitif veya false negatif sonuç ortaya çıkmaması ve buna ilaveten renkli Doppler testis ve epididimitte enflamasyona eşlik eden hiperemiyi başarı ile göstermeleri(26) bizim çalışmalarımızla tam bir uyum içinde olduğu belgelendi ve tüm enflamasyonlu vakalarda hiperemiyi gösteren hipervaskülarizasyon tesbit edildi.

Testiküler tümör'ün kesin teşhisi klinik bulgulara dayanır. Vaka çoğunlukla ağrısız kitle şeklinde karşımıza gelir. Sıklıkla hafif bir travma olayı hastanın dikkatini skrotuma çeker ve hasta daha önceden bulunan ve dikkat edilmemiş olan kitleyi palpe ederek kliniğe başvurur. Bazen testiküler tümör akut ağrı veya hidrosel tablosu ile karşımıza çıkar. Bazı testiküler tümörler hastanın infertilite gibi şikayetler veya diğer problemlerden dolayı ultrasonografik incelemeye tabi tutulduğunda tesadüfen keşfedilir. Gri-skala ultrasonografide tümör değerlendirilmesinde ve palpable kitlenin intratestiküler olduğunu saptamakta ve kontralateral testisin değerlendirilmesinde yararlıdır(28).

Testiste yer kaplayan lezyonların tetkikinde gri-skala ultrasonografi tümöral kitlenin ekojenitesi ile kalsifikasyon veya kistik komponent içerip içermediğini göstererek histolojik yapı hakkında bilgi vermektedir. Ancak tümöral lezyonun vaskülaritesi ve kanlanması hakkında renkli Doppler incelemesi oldukça yararlı olmaktadır(29). Fakat testisi diffüz tutan tümöral kitleler diffüz orşit gibi bir görünüm verebilirler çünkü büyük çaplı tümörler orşit gibi hipervaskülerdirler. Bu nedenle tümör ile enflamasyon ayrımı mümkün olmayabilir. Bu durumda klinik anamnez çok önemlidir(28). Ayrıca sık takip ve kontrol enflamatuar vakalarda hipereminin rezolusyonu bakımından çok önemlidir. Çeşitli çalışmalar göstermiştir ki testis tümörlerinin renkli Dopplerdeki görünümü kitlenin çapı ile orantılı-

dır(28). William ve arkadaşlarının 21 kişilik bir grupta yaptıkları inceleme sonucu saptanan büyük çaplı lezyonların %95'inin hipervasküler olduğunu saptamışlardır. Hipervasküler lezyonların çaplarının 1,6 cm'den daha büyük olduğu ortaya çıkmıştır. Bununla birlikte aynı çalışmada incelenen ve 1,6 cm'den daha küçük çaplı 7 tümöral lezyondan altısının hipovasküler olduğu ortaya çıkmıştır. Bu bulgular bizim çalışma grubumuzdaki hastalardan elde edilen bulgular ile paralellik gösterdi ve 1,5 cm'den küçük olan 2 vakanın her 2'sinin de hipovasküler olduğu ve çapının 1,5 cm'den büyük olan 9 vakanın hepsinin hipervasküler olduğu izlendi.

Renkli Doppler ile inceleme sonucu histopatolojik olarak seminom, embryonel karsinom, Leyding cell Ca ve teratom tanısı alan tüm tümöral lezyonların hipervasküler olduğu izlenerek tümörün hücre yapısının vaskülariteye etkili olmadığı ortaya çıktı ve bu sonucun William ve arkadaşlarının elde ettiği sonuç ile uyum içinde olduğu tesbit edildi. Ancak renkli Doppler ile tümör içindeki hipervaskülarite enflamatuar hastalıklarda izlenmekte olan hipervaskülariteden ayırt edilemez. Çoğu kez normal vasküler dağılımı bozulmayan hipervasküler tümör vakalarına rastlanmaktadır. Ayrıca fokal intratestiküler hipervaskülarizasyona neden olan fokal orşit vakaları da izlenebilmektedir. Bu hipervasküler fokal lezyon tümör ile potansiyel olarak ayırt edilememektedir, ancak böyle vakalarda orşitten etkilenen testis genellikle hassastır ve fizik muayene bulguları ayrım için yardımcı olmaktadır(28).

Çalışmalar peak sistolik akım hızı ve malinite arasında bir tutarlılık olduğunu gösterdi. William ve arkadaşlarının incelediği hastalardan 8'inde tümöral damarlardaki peak sistolik hızı normalden daha fazla bulmuşlardır. Ayrıca bu çalışmaya göre 5 seminom vakasında R.İ 0,476-0,592 (ortalama 0,555), nonseminomatoz germ cell tümörlerden daha az (0,536-1,00 ortalama 0,839) ve nonseminomatoz germ cell tümörlerdeki R.İ lenfomadan daha küçüktür (Seminomdaki R.İ <germ cell tümördeki R.İ <lenfoma)(28). Bizim çalışma grubumuzda ise resistiv indeks Embryonel hücreli karsionm tanısı alan 3 hastada 0,51, 0,66, 0,86 ortalama 0,67), Teratom tanısı alan 2 hastada 0,89, 0,60 (ortalama 0,74), Leyding hücreli

karsinom tanısı alan 1 hastada 0,56 ve Seminom tanısı alan 5 hastada 0,59, 0,58, 0,59, 0,58, 0,53 (ortalama 0,57) olarak bulundu ve resistiv indeksin seminomlarda nonseminomatoz germ hücreli tümörlerden daha düşük olduğu ispatlanmış oldu. Çalışma grubumuzdaki hastalarda Lenfoma tanısı yoktu.

9 hastada kaput epididim lokalizasyonunda çeşitli ebatta kistik lezyon (spermatosel) izlendi. 5 hastada skrotal kaviteyi tamamen dolduran ve ek bir patolojiye eşlik etmeyen hidrosel saptandı. Spermatosellerin hidrosellere oranla daha yoğun içerikli ve hipoekojen olduğu tesbit edildi. Hidroseli olan hastalarda %10 oranında tümöral kitle saptandığı gözönünde tutularak yapılan incelemelerde hidrosele eşlik eden tümöral lezyona rastlanmadı.

Çalışma süresince incelenen hastalar arasında akut skrotum öntanısı olan vakalar önce gri-skala ultrasonografide incelendiler. Buna göre gri-skala ultrasonografi bulguları olarak testiküler büyüme, hipoekojenite ve heterojenite tesbit edilmiş olup, renkli Doppler incelemedeki bulgular itibarı ile intratestiküler kan akımı yokluğu tesbit edilen vakalar torsiyon olarak değerlendirildi. Bu vakaların detorsiyon sonrası incelemesinde izlenen hipervaskülarizasyon ise postiskemik hiperemi göstergesi olarak karşımıza çıktı. Bu durum renkli Doppler ultrasonografinin torsiyon tanısında intratestiküler kan akımı yokluğunu göstermekte başarılı olduğunu ortaya koydu.

Gri-skala ultrasonografide testiküler hipertrofi, heterojenite ve hipoekojenite tesbit edilmiş olup, renkli Doppler incelemede hipervaskülarizasyon tesbit edilen tüm hastalarda orşit, orşiepididimit ve epididimit tanısı uygun antibiyotik tedavisinden sonra vaskülarizasyonun normale dönmesi ile doğrulandı ve renkli Doppler'in enflamatuar hastalıkların tanısındaki başarısı kanıtlanmış oldu.

Skrotumda yer kaplayan lezyonların tetkikinde gri-skala ultrasonografi lezyonun intratestiküler olup olmadığını ve lezyon morfolojisi hak-

kında yararlı bilgiler vermektedir, ancak perfüzyon hakkında bilgi edinilmek istenildiğinde renkli Doppler'in önemli olduğu ortaya çıkmaktadır. Çalışmalarımız sırasında renkli Doppler ile yaptığımız incelemelerde 11 hastada tümör tanısı konmuş ve false negatif veya false pozitif sonuç elde edilmemiştir. Çeşitli çalışmalarda normal intratestiküler damarlarda yüksek direnç olduğu ve orşit, orşiepididimit ve epididimit gibi enflamatuar hastalıklarda düşük vasküler direnç tesbit edildiği rapor edilmiştir. Ancak, bizim yapmış olduğumuz incelemelerde hastaların yaklaşık 2/3'ünde düşük vasküler direnç izlenmiştir. Ayrıca tümör tanısı alan vakalarda lezyon vaskülarizasyonun lezyon çapı ile orantılı olduğu ortaya çıkmıştır. Buna göre çalışmalarımızda 1,5 cm'den büyük tümöral lezyonların hipervasküler ve 1,5 cm'den küçüklerin ise hipovasküler olduğu tesbit edilmiştir, ancak testisi diffüz olarak tutan ve testiste fokal tutulum gösteren ve 1,5 cm'den büyük enflamasyon vakalarında izlenmekte olanak hipervaskülarizasyonun tümöral kitledeki hipervaskülarizasyondan ayrımına olan yoktur. Bu da renkli Doppler'in hipervaskülarizasyon tesbiti sonucu tümör ve enflamasyon arasında ayrım yapabilmesini zorlaştıracaktır.

Çalışmalarımız sırasında 9 hastada kaput epididimis lokalizasyonunda çeşitli ebatta kistik lezyon (spermatosel) izlendi. 5 hastada skrotal kaviteyi tamamen dolduran ve ek bir patolojiye eşlik etmeyen hidrosel de saptandı. Spermatosellerin hidrosellere oranla daha yoğun içerikli ve hipoekojen olduğu tesbit edildi. Hidroseli olan hasatlarda %10 oranla tümöral kitle saptandığı göz önünde tutularak yapılan incelemelerde hidrosele eşlik eden tümöral lezyon saptanmadı.

SONUÇ

Varikosel dışı skrotal patolojilerin incelemesinde renkli Doppler'in yararlı olup olmadığını saptamak amacı ile 45 kişilik bir grup üzerinde yapılan çalışmada aşağıdaki sonuçlar ortaya çıkmıştır.

Torsiyon açısından ele alınan hastaların hemen tümünde intratestiküler kan akımının saptanmaması torsiyon tanısını desteklemiş ve detorsiyon sonrası izlenen hipervaskülarizasyon postiskemik hiperemi kanıtı olarak karşımıza çıkmıştır. Böylece renkli Doppler'in torsiyondaki kan akımı yokluğunu ortaya koymakta oldukça başarılı olduğu ortaya çıkmıştır.

Orşit, orşiepididimit ve epididimit gibi enflamatuar hastalıklarda gri skala ultrasonografinin doku morfolojisi hakkında bilgi vermesinin yanında renkli Doppler ultrasonografinin doku perfüzyonu hakkında oldukça yararlı olduğu ortaya çıkmıştır. Renkli Doppler incelemede tüm enflamatuar hastalıklarda enflamasyonun bulgusu olarak kabul ettiğimiz ve hiperemiyi kanıtlayan hipervaskülarizasyon tesbit edilmiştir ve tüm hastalarda tabi tutuldukları uygun antibiyotik tedavisinden sonra kanlanmanın normale döndüğü kanıtlanmıştır.

Çalışmalarımız sırasında 11 hastada renkli Doppler incelemesi sonucu tümör tanısı konmuş olup, bu tanı histopatolojik olarak onaylanmıştır ve sadece 1 vakada Doppler yalancı pozitif sonuç vermiştir. Aşağıda Doppler bulguları ile histopatolojik bulguların uyumu gösterilmiştir.

DOPPLER BULGUSU	PATOLOJİ	
	+	-
+	11	1
-	-	-

Görüldüğü gibi 12 hastadan 11'inde doğru pozitif ve 1 hastada yanlış pozitif sonuç elde edilmiştir ve yanlış negatif sonuca rastlanmamıştır.

Skrotumda yer kaplayan tümöral kitlelerin değerlendirilmesinde ise tümöral kitlelerde izlenen hipervaskülarizasyonun tümörün çapı ile orantılı olduğu ortaya çıkmıştır (> 1.5 cm), ancak boyutu 1.5 cm'den büyük olan veya testisi diffüz tutan enflamatuar hastalıklar ile tümöral lezyonlarda izlenmekte olan hipervaskülarizasyonu ayırt etmek mümkün olamadığından renkli Doppler'in tümöral lezyonların teşhisinde yararlı etkisinin olduğu söylenemez.

KAYNAKLAR

1 - Bergman LL: The regional anatomi of the inguinal canal .GP(Oct)1962 ; 26 : 114 .

2 - Peter L . Williams - Roger Warwick , Gray's anatomy , 36.th. edition , Newyork , 1980 , volum 21 : 1410.

3 - Orhan kuran , sistematik anatomi , istanbul ,1976, cilt 1 : 512

4 - William D . Middleton , David A .Thorne- G-Leland Melson, Color Doppler ultra-sound of the normal testis . AJR , 1989 : 152 : 293 .

5 - Emil A. Tanagho , Jack W . MCA ninch , nonspesifik infection of the genitourinar tract,Smith's general üroloji , Prentice - Hall international İnc.,13.th edition ,199 Chap 13 : 228.

6 - Ewing LL ,Chang TSK: The testis,epididymis and ductus deferens.In : Campbell's Urology , 5.th edition.Walsh PC et al (editors)Saunders , Newyork , 1986

7 - Joseh C.presti Jr.M.D , and Harry W. Herr. M.D, Genital tumors , Smith's general uroloji , Prentice -Hall international İnc. 13.th edition 1992, Chap. 23 : 413

8 - Taylor KJW , Holland 's Doppler us : part 1. Basic principles , instrumentation and pitfalls . Radiology , 1990 , 174 : 297

9 - Wells PNT.Basic prensiples and Doppler physics.Taylor KJW , Burns PN , Wells PNT.In clinical application of Doppler ultrasound. Raven press , 1988 , Chap 1 : 1

10- Nelson R , Pretorius DH .The Doppler signal : Where does it come from and what does it mean ? AJR , 1988 , 151 : 439

11- Maulik D.Basic principles of Doppler ultrasound as applied in obstetrics. Cl .Obst. Gynecol , 1989 , 32 : 628

12- Guyton AC .Physics of blood , blood flow and pressure : Hemodinamics in : Text-book of medikal physiolojy . Philadelphia : Saunders , 1986, Vol :1 , Chap 5 : 301

13- Grant E G . Duplex ultrasonography : Its expanding role in noninvazive vascule diagnosis .Radiol . Clin . North Am , 1985 . 23 : 563

14- Foley W D , Erickson SJ . Color Doppler flow imaging , 1991, AJR 156 : 3

15- Itoh K, Suzuki O ,Yasuda Y , Aihara T . Evaluation of blood flow in tumor masses by using 2-D Doppler color flow mapping-case reports . Anjiography .1987 : 705

16- Shimamoto K,Sakuma S,Ishigaki T.Makino N.Intratumoral blood flow :Evaluatior with color Doppler echography . Radiology, 1987 ,165 : 683

17- Eik-Nes SH, Marshal K,Cristofferen K. Methodology and basic problems related to blood flow studies in the humen fetus . Ultrasound med . Biol , 1984 , 10 : 329

18- William D. Middleton G. Leland Melson .Testicular ischemia: Color Doppler sonc grafic finding in five pationts . AJR , June 1989 , 152 : 1237

19- Deland D . Burks , MD . Brain J . Markey , MD . Suspected testicular tortion and ischemia : Evaluation with color Doppler sonography .Radiology ,1990,175 : 815

20- Rodriquez DD , Rodriquez WC , Rivera JJ . Rodriquez S , Otero AA . Doppler ultrasound versus testicular scanning in the evaluation of the acute scrotum J Uro , 1981 , 125: 343

21- Haynes BE , Bessen HA , Haynes VE . The diagnosis of testicular tortion . JAMA , 1983 ,18 : 2522

22- Robert M, Lerner MD ,PhD. Robert A .Mevorach MD. William C, Hulbert MD . Roland Rabinowitz MD, Color Doppler US in the evaluation of scrotal disease Radiology , 1990 , 176 : 355

23- Jonathan S , Vordermark II MD , testicular tortion management with ultrasononic Doppler flow detector , Urology , 1984 , volum XXIV , number 1 .

24- William D . Middleton David A . Thorne G . Leland Melson. Color Doppler ultrasound of the normal testis . AJR . 1989 , 152 : 293

25- William G . Horstman MD .William D ,Middeleton MD ,G. Leland Melson MD. Scrotal inflammatory disease : Color Doppler US findings , Radiology 1991 ,179 : 55

26- William D, Middleton MD , Barry A , Siegal MD ,G . Leland Melson MD , Carol K . Yates MD , Gerald L . Andriole MD . Acute scrotal diaorders : Prospective Conparison of color Doppler US and testicular scintigraphy .Radiology 1990 ,177 : 177

27- Nasrullah PF , Manzone D and king LR : Falsely negative Doppler examination J Urol ,1977 , 118 : 194

28- William G , Horstman MD , G. Leland Melson MD , William D . Middleton MD , Gerald L . Andriole MD, Testicular tumors :Finding with color Doppler .Radiolog 1992 , 185 : 733

29- Wolfgang Dock MD , Folrian Grabenföger MD , Victor Metz MD , Klemens Eibenberger MD , Maria T .Farres MD .Tumor vascularization : Assessment with duplex sonography . Radiaol 1991 , 181 : 241

T.C. YÜKSEKÖĞRETİM KURULU
DOKÜMANTASYON MERKEZİ