T.C.
İstanbul Üniversitesi
Dişhekimliği Fakültesi
Periodontoloji Kürsüsü
Referent Prof. Dr. Peker SANDALLI

İSTANBUL Üniversitesi

VİTRÖZ KARBON, DEKALSİFİYE DENTİN VE KEMİK SİMANI MADDELERİNİN ÜÇ DUVARLI KEMİKİÇİ DEFEKTLERİN TEDAVİSİNDEKİ ETKİLERİNİN İNCELENMESİ

(Doktora Tezi)

Dişhekimi
Ahmet N. Efeoğlu

İstanbul - 1982

T.C.
İstanbul Üniversitesi
Dişhekimliği Fakültesi
Periodontoloji Kürsüsü
Referent Prof.Dr.Peker SANDALLI

VİTRÖZ KARBON, DEKALSİFİYE DENTİN VE KEMİK SİMANI MADDELERİNİN ÜÇ DUVARLI KEMİKİÇİ DEFEKTLERİN TEDAVİSİNDEKİ ETKİLERİNİN İNCELENMESİ

(Doktora Tezi)

İSTANBUL ÜNİVERSİTESİ
23932
KÜTÜPHANESİ

Dişhekimi
Ahmet N.Efeoğlu

İstanbul - 1982

- İ Ç İ N D E K İ L E R -

	SAYFA
GİRİŞ	1
GEREÇ VE YÖNTEM	35
BULGULAR	47
TARTIŞMA	79
SONUÇLAR	93
ÖZETLER	94
KAYNAKLAR	98
ÖZGEÇMİŞ	111

GİRİŞ

Hastalığın canlılık kadar, tıbbın da insanlık tarihi kadar eski olduğunu bilmekteyiz. Aynı şekilde dişhekimliğinin en büyük sorunlarından biri olan periodontal hastalıklar da yalnızca günümüze ait bir olgu değildir. İnsanlar tüm hastalıkların tedavisinde olduğu gibi periodontal hastalıkların tedavisinde de önceleri dinsel ve büyüsel birtakım doğaüstü güçlere başvurmuşlar ve daha sonraları da çevrelerinde bol miktarda bulunan bitkilere yönelmişlerdir. Bu tür tedavi yöntemleri çeşitli ağız gargaraları, diştaşı temizliği ve ağız bakımını da içererek 19.yy'ın sonlarına kadar sürmüştür(110).

19.yy'ın sonlarında ve 20.yy'ın başlarında, periodontal hastalıkların tedavisi amacıyla uygulanan operasyonlarda, alveol kemiğinin enfekte ve nekrotik olduğu düşünülerek dişeti ile birlikte bir kısım alveol kemiği de ortadan kaldırılmıştır(80).

Periodontal cebin yumuşak doku duvarının cerrahi yolla ortadan kaldırılmasını tanımlayan "gingivektomi" sözcüğü ilk kez Pickerill(77) tarafından 1912'de kullanılmıştır.

Black(13) (1915), yumuşak dokuların alveol kretinin hemen apikaline kadar kesilerek çıkarılmasını ve alveol kretinin de yatay yönde düzgün bir şekil alıncaya kadar alçaltılmasını öngören bir operasyon yöntemi ileri sürmüştür.

Nodin(72) (1921) tarafından ortaya atılan benzer bir yöntemde ise, dişetinin dişlerin uzun eksenine dikey yönde uzanan bir ensizyonla kesilmesi, alveol kreti üzerindeki granülasyon dokularının kürete edilmesi ve alveol kemiğinin keskilerle düzleştirilmesi önerilmiştir. Nodin, kemikte yapılan düzeltmelerle keskin kenarların dişetini tahriş etmelerinin önlendiğini ifade etmiştir.

Ward(109) (1928), gingivektomi operasyonlarında en önemli bölümün kemiğin bakterilerle dolu bir tabakasının ortadan kaldırılması olduğunu öne sürmüştür. Bu amaca yönelik olarak uygulanan operasyon yöntemini de "the obliteration method" olarak adlandırmıştır. Ward operasyon bölgesini bir periodontal pat (Ward's Wondr-Pak) ile örterek ameliyat sonrası ağrı ve enfeksiyonu önlemeğe çalışmıştır.

Crane ve Kaplan(19) (1931), gingivektomi operasyonlarında, önce dişetini alveol kemiği hizasından keserek çıkarmışlar daha sonra da alveol kemiğinin "hastalıklı" kısımlarını keski ve eğeler yardımı ile ortamdan uzaklaştırmışlardır. Bu çalışmacılar, daha öncekilerin yaptığı gibi, kemiğe yatay yönde düzgün bir şekil vermeğe çalışmamış ve gerekli gördükleri rezeksiyon işlemlerinden sonra alveol kemiğini yatay yönde girintili çıkıntılı olarak bırakmışlardır.

Periodontal ceplere komşu alveol kemiğinin enfekte ve nekrotik olduğu düşüncesi 1935 yılına kadar devam etmiştir. Kronfeld(51) (1935), birçok kadavra üzerinde yaptığı histolojik incelemelerden sonra periodontal ceplere komşu alveol kemiğinin enfekte veya nekrotik olmadığını göstermiştir.

Kronfeld'i takiben Orban(74) (1939), ceplerin cerrahi yolla ortadan kaldırılmasını ve dişetinde yapılan bazı şekil

düzeltmelerini kapsayan modern gingivektomi kavramını başlatmıştır.

Bununla beraber, Goldman(30) (1949) gingivektomi işlemi ile periodontal cebin yumuşak doku duvarını ortadan kaldırdaktan sonra kemikiçi ceplerin iç kısımlarını kürete etmiştir. Bu şekilde epitelin defekt içine göçünü geciktirmiş olan Goldman, radyografik verilere dayanarak, yeni kemik rejenerasyonu elde ettiğini bildirmiştir.

Ellegaard, Karring ve Löe(24) (1974), bu yöntemi biraz modifiye etmişlerdir. Çalışmacılar, gingivektomi ve küretaj işlemlerinden sonra kemikiçi defektlerin üzerine serbest dişeti grefti uygulamışlardır. Yaptıkları incelemeler sonucunda, bu yöntemle flap-küretaj işlemlerinden daha başarılı sonuçlar aldıklarını ifade etmişlerdir.

Başlangıçta kemikiçi defektlerin de tedavisi amacıyla kullanılan ve geniş kemiksel düzeltmeleri içeren gingivektomi işlemi günümüzde bazı deneysel çalışmalar dışında yalnızca yalancı ceplerin ve bazı gerçek kemiküstü ceplerin ortadan kaldırılmasında kullanılmaktadır. Kemikiçi ceplerin bulunduğu bölgelerde ise, bazı kemiksel düzeltmeler veya greft uygulamalarına gerek duyulduğu için, her zaman, flap kaldırılmaktadır(16).

İlk periodontal flap uygulamalarına 20.yy'ın başlarında rastlarız(81).

Cieszynski(18) (1914), yeterli diştaşı temizliği, granülasyon dokularının çıkarılması ve cep derinliğinin azaltılması amacıyla flap operasyonlarının kullanılabileceğini öne sürmüştür. Ancak, operasyon tekniği hakkında ayrıntılı bilgi vermemiştir. Bu nedenle Widman(111), periodontal ceplerin ortadan kaldırılmasında kullanılan flap operasyonunu tanımlayan ilk

kişi olarak bilinir.

Widman(111) (1918), yaptığı horizontal tersine eğimli ensizyonla cebin epitelyal örtüsü ve komşu iltihaplı dokuları kök yüzeyleri üzerinde bırakmış ve mukoperiostal flapları kaldırmıştır. Daha sonra kök yüzeylerindeki yumuşak dokuları küretler yardımıyla temizlemiş ve kök yüzeylerini kazıyarak düzleştirmiştir. Widman, bu işlemlerden sonra, alveol kemiğinde görülen harabiyet ve şekil bozukluklarına, frezler yardımıyla, normal alveol atrofisinde görülen düzgün bir şekil vererek radikal bir kemik cerrahisi uygulamıştır. Bu işlemlerin bitiminde dil ve dudak/yanak tarafındaki flapları, aralarında bir miktar kemik açıkta kalacak şekilde, interproksimal dikişlerle kapatmıştır.

Zentler(114) (1918), uyguladığı "crevicular" mukoperiostal flap operasyonlarında enfekte alveol kemiğini ortamdan uzaklaştırmayı amaçlamıştır. Bu operasyon tekniği Neumann(71) tarafından daha ayrıntılı bir şekilde tanımlanmıştır.

Neumann(71) (1920), "crevicular" mukoperiostal flaplar kaldırıldıktan sonra flapların iç yüzeyleriyle, kök ve kemik yüzeylerindeki iltihaplı dokuların keskin küretler yardımı ile kazınmasını önermiştir. Operasyonun horizontal dişeti ve alveol kemiği atrofisi ile sonuçlanması gerektiğini ifade eden Neumann, alveol kretindeki düzensizliklerin keskiler yardımı ile kaldırılarak kemiğe düzgün bir şekil verilmesi gerektiğini ileri sürmüştür.

Sorrin(101) (1936), Kronfeld'den hemen sonra, zamanının periodontal tedavi yöntemlerini Konservatif ve Radikal olarak iki sınıfa ayırmıştır. Gnigivektomi, Gingival Retraction, Obliteration Method ve Flap operasyonlarını radikal yöntemler içine alan yazar konservatif tedavi yöntemi olarak da subgingival küretajı tanımlamıştır. Sorrin, konservatif

yöntemin mantıklı ve bilimsel olduğunu ifade etmiş ve bu yöntemle ceplerin kapanabildiğini, yumuşak dokuların korunabildiğini ve kemik rejenerasyonunun sağlanabildiğini bildirmiştir. Yazar, radikal yöntemlerin konservatif yöntemlerle başarılı olunamayan vakalarda kullanılmasını önermiştir.

Bununla beraber, Schluger(96) (1949), dişeti şeklinin altında uzanan alveol kemiğine bağlı olduğunu, alveol kretine düzgün bir şekil verilmeden yapılan cerrahi işlemlerle cebin ortadan kaldırılamıyacağını ifade etmiştir. Schluger, operasyon tekniği olarak, alveol kreti hizasından basit gingivektomi işlemi uygulanmasından sonra dil ve dudak/yanak taraflarında karşılıklı flapların kaldırılmasını ve gerekli kemik rezeksiyonlarının yapılmasını önermiştir.

Kemikiçi defektlerin mukogingival birleşimi aştığı durumlarda uygulanan gingivektomi işlemleri ile yapışık dişetinin tümüyle kaybedildiğini belirten Nabers(66), 1954 de başka bir yöntem ileri sürmüştür. Nabers esas olarak Neumann'ın flap tekniğini kullanmıştır. Ondan farklı olarak dikiş ve pat yardımı ile flapları apikale kaydırmış ve yapışık dişetini korumaya çalışmıştır.

Nabers(67) (1957) daha sonra, Widman'ın tersine eğimli ensizyonunu kullanarak kendi operasyon yöntemini modifiye etmiştir. Bu yöntem 1962'de Friedman(29) tarafından "apically repositioned flap" olarak adlandırılmıştır.

Günümüzde, periodontal cerrahinin amacı diş ile dişeti arasında, hastanın yeterli ağız bakımını sağlamasına ve daha ileri periodontal harabiyeti önlemesine izin veren, anatomik bir ilişki oluşturmaktır. Bu amaca ulaşmak için periodontal ceplerin cerrahi yöntemlerle ortadan kaldırılması yoluna gidilir(80).

Tersine eğimli ensizyonu takiben apikale veya eski yerine yerleştirilen flap ve bazı kemiksel düzeltmeler, periodontal ceplerin cerrahi yolla ortadan kaldırılması amacıyla, günümüzde, çok yaygın olarak kullanılmaktadır(89).

Ancak son yıllarda, periodontal ceplerin cerrahi yolla ortadan kaldırılmasının zorunlu olmadığını ileri süren Ramfjord ve Nissle(82) (1974), mevcut periodontal dokuları mümkün olduğunca koruyan bir operasyon yöntemi açıklamışlardır. Modifiye Widman flap operasyonu olarak adlandırılan bu uygulamada amaç cebin yumuşak ve sert doku duvarlarının cerrahi yolla ortadan kaldırılması değildir. Çalışmacılar, dil ve dudak/yanak tarafındaki flapların birbiriyle ve kök yüzeyleriyle tam bir uyumunu sağlayarak destek periodontal dokularda en az kayıpla en çok iyileşme elde etmeği amaçlamışlardır. Ramfjord ve Nissle bu yöntem ile, yeni bağ dokusu ataşmanı ve kemik rejenerasyonu elde edilemediği durumlarda bile uzun epitelyal ataşman ve bağ dokusu adaptasyonu ile mevcut destek dokuların çok başarılı bir şekilde korunabildiğini ifade etmişlerdir.

Görüldüğü gibi, kemik defektlernin tedavisini amaçlayan ve gingivektomi operasyonları ile başlamış olan cerrahi uygulamalar çeşitli flap işlemleri ile devam etmektedir. Ayrıca, periodontal cerrahinin, genelde, radikal yöntemlerle başlayıp giderek konservatif bir yol tutmuş olması göze çarpan en önemli olgulardan biridir.

Periodontal hastalığın alveol kemiğinde meydana getirdiği lezyonlar yatay ve dikey kemik erimeleri olarak iki sınıfa ayrılırlar. Ayrıca, dikey kemik erimeleri de, defekti çevreleyen kemik duvarların sayısına göre, bir, iki, üç duvarlı ve kombine kemik defektleri olarak sınıflandırılırlar(31).

Bu defektlerin tedavisinde, destek periodontal dokuların eski normal haline getirilmesi amacıyla flap operasyonları yanında çeşitli greft maddeleri de kullanılmaktadır(23).

Haggerty(33) (1977), periodontal kemik defektlerinde kullanılan greft maddelerini şu şekilde sınıflandırmıştır:

1- Otojen
   a) ağıziçi kaynaklı,
   b) ağızdışı kaynaklı,
2- Homojen
   a) allogreft,
   b) izogreft,
3- Heterojen veya Ksenogreft
4- Alloplastik

AĞIZİÇİ KAYNAKLI OTOJEN KEMİK GREFTLERİ

Periodontolojide kemik greftleri ilk kez Hegedus(36) tarafından 1923'de kullanılmıştır. Periodontal hastalık sonucu kaybolan alveol kemiğini yeniden oluşturmak amacıyla önce ağız içinden daha sonra da tibiadan aldığı kemik parçacıklarını kemik defektlerine transplante etmiştir. Neumann'ın tanımladığı flap yöntemini kullanan Hegedus, greft maddesinin flaplar tarafından tümüyle örtülmesi gerektiğini belirtmiştir.

Daha sonraları, Nabers ve O'Leary(68) (1965), yaptıkları bir çalışmada bir ve iki duvarlı kemik defektlerini ağıziçi kaynaklı otojen kemik greftleri ile tedavi etmişlerdir. Çalışmacılar, greft uyguladıkları toplam 8 defektte değişik miktarlarda yeni kemik oluşumu saptadıklarını bildirmişlerdir.

Ewen(25) (1965), bir duvarlı kemik defektlerinde kullanılan ve defekte komşu dişsiz bölgedeki bir kısım kemiğin kök yüzeyi ile temasa sokulması esasına dayanan "Bone Swaging" işlemini tanımlamıştır. Ewen kaydırılan kemiğin, kan dolaşımı engellenmediği takdirde, canlı kalacağını ifade etmiştir.

Ross ve Cohen(87) (1968), apikalde üç, kuronalde iki duvarlı bir kemik defektine dişsiz bölgelerden elde ettikleri kortikal ve kansellöz kemik parçacıklarını yerleştirmişlerdir. 8 ay sonra radyografik olarak yeni kemik oluşumu gözledikleri bildiren çalışmacılar daha sonra blok kesitler alarak histolojik incelemelerde bulunmuşlardır. Çalışmacılar, otojen greftin kısmi bir rezorbsiyona maruz kaldığını ve yeni oluşan kemiğin greft üzerinde biriktiğini bildirmişlerdir.

Robinson(84) (1969), frezler yardımıyla, ağız içinden kaldırdığı kortikal kemik parçacıklarını hastanın kanıyla karıştırmış ve kemik pıhtısı olarak adlandırdığı bu maddeyi kemik defektleri içine yerleştirmiştir. Operasyon sonrası 3, 4,6,12,18 ve 24. aylarda yaptığı yeniden açma işlemlerinde değişik düzeylerde yeni kemik oluşumu saptadığını bildirmiştir.

Halliday(35) (1969), alt çene kemiğinde cerrahi yolla oluşturduğu defektlerden 6-7 hafta sonra elde ettiği yeni oluşmuş kansellöz kemik parçacıklarını periodontal kemik defektlerine implante etmiştir. Çalışmacı, bu şekilde tedavi ettiği üç defektten bir tanesinin tümüyle diğer ikisinin ise kısmen rejenere olduğunu ifade etmiştir.

Rosenberg(86) (1971), geniş üç duvarlı ve derin interproksimal kraterleri ağıziçi kaynaklı otojen kemik greftleri ile tedavi etmiştir. Toplam 6 vaka üzerinde yaptığı çalışmada bütün defektlerde tam bir rejenerasyon elde ettiğini belirtmiştir.

Hiatt ve Schallhorn(37) (1973), bir, iki ve üç duvarlı toplam 166 kemik defektine ağıziçi otojen kemik grefti uygulamışlardır. Ortalama 3,4 mm'lik yeni kemik oluşumu elde ettiklerini bildiren çalışmacılar, üç duvarlı defektlerin tam olarak iyileştiğini, daha az sayıda duvara sahip defektlerin ise daha az miktarda yeni kemik oluşumu gösterdiğini ifade etmişlerdir.

Moskow, Karsh ve Stein(65) (1979), bir hastada alt birinci büyük azının mezialindeki kombine bir kemik defektine ağıziçi kaynaklı otojen kemik grefti uygulamışlardır. Çalışmacılar, greftin histolojik değerlendirmesini yapabilmek için, 28 hafta sonra söz konusu dişe "hemisection" uygulayarak mezial kökünü çevre periodontal dokularla birlikte çıkarmışlardır. Klinik olarak başarılı olan greft bölgesinin mikroskobik incelemesinde, epitelin kök yüzeyi ile yeni oluşmuş kemik arasından apikale doğru prolifere olduğunu saptamışlardır. Grefte komşu kök yüzeylerinde yeni sement oluşumuna ve fonksiyonel periodontal liflerin varlığına rastlamadiklarını bildiren çalışmacılar, yalnız başına, yeni kemik oluşumunun periodonsiyum rejenerasyonunun kanıtı olmadığını ifade etmişlerdir.

Rosenberg, Garber ve Abrams(85) (1979), iki duvarlı bir kemik defektine aynı hastanın üst çenesindeki ekzostozdan elde ettikleri kansellöz kemik parçacıklarını emplante etmişlerdir. Epitelin defekt içine göçünü engellemek için de greft maddesinin kuronal yüzeyini kortikal kemik parçacıkları ile örtmüşlerdir. Klinik ve radyografik olarak operasyonun başarılı olduğunu ifade eden çalışmacılar altıncı ayda defekte komşu kök yüzeylerinde rezorbsiyon bölgelerine rastladıklarını da bildirmişlerdir.

Listgarten ve Rosenberg(57) (1979), bir, iki, üç duvarlı ve kombine kemik defektlerini çeşitli yöntemlerle

tedavi ederek sonuçlarını mikroskobik olarak değerlendirmişlerdir. Beş ayrı grup halinde yaptıkları çalışmada defektleri açık küretaj-kök yüzeyi düzleştirmesi, ile kök düzleştirmesi yapmadan otojen kemik greftleri ile, kök düzleştirmesi-otojen kemik grefti ile, kök düzleştirmesi yapmadan allogreft ile ve kök düzleştirmesi-allogreft ile tedavi etmişlerdir. Çalışmacılar, bir yıl sonra yaptıkları histolojik incelemelerde en çok cep sığlaşması ve bağ dokusu ataşmanını, kök yüzeyi düzleştirmeleri ile birlikte uygulanan otogreftlerle elde etmişlerdir. En çok yeni kemik oluşumunun da bu grupta meydana geldiğini bildirmişlerdir.

AĞIZDIŞI KAYNAKLI OTOJEN KEMİK GREFTLERİ

Ağıziçi verici bölgelerin sınırlı oluşu, çok sayıda ve geniş kemik defektlerine sahip ağızlarda, tüm defektlerin ağıziçi kaynaklı otojen kemik greftleri ile tedavi edilmesini engellemektedir. Bu olgu, çalışmacıları ağızdışında bazı otojen kemik grefti kaynakları bulmaya zorlamış ve Schallhorn(91) 1967'de otojen kalça kemiği iliğini periodontal defektlerde greft maddesi olarak kullanmaya başlamıştır(16).

Schallhorn(92) (1968), bir hastanın alt kanin ve yan kesicileri arasındaki iki interdental kratere otojen kalça kemiği iliği yerleştirmiştir. Greft maddesini defektler içine taşkın olarak dolduran çalışmacı yaptığı yeniden açma işlemlerinde alveol kretinde belirgin bir yükselme saptadığını bildirmiştir.

Schallhorn, Hiatt ve Boyce(95) (1970), 52 hastadaki 182 defekte krista iliakadan otojen kansellöz kemik ve kemik iliği transplantasyonu uygulamışlardır. Yaptıkları incelemeler sonucunda iki ve üç duvarlı defektlerin tümüyle rejenere olduğunu, interradiküler lezyonlarda ise kısmi bir iyileşme meydana geldiğini saptamışlardır. Çalışmacılar "supracrestal"

(kemik üstü) defekt olarak adlandırdıkları 50 adet duvarsız defekte ise kuronal yönde ortalama 2,57 mm'lik yeni kemik oluşumu elde ettiklerini bildirmişlerdir.

Haggerty ve Maeda(34) (1971), dikey kemik defektlerinin tedavisinde kullanılan kalça kemiği iliğini ve tüber maksilladan elde edilen kemik greftlerini karşılaştırmalı olarak incelemişlerdir. Çalışmacılar,5 aydan 12 aya kadar değişen zamanlarda yaptıkları yeniden açma (raentery) işlemlerinde her iki greft maddesi ile de tam bir iyileşme elde edildiğini saptamışlardır.

Burnette(15) (1972), bir hasta üzerinde yaptığı bir incelemede ikinci küçük azı ve birinci büyük azı dişlerinin distalindeki kemikiçi defektlere otojen kalça kemiği iliği transplante etmiştir. Dokuz hafta sonra aldığı radyografilerde geniş kök rezorpsiyonlarına rastlayan çalışmacı ilgili dişleri çekerek histolojik incelemelerde bulunmuştur. Burnette, rezorbsiyon olayının çok şiddetli olduğunu, özellikle birinci büyük azının distal kökünde pulpaya kadar ulaşmış bulunduğunu bildirmiştir.

Dragoo ve Sullivan(20) (1973), 13 hasta üzerinde yaptıkları bir çalışmada,kemikiçi ve kemiküstü defektlere emplante ettikleri kalça kemiği greftlerini klinik ve histolojik olarak incelemişlerdir. Histolojik incelemeleri 2,3,4,6 ve 8 ay sonra çıkardıkları blok kesitler üzerinde yapmışlardır. Ortalama 3,07 mm olan kret üstü ataşmanın 0,70 mm'sinin yeni kemik oluşumu, 1,03 mm'sinin yeni bağ dokusu ataşmanı ve 1,34 mm'sinin yeni epitelyal ataşman tarafından oluşturulduğunu ifade etmişlerdir.

İliak otogreftlerinin çok yüksek osteojenik güce sahip olduklarını, yeterli miktarda elde edilebildiklerini ve depolanabildiklerini belirten Schallhorn(94); aynı zamanda,bu tür

greftlerin ikinci bir cerrahi işlemi gerektirdiğini ve bunun hasta tarafından kabulünün güç olduğunu, uygulamanın kolay olmadığını ve özellikle, taze greft maddesinin ankiloz ve kök rezorbsiyonuna neden olduğunu ifade etmiştir.

ALLO VE KSENOGREFTLER

Kemikiçi defektlerin tedavisinde, otojen kemik greftlerinin kullanımından doğan sakıncalardan kurtulmak için, allo- ve xeno-greftlerin kullanımına başvurulmuştur. Bununla beraber, her iki tip greft maddesi de organizma için yabancıdırlar ve immün yanıt uyandırma gücüne sahiptirler. Allo ve ksenogreftlerin bu antijenik güçleri radyasyon, dondurma (freezing) ve çeşitli kimyasal işlemlerle önlenmeye çalışılmıştır(23).

Beube ve Silvers(12) (1934) ve Beube(11) (1942), köpekler üzerinde yaptıkları çalışmalarda, cerrahi yolla oluşturulmuş kemikiçi defektlere kaynatarak devitalize ettikleri ksenojen kemik tozlarını implante etmişlerdir. Çalışmacılar, yeni kemik oluşumunun bu şekilde tedavi edilen defektlerde, kontrol gruplarına oranla, daha hızlı olduğunu ifade etmişlerdir.

Forsberg(27) (1956), 11 hastadaki periodontal kemikiçi defektlerin tedavisinde "os purum" kullanmıştır. "Os purum", bağ dokusunu uzaklaştırmak için ılık potasyum hidroksit içine, yağları uzaklaştırmak için aseton içine ve proteinleri uzaklaştırmak için tuzlu bir solüsyon içine sokulan sığır kemiğidir. Forsberg, kontrol grubu kullanmadığı bu çalışmasında defektleri tedaviden 2-12 ay sonra radyografik olarak değerlendirmiştir. Çalışmacı 11 defektten 8 tanesinin başarılı, 3 tanesinin ise başarısız sonuç verdiğini bildirmiştir.

Patur ve Glickman(76) (1962), 5 bir duvarlı, 1 iki duvarlı ve 2 üç duvarlı kemikiçi defekti anorganik kemik tozları (ossar) ile doldurmuştur. Anorganik kemik, organik kısmı etilen diamin aracılığı ile çıkarılan ve otoklavda sterilize edilen sığır kemiğidir. 16 defekti de kontrol grubu olarak kullanan çalışmacılar anorganik kemik tozlarının kemik rejenerasyonunu arttırmadığını bulgulamışlardır.

Melcher(59) (1962), ksenojen anorganik kemik tozlarını 163 hastada, apisektomi ve diş çekimleri sonucu meydana gelen kavitelere ve periodontal kemik defektlerine emplante etmiştir. Toplam 187 greftten 41 tanesini en az üç yıl gözlediğini belirten çalışmacı bunlardan 25 tanesinde, bu sürenin bitiminde bile, anorganik kemik izlerine rastladığını bildirmiştir. Meclher, anorganik kemik tozlarının çok yavaş rezorbe olduğunu ve bu nedenle greft maddesi olarak kullanılmamaları gerektiğini ifade etmiştir.

Poulsom, Rubinstein ve Gargiulo(79) (1976), maymunlar üzerinde yaptıkları bir çalışmada cerrahi yolla oluşturulmuş iki duvarlı kemik defektlerine taze ve dondurulmuş allojenik iliak greftleri emplante etmişlerdir. Dondurma işleminde likit nitrojen kullanan çalışmacılar greft maddelerini -197°C ye kadar soğutmuşlar ve operasyondan hemen önce oda ısısına getirdikten sonra defektler içine yerleştirmişlerdir. Taze ve dondurulmuş greftleri operasyondan 0,3,7,14,21,28,42 ve 56 gün sonra histolojik olarak incelemişlerdir. Poulsom ve arkadaşları, greft maddeleri arasında klinik ve histolojik önemli bir fark görmediklerini ve her iki greft maddesinin de yeni kemik, sement ve periodontal membran oluşumunu uyardığını bildirmişlerdir. Çalışmacılar, kemik rejenerasyonunun yalnızca küretaj uygulanan kontrol grubuna oranla daha hızlı olduğunu ve greft maddelerinin doku tarafından kabul edildiklerini ifade etmişlerdir.

Strub, Gaberthüel ve Firestone(104) (1979), 8 hastadaki 47 defket üzerinde, dondurulmuş allojenik kemik ve trikalsiyum fosfat emplantlarını karşılaştırmışlardır. 47 kemikiçi ve horizontal defektten 29 una trikalsiyum fosfat, 18 ine ise dondurulmuş allojenik kemik emplantı yerleştirmişlerdir. Operasyondan bir yıl sonra yaptıkları yeniden açma işlemlerinde yeni kemik oluşumu ve cep sığlaşmasının allojenik kemik greftlerinde daha fazla olduğunu saptamışlardır.

Mellonig ve arkadaşları(60) (1976), 189 hastadaki 300 den fazla kemik defektine allojenik dondurularak kurutulmuş (freeze-dried) kemik tozları emplante etmişlerdir. Çalışmaya bir, iki, üç ve kombine duvarlı defektlerle furkasyon defektlerini alan araştırmacılar kontrol grubu kullanmamışlardır. Çalışmacılar, yalnızca 48 hastadaki 97 defekti, yeniden açma işlemleriyle, değerlendirmişler ve ortalama % 64 oranında yeni kemik oluşumu elde ettiklerini bildirmişlerdir.

Altiere, Reeve ve Sheridan(2) (1979), 10 hastadaki simetrik 20 defekt üzerinde yaptıkları bir çalışmada, liyofilize allojenik kemik greftlerinin etkilerini incelemişlerdir. Çalışmacılar, her hastadaki simetrik iki defektten birine liyofilize allojenik kortikal kemik tozları koyarken, diğerine yalnızca flap-küretaj işlemi uygulamışlardır. Araştırmacılar, operasyondan bir yıl sonra yaptıkları ölçmeler sonucunda, greftle tedavi edilen defektlerle kontrol grubundakiler arasında fark olmadığını bildirmişlerdir.

Libin, Ward ve Fishman(55) (1975) ise, greft maddesi olarak dekalsifiye ve liyofilize edilmiş allojenik kemik kullanmışlardır. Üç hastadaki 2 bir duvarlı ve 1 iki duvarlı kemik defektine yerleştirdikleri greft maddesini 8,16 ve 24 ay sonra, yeniden açma işlemleriyle, değerlendirmişlerdir. Libin ve arkadaşları, ortalama 6,3 mm'lik yeni kemik oluşumu saptadıklarını bildirmişlerdir. Çalışmacılar, ayrıca, bu tür allo-

greftlerin hazırlanması, saklanması (depolanması), şekillendirilerek defekte uydurulması ve klinik uygulamasının kolay olduğunu, doku tarafından kabul edilebildiğini ve derin periodontal defektlerde kullanılabileceğini ifade etmişlerdir.

ALLOPLASTİK GREFT MADDELERİ

Alloplastik maddeler, kemik grefti olarak kullanılan fakat kemik olmayan maddelerdir(33).

Schaffer(90) (1958), 26 hastadaki 41 kemiküstü, 29 kemikiçi toplam 70 defekte allojenik kıkırdak greftleri yerleştirmiştir. Kontrol grubu kullanmayan çalışmacı, operasyon sonrası ölçmeler sonucunda, 0,5 ile 6 mm arasında değişen yeni ataşman elde ettiğini bildirmiştir. Allojenik kıkırdağın alıcı dokuda yabancı cisim reaksiyonu uyandırmadığını ifade eden Schaffer, bu tür çalışmaların kontrol grupları ile karşılaştırmalı olarak yapılması gerektiğini belirtmiştir.

Packer ve Schaffer(75) (1964), köpekler üzerinde yaptıkları bir çalışmada cerrahi yolla oluşturulan 94 defektten 31 ine sement-dentin ve Gelfoam, 31 ine yalnızca Gelfoam ve kalan 32 sine ise yalnızca flap-küretaj işlemi uygulamışlardır. 6 hafta sonra yaptıkları histolojik incelemelerde, alıcı dokunun osteojenik aktivitesinin sement ve dentin parçacıkları tarafından uyarılmış olduğunu saptamışlardır. Greft bölgelerinde Gelfoama rastlamayan çalışmacılar, bu maddenin çabuk rezorbe olduğu veya doku tarafından reddedildiği kanısına varmışlardır.

Alderman(1) (1969), periodontal kemik defektlerinin tedavisinde greft maddesi olarak Paris alçısı kullanmıştır. 35 vaka üzerinde yaptığı araştırmada defektleri steril Paris alçısı parçacıkları ile dolduran çalışmacı, klinik olarak,

greft maddesinin alıcı dokuda herhangibir ters etki meydana getirmediğini belirlemiştir. Kontrol grubu kullanmayan Alderman, yaptığı radyografik incelemeler sonucunda vakaların % 79 unda yeni kemik oluşumu gözlediğini bildirmiştir.

Shaffer ve App(98) (1971), beş hastadaki 10 defekte Paris alçısı emplante etmişlerdir. Üç duvarlı defektleri araştırma dışında bırakan çalışmacılar, sonuçları 6 ay sonra yaptıkları yeniden açma işlemleri ve radyografilerle değerlendirmişlerdir. Araştırmacılar, Paris alçısının doku tarafından iyi karşılandığını fakat çabuk rezorbe olduğunu ifade etmiş ve herhangi bir yeni kemik oluşumuna rastlamadıklarını bildirmişlerdir.

Levin ve arkadaşları(54) (1974), maymunlar üzerinde yaptıkları bir çalışmada cerrahi yolla oluşturulmuş periodontal defektleri seramik tozları (tricalcium phosphate) ile doldurmuşlardır. Histolojik incelemeler sonucunda seramiğin alıcı doku tarafından reddedilmediğini ve kayıp periodontal dokuların rejenere olduğunu belirlemişlerdir. Çalışmacılar, kullanılan seramiğin kemik oluşumuna uyarıcı bir etkide bulunmuş olabileceğini ifade etmişlerdir.

Nery ve arkadaşları(70) (1975) ise köpeklerde cerrahi yolla oluşturulan periodontal defektlere poröz seramik parçacıkları yerleştirmişlerdir. Bu çalışmacılar da greft maddesinin doku tarafından iyi karşılandığını, yeni oluşan kemiğin greft üzerindeki gözenekler içine biriktiğini ve periodontal dokuların rejenere olduğunu bildirmişlerdir.

Nery ve Lynch(69) (1978), 6 hastadaki iki ve üç duvarlı defektlerin tedavisinde poröz seramik parçacıklarını greft maddesi olarak kullanmışlardır. Yaptıkları radyografik incelemelerle, kemik yüksekliğinde, ortalama 5,2 mm'lik bir artış belirleyen çalışmacılar, bu artışı yeni oluşan kemik

dokusunun mu yoksa seramik parçacıklarının mı meydana getirdiğini saptayamadıklarını ifade etmişlerdir. Nery ve Lynch, seramiğin insan dokuları için toksik olmadığını ve seramik greftlerin periodonsiyumun onarımına yardımcı olabileceğini bildirmişlerdir.

Feingold ve arkadaşları(26) (1977), 4 hasta üzerinde yaptıkları bir çalışmada, çekimi gerekli dişler çevresindeki defektlere skleral greftler uygulamışlardır. Geniş horizontal ve sığ bir ve iki duvarlı defektler üzerinde yürüttükleri çalışmada, sonuçları 12,16,20 ve 28 hafta sonra çıkardıkları blok kesitler ve radyografiler ile değerlendirmişlerdir. Çalışmacılar, sklera greftlerinin alıcı dokuda herhangi bir ters etki oluşturmadığını; dişeti bağ dokusu, periodontal membran ve periostun sklera ile, değim yerlerinde, organik bir bağlantı oluşturduklarını; skleranın bazı bölgelerde yerini bağ dokusuna bıraktığını ve sklera içinde osteojenezise rastlamadıklarını bildirmişlerdir.

DEKALSİFİYE DENTİN GREFTLERİ

Morris(61) (1967), -5°'de 45-50 gün sakladığı insan dişi köklerini % 5 nötral EDTA (etilendiamintetraasetik asit) içinde 13 gün süreyle dekalsifiye ettikten sonra farelerin karın kasları içine emplante etmiştir. 1., 2., 3., 4. ve 6. haftalarda ve 2., 3., 4., 6. ve 10. aylarda yaptığı incelemelerde herhangi bir kemik oluşumuna rastlamadığı için dekalsifikasyon işleminin sement ve dentinin, kemik oluşumunu uyarıcı etkisini arttırmak yerine tümüyle yok ettiği sonucuna ulaşmıştır.

Yeomans ve Urist(113) (1967) tavşanlar üzerinde yaptıkları bir çalışmada, karın kası içinde oluşturdukları ceplere, alt çene kemiğinde açtıkları çukurcuklara ve çekim boş-

luklarına allojenik dekalsifiye dentin, kemik, kas ve tendon parçacıkları yerleştirmişlerdir. 4., 8. ve 12. haftalarda yaptıkları incelemelerde tendon ve kas örneklerinin kemik oluşumunu uyarmadıklarını, dekalsifiye dentin ve kemiğin ise her zaman kemik oluşumuna neden olduklarını görmüşlerdir. Araştırmacılar, kemik oluşumunun dekalsifiye kemik emplantlarında, dentine oranla, daha hızlı olduğunu da belirtmişlerdir.

Morris(62) (1969), bir araştırmasında dekalsifiye insan dişi köklerini dekalsifiye edilmemiş otojen kemik ve kemik iliği ile birlikte 12 farenin derialtı dokularına emplante etmiştir. Bir yıl boyunca belirli zaman aralıklarında yaptığı incelemelerde bu şekildeki emplantların kemik oluşumunu uyardıklarını görmüştür.

Register ve arkadaşları(83) (1972), allojenik dentin parçacıklarını dekalsifiye ve liyofilize ettikten sonra gingivektomi operasyonuna ihtiyaç gösteren iki hastanın dişeti papillerine emplante etmişlerdir. Bir hastadaki emplantlar 45., 60. ve 90. günlerde incelenmiş ve 60. günde kemik oluşumuna rastlanmıştır. Diğer hastadaki emplant ise 6. ayda incelenmiş ve yine kemik oluşumu görülmüştür. Araştırmacılar, bu tür emplantların periodontal kemik defektlerinde iyileşmeyi hızlandırmak amacıyla kullanılabileceğini ifade etmişlerdir.

Bang(6) (1973), değişik yoğunluklardaki normal HCl eriyiklerinde, 20°C'de ve 48 saatte dekalsifiye ettiği 60 allojenik dentin örneğini 10 guinea pig'in karın kasları içine emplante etmiştir. Beş haftalık bir bekleme devresinden sonra yaptığı incelemelerde 0,2 N; 0,4 N ve 0,6 N HCl ile dekalsifiye ettiği örneklerde % 70-80 oranında heterotopik kemik oluşumu elde etmiştir. Bu oran asit yoğunluğu arttıkça azalmış ve 0,8 N HCl'de % 60; 1,0 N HCl'de % 40 ve 2,0 N HCl'de % 20 olmuştur. Araştırmacı, 20 allojenik dentin örneğini ise

0,6 N HCl içinde 4°C'de ve 48 saatte dekalsifiye ettikten sonra 20 guinega pig'in karın kası içine emplante etmiştir. Beş hafta sonra yaptığı incelemelerde vakaların % 75'inde heterotopik kemik oluşumuna rastlamıştır. Bang aynı çalışmada, 0,2 N HCl içinde 4°C'de ve 48 saatte dekalsifiye ettiği 64 allojenik dentin örneğinden 32 tanesini, daha sonra, likit nitrojen içinde -70°C'de dondurmuş ve bir liyofilizasyon aygıtında yüksek vakum altında dehidratasyona uğratmıştır. Elde ettiği iki tip allojenik dentin örneğini,16 guinea pig'in karın kasları içine emplante etmiştir. 29 gün sonra yaptığı incelemeler sonucunda, her iki şekilde hazırlanmış dentin örneğinin de,vakaların % 65'inde heterotopik kemik oluşumuna neden olduğunu görmüştür.

Bang(7) (1973), eşit sayılardaki üç gruba ayırdığı 90 allojenik dentin örneğinden birinci gruptakileri 0,5 M EDTA içinde 20°C'de, ikinci gruptakileri0,6 N HCl içinde 20°C'de dekalsifiye etmiş, üçüncü gruptakileri ise dekalsifiye etmeden bırakmıştır. Elde ettiği dentin örneklerini, her gruptan ikişer tanesini bir "guinea pig"e olmak üzere, 15 "guinea pig"in karın kasları içine emplante etmiştir. 4,5,6,8 ve 12. haftalarda yaptığı incelemelerde HCl ile dekalsifiye edilen dentin örnekleri ile EDTA ile dekalsifiye edilen dentin örnekleri arasında, heterotopik kemik oluşumunu uyarma açısından, herhangi bir fark bulamamıştır. Araştırmacı, dekalsifiye edilmemiş dentin emplantlarının dekalsifiye edilmişlere oranla çok daha az sayıdaki vakada kemik oluşumuna neden olduklarını görmüştür.

Bang(8) (1973), 0,2 N HCl içinde, 4°C de ve 48 saatte dekalsifiye ettiği 211 allojenik dentin örneğini liyofilize ettikten sonra etilen oksit gazı içinde sterilize etmiştir. Elde ettiği emplant maddelerini,79 "guinea pig"in karın kasları içine yerleştirmiştir. Çalışmacı, ilk günden başlayarak bir yıl boyunca belirli zaman aralıklarında yaptığı histolojik

kesitlerde, emplantlar çevresindeki hücresel reaksiyonları incelemiştir. Emplantlar alıcı dokuda herhangi bir ters etki göstermemiştir, meydana gelen yerel iltihabi reaksiyon şiddetli değildir ve bir hafta içinde iyileşmiştir. İkinci haftada meydana gelen küçük kıkırdak kitleleri yaklaşık 10 gün sonra kaybolarak yerlerini kemik iliği içeren kemik oluşumlarına bırakmışlardır. Meydana gelen bu kemik dokularının bir kaç ay içinde rezorbe olmaları heterotopik kemik oluşumlarının varlıklarını uzun süre koruyamadıklarını göstermiştir.

Bang(5) (1972), 50 otojen, 20 allojen ve 40 ksenojen dekalsifiye dentin örneği ile 36 dekalsifiye edilmemiş allojenik dentin örneğini 74 guinea pig'in karın kası içine emplante etmiştir. 5 ile 12. haftalar arasında yaptığı incelemelerden sonra şu sonuçlara ulaşmıştır: Ksenojenik dekalsifiye dentin, şiddetli iltihabi reaksiyonlara neden olmuştur ve kemik oluşumunu uyarmamıştır. Kemik oluşumunu uyarmaları açısından, dekalsifiye ve liyofilize edilen örneklerle yalnızca dekalsifiye edilen örnekler arasında, kesici dişlerden elde edilen örnekler ile azı dişlerden elde edilenler arasında ve otojen örneklerle allojen örnekler arasında herhangi bir fark bulunmamıştır. Ksenojenik örnekler, şiddetli immünolojik reaksiyon meydana getirdiği için kemik oluşumunu uyarmamışlardır. Dekalsifiye edilmiş ve edilmemiş allojenik örnekler de doku antijenleri içerdikleri halde, kemik oluşumunu uyarmaları mümkün olmuştur.

Bang(9) (1974), heterotopik kemik oluşumunun dekalsifiye dentin ile uyarılması konusundaki tüm çalışmalarını özetlediği bir yazısında, allojenik dekalsifiye dentinin çene kemiği defektlerinin tedavisinde kullanılabilecek ideal bir emplant maddesinde aranılan tüm özellikleri taşıdığını ifade etmiştir.

Knudsen, Bang ve Kristoffersen(50) (1974), yaklaşık

4x2x2 mm boyutlarında hazırladıkları steril dekalsifiye allojenik dentin parçacıklarının 15 tanesini 6 hastanın yapışık dişeti içine, 8 tanesini ise 8 hastanın üst dudak frenulumu içine emplante etmişlerdir. 4-30 hafta doku içinde bıraktıkları emplantların doku tarafından iyi karşılandıklarını ve değişik düzeylerde rezorbsiyona uğradıklarını görmüşlerdir. Vakaların yalnızca bir tanesinde sert doku oluşumu meydana geldiği için, allojenik dekalsifiye dentinin insan dişeti dokularında kemik oluşumuna neden olduğu sonucuna ulaşamamışlardır.

Linden(56) (1975), fareler üzerinde yaptığı bir çalışmada, kas içine ve karaciğer kapsülü altına yerleştirdiği dekalsifiye dentin ve kemiğin geçirdiği histolojik değişimleri incelemiş ve implant bölgesinde genel olarak görülen olayları şöyle sıralamıştır: 1- İltihap, 2- Vaskülarize bağ dokusu oluşumu, 3- Erozyon, 4- Rekalsifikasyon ve 5- Kemik oluşumu.

Nordenram ve Bang(73) (1975), allojenik dekalsifiye dentin parçacıklarını bir hastanın üst çenesindeki travmatik bir defektin düzeltilmesi amacıyla periostaltı emplant maddesi olarak kullanmışlardır. İki yıldır takip etmekte oldukları hastada, sonucun estetik ve fonksiyon yönünden başarılı olduğunu ifade etmişlerdir.

Morris(63) (1978), yedi tanesini % 5 nötral EDTA içinde ve 6 tanesini 0,6 N HCl içinde dekalsifiye ettiği 13 allojenik dentin örneğini 13 hastanın alt sol birinci büyük azılarının yanak tarafındaki bağ dokusu içine, periosta yakın olmamak koşulu ile, yerleştirmiştir. 4. haftadan 13. haftaya kadar belirli zaman aralıklarında yaptığı biyopsilerde herhangi bir kemik oluşumuna rastlamamıştır. Araştırmacı, EDTA ve HCl ile dekalsifiye edilen örnekler arasında, kemik oluşumunu uyarmaları açısından, bir fark görememiştir.

Silston, Werbitt ve Cove-Jones(99) (1979), 32 farenin fibulasında cerrahi yolla oluşturdukları defektlerden 12 tanesine allojenik dekalsifiye dentin, 14 tanesine de ksenojenik (insan) dekalsifiye dentin emplante etmişlerdir. Defektlerin 6 tanesini de, kontrol amacıyla boş bırakmışlardır. Sekiz hafta sonra yaptıkları radyografik incelemelerde allojenik emplantların % 83 ünde, ksenojenik emplantların ise % 64 ünde tam bir iyileşme saptamışlardır. Boş bıraktıkları defektlerde ise, herhangi bir iyileşme görememişlerdir.

VİTRÖZ KARBON GREFTLERİ

Vitröz karbon, selüloz ve fenol formaldehit reçineleri gibi organik polimerlerin, özel şartlar altında yüksek ısıda yakılması ile elde edilir. Bu yakma işleminde, fenolik reçinelerin karbon olmayan tüm bileşenleri ortamdan uzaklaşır, geriye siyah mikrokristalin şeklinde saf karbon kalır(49).

Sert ve camsı görünümde olan vitröz karbon, milyonda on oranında yabancı madde içerir. Kimyasal açıdan, yüksek ısı dışında, çok stabil olan vitröz karbon istenilen şekilde üretilebilir ve bazen aşındırma ile istenilen şekle sokulabilir(38).

Vitröz karbon tükrük ve doku sıvılarına karşı oldukça dirençlidir, vücut ısısında herhangi bir korozyona uğramaz(107).

Stanitski ve Mooney(103) (1973), köpekler üzerinde yaptıkları bir çalışmada, vitröz karbon emplantları ile alıcı kemik dokusu arasındaki ilişkileri incelemişlerdir. Çalışmacılar, değişik genişliklerdeki oluklara sahip toplam 47 emplantı hayvanların femur ve humerusları içine yerleştirmişlerdir. Dört aylık bir bekleme devresinden sonra uyguladıkları

"push out" testlerinde emplantların kemikle bağlantılarını bozabilmek için 60-100 kg'lık kuvvetler gerektiğini ifade etmişlerdir. Kontrol grubu olarak, aynı şekilde uyguladıkları PMMA emplantlarla vitröz karbon emplantlar arasında anlamlı bir fark bulamamışlardır. Çalışmacılar mikroskobik incelemelerinde, yeni oluşan kemik ile vitröz karbon emplantlarının, genellikle, doğrudan bir değim içinde olduklarını bulgulamışlardır. PMMA implantlar ile yeni kemik dokusu arasında ise, her zaman ince bir fibröz doku tabakasının meydana geldiğini saptamışlardır.

Stallard, ElGeneidy ve Skerman(102) (1974), hayvan ve insanlar üzerinde yaptıkları bir çalışmada, vitröz karbon diş kökü emplantlarını incelemişlerdir. Bu tür emplantların, insanlara uygulanabilir olup olmadığını değerlendirmek için önce hayvanlar üzerinde çalışan araştırmacılar, emplantların, herhangi bir periodontal yıkıma neden olmaksızın, 2 yıldan fazla bir süre ağızda kaldıklarını görmüşlerdir. Histolojik olarak da, bağ dokusu ataşmanı bulamamalarına karşın, kemik ile emplant arasında periodontal membrana benzer bir yapı saptamışlardır. İnsanlar üzerindeki uygulamalarında ise, vitröz karbon emplantlarını biyolojik olarak kabul edilebilir olduğunu görmüşlerdir. Emplantlar üzerinde normal bir epitelyal ataşman oluşmuştur. 6-8 ay sonra emplantların tümüyle stabil olduğunu ifade eden yazarlar, yeterli ağız bakımını sağlayan hastalarda herhangi bir periodontal yıkım olmadığını da bildirmişlerdir.

Dumas ve Myers(21) (1974), 141 vitröz karbon diş kökü emplantını 9-86 yaşlarındaki 92 hastanın alt ve üst çenelerine yerleştirmişlerdir. Çalışmacılar, emplantların bir kısmını yeni çekim boşluklarına yerleştirirken bir kısmını da iyileşmiş dişsiz bölgelere yerleştirmişlerdir. Gerek iyileşmiş bölgeleri gerekse yeni çekim yerlerini frezlerle emplantın yapısına göre şekillendirmişlerdir. Ayrıca, emplantların

bir kısmını, dişetinin 1-2 mm üstünde sonlandırırken bir kısmını da 1-3 mm altında sonlandırmışlardır. Çalışmacılar, emplantlardan 134 tanesinin (% 95) 2 yıldır fonksiyon görmekte olduğunu bildirmişlerdir. Çıkartmak zorunda kaldıkları 7 emplantın (% 5) aşırı kanama gösteren çukurlara yerleştirilmiş olduğunu ve bunlardan 4 tanesinin dişeti üstünde sonlandırılmış olduğunu ifade etmişlerdir. Yazarlar, sonuçların çok umut verici olduğunu da vurgulamışlardır.

Hobkirk(38) (1975), 42 tavşan üzerinde yaptığı bir çalışmada kemik içine emplante edilen vitröz karbonun dokuda meydana getirdiği değişiklikleri incelemiştir. Çalışmacı 1 mm çapında ve 4 mm uzunluğundaki vitröz karbon emplantlarını tavşanların alt çene kemiğine ve iliak kretinin ön yüzüne yerleştirmiştir. 3 ve 5. hafta ve 2,4,6,10 ve 12. aylarda yaptığı mikroskobik incelemelerde vitröz karbonun doku tarafından iyi tolere edildiğini, iltihaba veya yabancı cisim reaksiyonuna neden olmadığını görmüştür. Çalışmacı vitröz karbon emplantların yapısında herhangi bir bozulma saptayamadığını bildirmiştir. Alt çene kemiğinde görülen fibröz kapsüllerin iliak kretindekilerden daha kalın olduğunu ve daha çabuk oluştuğunu ifade etmiştir.

Maropis ve arkadaşları(58) (1977), vitröz karbon, prolitik karbon ve prolitik grafit/silikon karbid maddelerinin mandibüler dokularda oluşturduğu etkileri incelemek amacıyla yaptıkları bir çalışmada, 12 tavşan kullanmışlardır. Kontrol grubu olarak da, titanyum emplantlarını kullanmışlardır. Çalışmacılar, emplantları, alt çene kemiğinin alt kenarında açtıkları çukurcuklara yerleştirerek üzerlerini yumuşak doku ile örtmüşlerdir. Tavşanları, emplantasyondan sonraki 14, 45 ve 90. günlerde öldürerek mikroskobik incelemeler yapmışlardır. Emplantlar çevresinde, klinik olarak, iltihap veya ödem görmediklerini ve emplantların yerlerinde sıkı bir şekilde durduklarını ifade etmişlerdir. Histolojik incelemelerde

ise emplantlar çevresinde iltihabi enfiltrasyon olduğunu ve değişik kalınlıklardaki fibröz bir bağ dokusu kapsülü ile çevrelendiklerini saptamışlardır. Çalışmacılar, bu fibröz kapsüldeki tüm liflerin emplant yüzeyine paralel olarak dizildiklerini bildirmişlerdir. Ayrıca, emplanta yakın bazı yerlerde çok çekirdekli dev hücreler ve karbon parçacıklarını fagosite eden çok çekirdekli makrofajlar gördüklerini de belirtmişlerdir. Bu nedenlerle, emplant maddelerinin hiç birinin tam bir biyolojik kabul edilebilirliğe sahip olmadığını belirten yazarlar kullandıkları 4 maddenin de benzer sonuçlar verdiğini ifade etmişlerdir.

Hobkirk(39) (1977), 1 mm çapında ve 4 mm uzunluğundaki, vitröz karbon ve % 99,9 oranında saf aluminyum çubukları, tavşanların alt çene kemiklerine ve iliak kretlerine yerleştirmiştir. Bu maddelerin alıcı dokuda meydana getirdikleri etkileri incelemeyi amaçlayan çalışmacı 46 hayvan ve 184 emplant kullanmıştır. Histolojik incelemeleri 3 ve 5. hafta ve 2,4,6, 9,12,18 ve 24. aylarda yapmıştır. Çalışmacıya göre, aluminyum emplantların vitröz karbona oranla çok daha fazla bir doku reaksiyonu uyandırmış olmalarına karşın her iki madde de doku tarafından iyi tolere edilmiştir. Çalışmacı, elektron mikroskobu ile yaptığı incelemelerde emplant maddelerinden çevre dokulara herhangi bir madde geçişine rastlamadığını bildirmiştir. Hobkirk, kemik ile emplantlar arasındaki aralığın mandibulada, krista iliakadakinden daha çok ve aluminyum çevresinde, vitröz karbona oranla daha fazla olduğunu bulgulamıştır.

POLİMETİL METAKRİLAT (PMMA) VE KARIŞIMLARI

Waerhaug ve Zander(108) (1956), köpekler üzerinde yaptıkları bir çalışmada, çekim boşluklarına yerleştirilen akrilik köklerin periodontal dokularda meydana getirdiği de-

ğişiklikleri incelemişlerdir. Çektikleri 34 dişin alçı kalıplarını alarak elde ettikleri akrilik kökler üzerine, retansiyonu kolaylaştırmak için, çentikler açmışlardır. Çekimden sonra en geç bir saat içinde hazırlayıp alveol çukurlarına yerleştirdikleri akrilik kökleri 7-95 gün süren gözlem devrelerinden sonra mikroskobik olarak incelemişlerdir. 34 emplanttan 14 tanesinin en geç 129 gün içinde düştüğünü belirten çalışmacılar, kemik apozisyonunun 13. günde belirginleştiğini ve 21 vakada yeni kemik oluşumunun akrilik köklerle doğrudan değim halinde meydana geldiğini ifade etmişlerdir. Emplantlar çevresinde epitelyal bir "cuff" oluştuğunu, epitelin sürekli olarak apikale göçtüğünü ve bu epitelyal göçün alveol kemiği rezorbsiyonu tarafından takip edildiğini bulgulayan çalışmacılar, PMMA implantların ağızda kalma sürelerinin sınırlı olduğu sonucuna ulaşmışlardır.

Iwaschenko(48) (1957), doğal veya yapay olarak oluşturulmuş alveol çukurlarına akrilik diş emplantlarının mümkün olup olmadığını saptamak amacıyla yaptığı bir çalışmada, dikkatli bir splintlemeye karşın akrilik dişlerin alveol kemiği ile bir bağlantı sağlayamadıklarını ve yabancı bir cisme reaksiyon olarak meydana gelen epitelyal göçün, emplantın bozulmasına neden olduğu sonucuna ulaşmıştır.

Hodosh(40) (1960), 15-58 yaşlar arasındaki 25 hasta üzerinde yaptığı bir çalışmada, kaybedilen doğal dişlerin yerlerini yapay akrilik dişlerle doldurmayı amaçlamıştır. 25 akrilik dişi çekimden hemen sonra alveol çukurlarına emplante eden çalışmacı, yaklaşık iki yıl süren gözlem devresi sonunda emplantların yerlerinde sıkıca durduklarını ve herhangi bir yan etki meydana getirmediklerini bildirmiştir.

Hodosh ve arkadaşları(41) (1964), doğal dişlerin yerlerine çekimden hemen sonra yerleştirilen akrilik dişlerin başarı oranlarını incelemek amacıyla insan ve hayvan denekler

kullanarak bir dizi araştırma yapmışlardır. Araştırmanın insanlar üzerindeki bölümünde, çektikleri 25 dişin yerine sıcak akrilik ile hazırladıkları yapay dişleri yerleştirdikten sonra komşu doğal dişlere splinte etmişlerdir. Yaptıkları klinik gözlemlerde, dişeti kenarının normal rengini ve biçimini koruduğunu, dişeti oluğu derinliğinin bir ile iki milimetre arasında değiştiğini ve süpürasyonun olmadığını bulgulamışlardır. Araştırmacılar, dişetinin 4 yıl sonra bile sağlıklı görünümünü koruduğunu ve radyografik incelemelerde alveol kemiği rezorbsiyonuna rastlamadıklarını ifade etmişlerdir. Çalışmanın ikinci bölümünde ise, köpek ve maymunlara aynı yöntemlerle hazırlanmış 35 akrilik diş implante etmişlerdir. Belirli zaman aralıklarında yaptıkları klinik ve mikroskobik incelemeler sonucunda, alveol kemiğinin normal olduğunu, dişetinin iltihap hücreleri ile enfiltre olduğunu; fakat, epitelyal bağlantının apikale göçünün minimal olduğunu saptamışlardır.

Hodosh, Povar ve Shklar(42) (1965), köpek ve maymunlar üzerinde yaptıkları bir çalışmada sıcak akrilikten yaptıkları 73 dişi toplam 16 deney hayvanına implante etmişlerdir. Klinik incelemelerde, emplant maddesinin dişeti tarafından iyi tolere edildiğini ve dişeti oluğu derinliğinin 2-3 mm arasında kaldığını görmüşlerdir. Çalışmacılar, radyografik incelemelerde ise emplant çevresinde belirgin bir lamina duranın oluştuğunu ve emplantlar üzerinde açılmış olan oluklara doğru yeni kemik oluşumunun meydana geldiğini bulgulamışlardır. Yaptıkları histolojik incelemelerde de akrilik dişlerin, alveol kemiğinden kök yüzeyine doğru uzanan ve kollagen lifler içeren fibröz bağ dokusu tarafından desteklendiğini belirleyen araştırmacılar bu bağ dokusunun her yönüyle normal bir periodontal membran görünümünde olduğunu ifade etmişlerdir. Yazarlar, ayrıca, 6 aydan 2,5 yıla kadar olan deney süresi boyunca hiçbir vakada neoplastik bir oluşuma rastlamadıklarını da bildirmişlerdir.

Hodosh, Povar ve Shklar(43) (1968), maymunlar üzerinde yaptıkları bir çalışmada 4 tane polimetilmetakrilat ve 2 tane % 10 Boplant içeren polimetil metakrilat diş emplantlarını çektikleri doğal dişlerin yerlerine yerleştirmişlerdir. Emplantları alıcı doku içinde 6-15 ay beklettikten sonra çevre bağ dokusu ve alveol kemiği ile birlikte çıkarmışlardır. Çalışmacılar, yeni geliştirmiş oldukları bir teknikle hazırladıkları histolojik kesitlerde, akrilik diş emplantları çevre kemik ve bağ dokusu ile birlikteinceleme olanağını bulmuşlardır. Mikroskobik incelemelerde, alveol kemiğinden akrilik köklere uzanan lif demetlerinin emplantları alveol kemiğine bağladığını görmüşlerdir. Emplantların çevre dokulardan ayrılmasının güç olması ve ayrıldıktan sonra emplanta yapışık organik maddelerin sık olarak görülmesi nedeniyle, bağ dokusu liflerinin akrilik içine girerek kuvvetli bir tutunma sağladıkları sonucuna ulaşmışlardır. Çalışmacılar, bağ dokusu liflerinin akrilik içini girişinin Boplant-Metakrilat emplantlarda daha kolay olabileceğini, fakat, bu olguyu değerlendirmediklerini ifade etmişlerdir. Alveol kemiğinin osteoblastik aktivitesinin normal olduğunu belirten çalışmacılar, iltihabi enfiltrasyonun minimal olduğunu bazı vakalarda ise hiç görülmediğini bildirmişlerdir.

Lam ve Poon(52) (1968), çekim sonrası meydana gelen alveol kemiği rezorbsiyonunu önlemek amacıyla, çekilen dişlerin ölçülerini alarak soğuk akrilikten, aynı şekilde kökler elde etmişler ve çekim boşluklarına yerleştirmişlerdir. Araştırmacılar, 6 hasta üzerinde yaptıkları bu çalışmada, 5 hastadaki emplantları ilk 4 ay içinde, çeşitli nedenlerle, çıkarmak zorunda kaldıklarını ifade etmişlerdir. Bir hastadaki emplantların ise, çalışmanın yayınlandığı tarihte, 9 aylık olduğunu bir tanesinin kuronalinde de kortikal kemik oluştuğunu belirtmişlerdir.

Brown, Neff ve Tylenda(14) (1969), iki rhesus maymu-

nunun doğal dişleri yerine emplante ettikleri akrilik dişleri komşu doğal dişlere splinte etmişlerdir. Çalışmacılar, toplam 9 emplanttan 6 tanesinin ilk bir kaç ay içinde hayvanlar tarafından zorla çıkarıldığını, diğerlerinin ise 8-14 aydır yerlerinde durduklarını, ancak, bu emplantlardaki hareketliliğin giderek arttığını bildirmişlerdir. Sonuçların umut verici olduğunu ifade eden çalışmacılar, daha ileri araştırmalara gereksinim olduğunu belirtmişlerdir.

Hodosh, Povar ve Shklar(44) (1968), maymunlar üzerinde yaptıkları bir çalışmada, % 2-75 oranında anorganik kemik tozu (Boplant) içeren 20 adet akrilik diş kullanmışlardır. Sıcak akrilik ile hazirladıkları emplantları, çekimden en geç 30 dakika sonra alveol çukurlarına yerleştirmiş ve komşu doğal dişlere splinte etmişlerdir. Klinik gözlemler sonucunda, % 30 dan daha fazla oranda anorganik kemik içeren 6 emplantın en geç 6 ay içinde doku tarafından red edildiğini ve % 30 dan daha az anorganik kemik içeren 14 emplantın ise, 12-15 ay gibi uzun bir süre ağızda kalabildiğini görmüşlerdir. Çalışmacılar, yaptıkları mikroskobik incelemelerde, emplantların çevre kemik dokusundan yoğun kollagen lif demetlerinden ibaret bir periodontal membran ile ayrıldığını ve bu kollagen liflerin emplant yüzeyindeki anorganik kemik ile yer değiştirerek emplant içine gömüldüklerini bulgulamışlardır. Çalışmacılar, emplant yüzeyinde herhangi bir sement birikimine rastlamadıklarını da belirtmişlerdir.

Charnley(17) (1970), 23 insan üzerinde yaptığı bir çalışmada femur başı protezlerini uyluk kemiğine yapıştırmak amacıyla kullanılan soğuk akriliğin alıcı kemik dokusu ile ilişkilerini incelemiştir. Operasyon sonrası birinci ay ile yedinci yıl arasındaki çeşitli zamanlarda yaptığı mikroskobik incelemeler sonucunda; kemik ile akriliğin doğrudan temas ettiği alanların çok az olduğunu ve aralarında, genellikle, bir fibrokartilaj dokunun bulunduğunu saptamıştır. Charnley, bu

fibrokartilajın kemik ile akrilik arasındaki fibröz dokunun mekanik kuvvetlere maruz kalması sonucu meydana geldiğini ifade etmiştir.

Hodosh, Povar ve Shklar(45) (1971), iki adet maymun üzerinde yaptıkları bir çalışmada, toplam on dişi çekerek yerlerine polimer emplantlar yerleştirmişlerdir. Emplantların kuronları tümüyle akrilikten, kökleri ise % 18 toz dentin ve sement ile % 82 polimetil metakrilat karışımından yapılmıştır. Bu çalışma, emplantın dış yüzeylerinde bulunan dentin ve sement tozlarının emplant yüzeyinde sement birikimine neden olacağı ve periodontal liflerin daha kolay tutunmasını sağlayacağı düşüncesi ile yapılmıştır. Çalışmacılar, 8-12 aylık bir bekleme devresinden sonra blok kesitler çıkararak mikroskobik incelemeler yapmışlardır. Bazı emplantların çevresindeki peri-emplant membran içinde semente benzeyen küçük kalsifiye oluşumlar görmelerine karşın, emplant yüzeyinde herhangi bir sement birikimine rastlamamışlardır. Çalışmacılara göre diğer önemli bulgu ise epitelyal ataşmanın apikale göçüdür. Bazı örneklerde, tüm kök yüzeyleri epitel ile örtülmüştür. Emplant ve bağ dokusu arasında yer alan bu epitelyal tabakanın emplant yüzeyine yapışması derin ceplerin oluşumuna meydan vermemiştir, bununla birlikte bağ dokusu liflerinin emplant yüzeyine yapışmasını engelleyerek daha sağlam bir ataşmanı da önlemiştir.

Salk(88) (1972), insanlar üzerinde yaptığı bir çalışmada, çekmek zorunda kaldığı 6 doğal diş yerine % 20 anorganik kemik tozu içeren akrilik diş emplantları uygulamıştır. Komşu doğal dişlere splinte ettiği bu emplantların en eskisinin, çalışmanın yayınlandığı tarihte, 18 aylık olduğunu ve iyi bir şekilde fonksiyon gördüğünü ifade etmiştir. Klinik gözlemlerinde, dişetinde iltihap olmadığını ve oluk derinliğinin 1-2 mm'yi aşmadığını belirlemiştir. Araştırmacı, bu tür emplantların başarılı olabilmesi için alıcı bölgede önemli bir peri-

apikal veya periodontal lezyonun bulunmamasının ve emplantların kesinlikle hareketsiz olmasının gerektiğini vurgulamıştır.

Hodosh, Shklar ve Povar(46) (1974), iki maymunun toplam 8 dişini çıkararak yerlerine % 3 vitröz karbon içeren PMMA diş emplantları yerleştirmişlerdir. Klinik olarak, emplantların doku tarafından iyi tolere edildiğini ve dişeti oluğu derinliğinin, komşu doğal dişlerden fazla olmadığını görmüşlerdir. Ayrıca, splintlerin beşinci ayda çıkarılmasından sonra, emplantlarda sallanma meydana gelmediğini ancak emplantların zamanla çene kemiği içine gömüldüklerini saptamışlardır. Altıncı ayda yaptıkları mikroskobik gözlemlerde ise, dişetinin iltihaplı ve hiperplazik olduğunu ve emplantla alveol kemiği arasında bir bağ dokusu membranın oluştuğunu görmüşlerdir. Çalışmacılar, bu membranın alveol kemiğinden emplant yüzeyindeki gözeneklere horizontal yönde uzanan kollagen lif demetlerinden ibaret olduğunu ve doğal dişler çevresindeki periodontal membrana çok benzediğini ifade etmişlerdir.

Ehrlich ve Azaz(22) (1975), geniş çürük kaviteleri nedeniyle çektikleri 10 insan dişi yerine PMMA diş emplantları yerleştirmişlerdir. Bunlardan 5 tanesini 2 ay ile 2 yıl arasında çıkarmak zorunda kalan çalışmacılar, emplantlardan bir tanesini de takip edemediklerini bildirmişlerdir. Geri kalan 4 emplant ise, çalışmanın yayınlandığı tarihte, 4 yıldan 7 yıla kadar değişen sürelerden beri ağızda normal fonksiyonlarını görmektedirler. Çalışmacılar, bu emplantlar çevresindeki cep derinliği, dişeti çekilmesi ve alveol kemiği kaybının giderek arttığını da belirtmişlerdir.

Wie, Solheim ve Riise(112) (1975), köpekler üzerinde yaptıkları bir çalışmada 21 adet vida şeklindeki PMMA implantı üç köpeğin (Labrador dogs) çene kemiğine implante etmişlerdir. 7 aylık bir bekleme devresinden sonra, üst çenedeki

6 emplanttan 5 tanesinin ve alt çenedeki 15 emplanttan 2 tanesinin hareketli olduğunu görmüşlerdir. Çalışmacılar, hareketli olmayan emplantlarda kemiğin emplant maddesi ile doğrudan bir değim içinde olduğunu, arada fibröz bir dokunun bulunmadığını ve emplant yüzeyine yaklaştıkça alveol kemiği yoğunluğunda artış meydana geldiğini bulgulamışlardır. Çalışmacılar, ayrıca, bu tür emplantlardaki başarının elde edilen kemik-emplant değiminin sürekliliğine bağlı olduğunu ifade etmişlerdir.

Hodosh, Shklar ve Povar(47) (1976), kuronlarındaki aşırı madde kayıpları nedeniyle çektikleri doğal dişler yerine, % 95 PMMA ve % 5 vitröz karbon karışımından yaptıkları yapay dişleri emplante etmişlerdir. Çalışmacılar, 15 hastada uyguladıkları bu emplantları sabit bölümlü protezler için ayak olarak kullanmayı amaçlamışlardır. Uyguladıkları 15 emplantın da alıcı doku tarafından iyi karşılandığını, dişetinin tümüyle normal görünümde olduğunu ve dişeti oluğu derinliğinin, doğal dişlerdekiyle aynı olduğunu ifade etmişlerdir. Emplantların, çalışmanın yayınlandığı tarihte, 6-24 aylık olduğunu belirten yazarlar tüm emplantların, sabit protez ayağı olarak, en iyi şekilde görev yapmakta olduklarını bildirmişlerdir.

Ashman ve Moss(4) (1977), fareler üzerinde yaptıkları bir çalışmada poröz PMMA ın sert ve yumuşak dokulardaki etkilerini incelemişlerdir. Değişik gözenek büyüklüklerindeki 1 mm^2 lik poröz PMMA parçacıklarını derialtı, kasiçi ve kemikiçi bölgelere yerleştirmişlerdir. Derialtına yerleştirdikleri emplantları 1,2,6,7,9,14,17,21 ve 70. günlerde incelemişler ve çevre dokuların emplantlara sıkıca tutunduklarını görmüşlerdir. Kas içindeki emplantları da 1 ay sonra incelemiş ve yine çevre dokuların emplantlara sıkıca tutunduklarını görmüşlerdir. Tibialarda açılan deliklere yerleştirilen emplantları ise 30 gün sonra incelemiş ve kortikal, endosteal ve medüller bölgelerde oluşan yeni kemiğin emplantlardaki gözenekler içi-

ne dolduğunu saptamışlardır. Araştırmacılar, PMMA'ların tüm uygulamalarda (örn.periodontal hastalık) yeni kemik oluşumunu uyarabileceklerini ifade etmişlerdir.

Beyli(10) (1978), yaptığı bir çalışmada dayanıklı, uygulanması kolay, biyolojik olarak kabul edilebilir ve alıcı doku ile organik bir bağlantı kurması mümkün bir emplant maddesi geliştirmeyi amaçlamıştır. Matriks olarak seçtiği 40 g'lık akrilik kemik simanına 6,36 g vitröz karbon ve 2,18 g dekalsifiye dentin karıştırmıştır. Toz halindeki bu karışıma ise 2/1 (W/V) oranında monomer ilave etmiştir. Bu şekilde elde ettiği maddenin kompressif ve transvers basınçlara direnci, sertliği, polimerizasyon sırasında çıkardığı ısı ve su absorbsiyonu gibi fiziksel özelliklerini inceleyen çalışmacı, bu karışımın ağız emplantolojisinde kullanılabileceğini ifade etmiştir.

Periodontal kemik defektlerinde kullanılacak greft maddelerinde bulunması gereken özellikler Schallhorn(93) (1976) tarafından şu şekilde sıralanmıştır:

1- Biyolojik olarak, doku tarafından kabul edilebilir olmalı,
2- Sonucu önceden tahmin edilebilir olmalı (predictability),
3- Uygulanması kolay olmalı,
4- Uygulama sırasında dokuda meydana getireceği zarar en az olmalı,
5- Uygulama sonrasında dokuda bıraktığı iz (sequelae) en az olmalı,
6- Hasta tarafından kabul edilebilir olmalı.

Doğal olarak, bu özelliklerin tümünü birden taşıyan bir madde bulmak zordur ve periodontal kemik defektlerinin tedavisinde kullanılabilecek ideal bir madde veya teknik henüz

geliştirilmiş değildir(16).

Yapılan literatür taramasında, periodontal kemikiçi defektlerin tedavisinde kullanılan yöntemlerin başlangıcından günümüze kadar olan gelişimi incelenmiş ve ideal bir greft maddesinin henüz geliştirilememiş olduğu saptanmıştır. Bu çalışmada ise, kemik simanı, dealsifiye dentin ve kemik simanı-dekalsifiye dentin-vitröz karbon karışımı, kemikiçi defektlerin tedavisinde, greft maddesi olarak kullanılmış ve etkileri klinik olarak değerlendirilmiştir.

GEREÇ VE YÖNTEM

HASTA SEÇİMİ

Bu çalışma, İstanbul Üniversitesi Dişhekimliği Fakültesi Periodontoloji Kürsüsü kliniklerine başvuran, klinik ve radyografik muayenelerden sonra periodontitis kompleks tanısı konan üç duvarlı ve kombine kemikiçi ceplere sahip olan hastalar üzerinde yapılmıştır.

Hastalar seçilirken genel sağlıklarının iyi olmasına ve herhangi bir allerjik hastalığa sahip olmamalarına dikkat edilmiştir. Ayrıca, periodontosis'li hastalar ve yaygın dişeti büyümesi gösteren hastalar çalışmaya alınmamıştır.

Hasta seçiminde cins ayrımı yapılmamıştır.

Çalışma, (26-40) yaş arasındaki (25) hastada bulunan (49) defekt üzerinde gerçekleştirilmiştir. Bunlardan (5)'ine Kemik Simanı, (5)'ine Kemik Simanı-Dekalsifiye Dentin-Vitröz Karbon karışımı ve (24)'üne de Dekalsifiye Dentin emplante edilmiştir. (15) defekt ise kontrol grubu olarak kullanılmıştır (Tablo 1).

TABLO 1- Çalışmaya Alınan Hastalar ve Yapılan Uygulamalar. Altı Çizili Olanlar Değerlendirmeye Alınmışlardır.

	HASTA	1	2	3	4	5	6	7	8	9	10	11	12	13	14	15	16	17	18	19	20	21	22	23	24	25
	Yaş	31	30	26	27	35	35	29	40	27	33	37	35	28	38	33	28	26	29	33	26	36	32	30	26	29
	Cins	E	K	K	E	K	K	E	E	K	E	E	E	K	E	K	K	K	E	K	K	K	K	K	K	K
UYGULAMALAR	Ataşman Düzeyi Ölçümleri	±	±	±	±	±	±	±	±	±	±	±	±	±	-	-	-	-	-	-	-	-	-	-	±	-
	Dekalsifiye Dentin Grefti	1	1	-	-	1	-	1	1	1	1	1	-	2	1	1	1	-	1	1	2	2	2	-	1	2
	Kontrol	1	-	-	-	1	1	1	-	-	-	1	1	1	1	1	1	-	-	1	1	1	1	1	-	-
	Kemik Simanı	-	-	1	-	-	-	-	-	-	-	-	-	1	-	-	1	1	-	-	-	-	-	1	-	-
	K.S.-D.D.-V.K. Karışımı	-	-	-	1	-	1	-	-	-	-	-	1	1	-	-	-	-	-	-	-	-	-	-	-	1

GREFT MADDELERİNİN HAZIRLANMASI

Kemik Simanı

Çalışmada kemik simanı olarak "Surgical Simplex Acrylic Bone Cement"[x] kullanılmıştır(Resim 1).

Resim 1- Kemik simanının toz ve likiti hazır paketler içinde.

Maddenin toz kısmı 40 g.'lık naylon torbalar içinde steril halde bulunmaktadır ve % 15 (% W/W) oranında "polymethylmethacrylate" ile % 75 (% W/W) oranında "methyl-methacrylate-styrene copolymer"den ibarettir. Ayrıca radyo-opaklaştırıcı unsur olarak da % 10 (% W/W) "barium sulphate" içermektedir.

Kemik simanı likiti ise 20 ml'lik ampuller içinde ve yine steril olarak bulunmaktadır. Kemik simanı likiti, % 97,4 (% V/V) oranında "methylmethacrylate", % 2,6 (% V/V) oranında polimerizasyonu aktive edecek olan "N,N-dimethyl-p-toluidine" ve likitin ısı, ışık veya oksijen ile olan temasıyla meydana

x Howmedica International Limited, North Hill Plastic Division London, N16 OBP.

gelebilecek muhtemel bir polimerizasyonu engelleyen "hydroquinone" (75±15 ppm) içermektedir.

Piyasadan hazır olarak elde edilen kemik simanının tozları birer gramlık naylon torbacıklara steril koşullarda doldurulmuştur (Resim 4). Ampul içindeki likiti ise, ışık geçirmeyen steril bir cam şişeye doldurulmuş ve operasyon sırasında gerekli miktardaki likit steril bir pipet yardımıyla şişeden alınarak kullanılmıştır.

Dekalsifiye Dentin

Bu çalışmada, greft maddesi olarak kullanılan dekalsifiye dentin, çeşitli nedenlerle çekilen insan dişi köklerinin periodontal bakımdan sağlıklı olan kısımlarından elde edilmiştir.

Kökler, üzerlerindeki periodontal lifler ve sement tabakasının möl ile mekanik olarak kaldırılmasından sonra, separe ile uzunlamasına ikiye kesilmiş ve kök kanalı içindeki yumuşak dokular kesilen parçacıklardan ince bistüri ucuyla uzaklaştırılmıştır. Bu şekilde elde edilmiş olan dentin parçacıkları bir "blade crusher" (Moulinex) içinde toz haline getirilmiştir. Bu işlem sırasında meydana gelecek ısının zararlı etkilerinden kaçınmak için, alet bir dakika çalıştırılıp bir dakika dinlendirilmiştir. Öğütme işleminde, öğütücünün bıçağında meydana gelen aşınma sonucu dentin tozları arasına karışmış olan metal parçacıkları kuvvetli bir mıknatıs yardımı ile ortamdan uzaklaştırılmıştır.

Çekimden başlıyarak bu aşamaya kadar, sürekli olarak, etil alkol içinde korunan greft maddesi toz haline getirildikten sonra damıtık su ile yıkanmış ve dekalsifikasyon işlemine başlanmıştır.

Dekalsifikasyon işlemi, dentin tozlarının yaklaşık 10

katı hacimdeki 0,6 N HCl içinde, oda ısısında yapılmıştır.[x] HCl içinde 7 gün bekletilen dentin tozlarının dekalsifiye olup olmadığı, radyografik incelemeyle saptanmış ve herhangi bir radyo-opak bölgeye rastlanmamasıyla dekalsifikasyonun tamamlandığı anlaşılmıştır.

Dekalsifiye dentin tozları 24 saat damıtık su ile yıkandıktan sonra kurumaya bırakılmış ve daha sonra eleme işlemine başlanmıştır.

Bu işlem US standartlarına göre hazırlanmış eleklerle yapılmıştır.[xx] 180 numaralı elekten geçen ve maksimum büyüklüğü 82 mikron olan dekalsifiye dentin tozları kemik simanı-dekalsifiye dentin-vitröz karbon karışımında kullanılmak üzere ayrılmıştır. Geri kalan dentin tozları ise, yine aynı serinin 18 numaralı eleğinde elenerek 82-1000 mikron büyüklüğündekiler belirlenmiş ve birer gramlık naylon torbacıklara konulduktan sonra sterilizasyon işlemine geçilmiştir(Resim 2,4).

Sterilizasyon işlemi, etilen oksit gazı ile 50-60°C de, bir atmosfer basınç altında ve 4 saatte yapılmıştır.[xxx]

Kemik Simanı-Dekalsifiye Dentin-Vitröz Karbon Karışımı

Bu karışımda kullanılmış olan kemik simanı ve dekalsifiye dentinin hazırlanışı daha önceki bölümlerde belirtilmiştir.

0,8 cm çapında ve 7,5 cm uzunluğundaki vitröz karbon çubukları[xxxx] ise bir "blade crusher" içinde, maksimum büyük-

---

x 0,6 N HCl, İ.Ü.Dişhekimliği Fakültesi Maddeler Bilgisi Kürsüsü tarafından yapılmıştır.
xx Eleme işlemi, İ.Ü. Eczacılık Fakültesinde yapılmıştır.
xxx Bir ilaç firmasında (Kansuk) yaptırılmıştır.
xxxx The Pressley Co.Ltd., Allan Clarke Research Centre, Caswel Nr. Towcester, Northants.

Resim 2- Dekalsifiye dentin tozları

lüğü 0,5 mm olacak şekilde parçacıklara ayrıldıktan sonra iki dakika "micronising mill" de öğütülüp 300 mesh'lik bir elekte elenmişlerdir. Bu eleme işlemi sonucunda maksimum büyüklüğü 53 mikron olan vitröz karbon tozları elde edilmiştir[x](Resim 3).

Çalışmada kullanılan kemik simanı-dekalsifiye dentin-vitröz karbon karışımı, 20 g. kemik simanı tozuna maksimum büyüklüğü 53 mikron olan 3,16 g. vitröz karbon ve maksimum büyüklüğü 82 mikron olan 1,38 g. dekalsifiye dentin karıştırılarak elde edilmiştir(10).

Bu şekilde elde edilmiş olan kemik simanı-vitröz karbon-dekalsifiye dentin greftlerinde olduğu gibi birer gramlık bölümlere ayrılarak sterilize edilmiştir(Resim 4).

---

x İngiltere'de "Eastman Dental Hospital-Department of Dental Materials"da yaptırılmıştır.

Resim 3- Toz ve çubuk şeklindeki vitröz karbon



Resim 4- Kemik simanı-dekalsifiye dentin-vitröz karbon karışımı, dekalsifiye dentin ve kemik simanı maddeleri birer gramlık naylon torbacıklar içinde.

Ölçmeler

a) Mine-sement birleşimi ile cep tabanı arasındaki uzaklığın ölçülmesi -klinik ataşman düzeyinin ölçülmesi-

Çalışmada, yalnızca, "Ash" firmasının "14W" periodontal sondası kullanılmıştır.

Klinik ataşmanın kuronal düzeyini tayin etmek amacıyla yapılan bu ölçmelerde, cebin yumuşak doku tabanı ile mine-sement birleşimi arasındaki uzaklık milimetre olarak belirlenmiştir. Ataşman düzeyi, diş çevresindeki çeşitli bölgelerde farklılıklar gösterdiği için, her bir diş çevresinde 6 değişik noktadan yapılmıştır. Bu noktalar; mezio-bukkal, mezio-lingual, disto-bukkal ve disto-lingual kenar çizgiler (line-angle) ve vestibül ve lingual orta noktalardır.

b) Kemikiçi defektin morfolojisini belirlemek amacıyla yapılan ölçmeler.

Bu ölçmelerden ilki, operasyon esnasında kemikiçi defektler greftin yerleştirilmesine hazır duruma getirildikten hemen sonra, aynı periodontal sonda ile yapılmıştır.

Defekte sahip dişin vestibül ve lingual kenar çizgilerinden ve mezial veya distal orta noktalarından yapılan bu ölçmelerde alveol kemiği kreti ile mine-sement birleşimi arasındaki uzaklıklar belirlenmiştir.

Aynı ölçmeler operasyondan 6 ay sonra, flap kaldırılmadan, lokal anestezi altında yapılmıştır. Bu ölçmeleri yaparken, sondanın kemik kreti ile temasa geçmesine dikkat edilmiştir. Bunun için, sondaya, normal cep ölçümlerine oranla daha fazla basınç uygulanarak dişeti tümüyle perfore edilmiştir.

Operasyon Öncesi Çalışmalar

Hastaların operasyona hazırlandığı bu devre birer hafta arayla en az üç seans sürmüştür.

İlk seansın başlangıcında, daha önce belirtildiği gibi, klinik ataşman düzeyini belirleyen ölçmeler yapılmıştır. Diştaşlarının ölçmelerin sağlığını etkileyecek kadar yoğun olduğu durumlarda ölçmeler, aynı seansın sonunda, diştaşları temizlendikten sonra yapılmıştır. Ölçmelerden önce veya sonra yapılan diştaşı temizliği işlemleri sırasında hasta, plak kontrolü konusunda da eğitilmiştir.

Bundan sonraki seanslarda hastanın ağız bakımı kontrol edilmiş, bu konudaki gerekli uyarılar yapılmış ve diştaşı temizliğine ve dişlerin fırça ile parlatılmasına devam edilmiştir. Bu devrede, gerektiğinde, defekte komşu dişle ilgili oklüzal düzeltmelerde yapılmıştır.

En az üç hafta süren bu işlemlerin bitiminde hastalar bir hafta sonrası için tekrar çağırılmışlar, önerilen plak kontrol yöntemlerini yeterince uygulayabilenler operasyona hazır olarak kabul edilmişlerdir. Ağız bakımını yeterli düzeye çıkaramayan hastalara belirli bir süre daha tanınmış ve başarılı görülenler çalışmaya alınmışlardır. Bu konuda başarılı olamayanlara ise, altı aydâ bir kliniğimize kontrol için gelmeleri öğütlenmiştir.

Operasyona hazır olarak kabul edilen hastalardan, ilk seansta yapılan ölçmeler tekrarlandıktan sonra, kemikiçi defektlerin "pitt point"li radyografileri alınmıştır.

Operasyon

Operasyon bölgesine yerel enfiltrasyon anestezisi yapıldıktan sonra vestibül ve lingualde serbest dişeti kenarın-

dan 1-2 mm uzaklıkta ve serbest dişeti kenarına paralel tersine eğimli ensizyonlar yapılmıştır. Bu ensizyonları yaparken bıçak alveol kreti ile devamlı bir değim içinde kalmıştır.

Gerektiğinde, vestibülde tek veya çift taraflı dikey ensizyonlar da yapılmıştır. Bu ensizyonlardan sonra vestibül ve lingual flaplar bir periost elevatörü yardımıyla kaldırılmıştır. Bu işlemlerle, alveol kretinin kuron tarafında, dişe ve kemiğe yapışık halde kalmış olan cebin yumuşak doku duvarı ve granülasyon dokuları, küretler yardımı ile ortamdan uzaklaştırılmıştır. Ayrıca, kök yüzeyleri üzerindeki dıştaşları ve nekrotik sement de kazınarak temizlenmiş ve kök yüzeyleri düzgün bir şekle getirilmiştir.

Böylelikle, greftin yerleştirilmesine hazır duruma gelmiş olan kemikiçi defektler, gerekli ölçmeler yapıldıktan sonra, greft maddesi ile doldurulmuşlardır.

Çalışmada kullanılan üç ayrı greft maddesinin defekt içine yerleştirilmeleri, maddeler değişik özellikler taşıdığı için, ayrı ayrı ele alınacaktır.

- Dekalsifiye dentin tozları, naylon torbacıklardan steril bir cam kaba boşaltıldıktan sonra bir ağız spatülü yardımı ile defekt içine yerleştirilmiştir. Burada greft maddesinin defekti tam olarak doldurmasına dikkat edilmiştir.

- Kemik simanının toz ve likiti üretici firmanın önerdiği şekilde 2/1 (W/V) oranında cam bir kapda cam bir karıştırıcı ile karıştırılmıştır. Karıştırma işlemi, akrilik hamuru yapışkanlığını kaybedinceye kadar sürmüştür. Böylelikle, elle tutulur hale gelmiş olan kemik simanı plastik bir spatül yardımı ile defekt içine yerleştirilmiştir. Defekt mevcut kemik kreti düzeyine kadar doldurulmuş ve herhangi bir keskin kenar kalmayacak biçimde şekillendirilmiştir.

- Kemik simanı-dekalsifiye dentin-vitröz karbon karışımı da kemik simanı likiti ile 2/1 (W/V) oranında karıştırılmıştır. Yapi bakımından kemik simanına benzediği için, karıştırma ve defekt içine uygulanması kemik simanı ile aynı şekilde olmuştur.

Greft maddesinin yerleştirilme işlemi tamamlandıktan sonra vestibül ve lingual flaplar kapatılarak dişetinin greft yüzeyini tümüyle örtüp örtmediği kontrol edilmiştir. Vestibül ve lingual papiller arasında açıklık olduğu durumlarda, vestibül flabın periostu horizontal yönde kesilmiş ve flap kuronale doğru kaydırılmıştır. Böylelikle, greft yüzeyini, dişeti ile, tam olarak örtmek mümkün olmuştur. Bundan sonra vestibül ve lingual papiller 3/0 atravmatik ipek ipliklerle birbirlerine dikilmiş ve operasyon bölgesi bir periodontal pat ile örtülmüştür.

Hastaya, operasyon sonrası gerekli olabilecek bilgiler ile bir ağrı kesici ve altı saatte bir beş gün süreyle kullanacağı 250 mg'lık geniş spekturumlu bir antibiyotik verilmiştir. Antibiyotik kullanımına operasyondan bir gün önce başlanmıştır.

Operasyondan bir hafta sonra periodontal pat ve dikişler alınıp gerekli temizlik işlemleri yapılmıştır. Daha sonra, operasyon bölgesi bir hafta süreyle yeniden periodontal pat ile örtülmüştür.

Hastalar operasyon sonrası 7,14,30,90 ve 180. günlerde kliniğe çağırılarak gerekli kontrol ve ölçmeler yapılmıştır.

Kontrol grubundaki defektlere uygulanan işlemler, defektin greft maddesi ile doldurulması dışında, tümüyle yukarıdaki gibidir.

Radyografik Değerlendirmeler

Hastaların kliniğe ilk başvurularında alınan seri periapikal radyografilerin incelenmesinden ve klinik muayenelerden sonra üç duvarlı olduğu belirlenen kemikiçi defektlerin radyografileri operasyondan önce ve operasyondan 6 ay sonra "pitt point"ler kullanılarak tekrarlanmıştır. Yerel anestezi altında yapılan bu işlemlerde "pitt point"in dişin uzun eksenine paralel olmasına ve kemikiçi defektin tabanında kemikle temas halinde olmasına dikkat edilmiştir.

Bu ağıziçi radyografiler, periapikal açıortay tekniği ile alınmışlardır.

Bu çalışmada kullanılan örnek fotoğraflar "Minolta SR-T 200"e takılan 50 mm'lik F/3,5 makro lens ile çekilmiştir. Işık kaynağı olarak da "Unitron, RL 80" ring light (ring flaş) kullanılmıştır.

İstatistiksel Değerlendirmeler

Çalışmamızda elde edilen bulguların değerlendirilmesinde küçük eşlenmiş dizilerde t-testi kullanılmıştır(106).

$$t = \frac{m - 0}{s/n}$$

m= ortalama
s= standart sapma
n= vaka sayısı

Tedavi öncesi ve sonrası başlangıca göre yüzde farklılıklar ise şu formülle bulunmuştur(106):

$$\text{Başlangıca Göre Yüzde Farklılık} = \frac{\text{Sonuç Değeri - Başlangıç Değeri}}{\text{Başlangıç değeri}}$$

BULGULAR

A- DEKALSİFİYE DENTİN GREFTİNE İLİŞKİN BULGULAR

I- KLİNİK ATAŞMAN DÜZEYİNE İLİŞKİN BULGULAR

Dekalsifiye dentin grefti uygulanan bölgeler ile herhangi bir greft maddesi uygulanmayan bölgelerde, periodontal tedavinin başlangıcında, operasyondan hemen önce, operasyondan 3 ay sonra ve operasyondan 6 ay sonra yapılan klinik ataşman düzeyi ölçmeleri ve bunların ortalamaları Tablo 2 ve 3 de gösterilmiştir.

Greft uygulanan bölgelerde, operasyondan hemen önceki ataşman düzeyi periodontal tedavinin başlangıcındaki ataşman düzeyine göre 0,27 mm., operasyondan 3 ay sonraki ataşman düzeyi operasyondan hemen önceki ataşman düzeyine göre 2,14 mm ve operasyondan 6 ay sonraki ataşman düzeyi operasyondan 3 ay sonraki ataşman düzeyine göre 0,18 mm. artış göstermiştir. Kontrol grubunda ise bu artış, aynı sırayla, 0,20 mm., 1,04 mm ve 0,03 mm olarak bulunmuştur. Hem greft hem de kontrol gruplarında bu dört ayrı ölçüm devresine ilişkin ortalama sonuçlar Grafik I de görülmektedir.

Dekalsifiye dentin grefti uygulanan ve uygulanmayan bölgelerde, periodontal tedavinin başlangıcında yapılan ölçmelerle operasyondan hemen önce yapılan ölçmeler arasındaki

farklar, operasyondan hemen önce yapılan ölçmelerle operasyondan 3 ay sonra yapılan ölçmeler arasındaki farklar, operasyondan 3 ay sonra yapılan ölçmeler ile operasyondan 6 ay sonra yapılan ölçmeler arasındaki farklar, operasyondan hemen önce yapılan ölçmelerle operasyondan 6 ay sonra yapılan ölçmeler arasındaki farklar ve periodontal tedavinin başlangıcında yapılan ölçmelerle operasyondan 6 ay sonra yapılan ölçmeler arasındaki farklar ve bu farkların ortalamaları Tablo 4 ve 5 de gösterilmiştir.

Bu farkların t-testi ile değerlendirilmeleri sonucunda operasyondan 3 ay sonra yapılan ölçmelerle operasyondan 6 ay sonrayapılan ölçmeler arasındaki farklar dışındaki tüm değerlerin anlamlı olduğu saptanmıştır (Tablo 6).

Tablo 4 ve 5 de, greft ve kontrol grupları için ayrı ayrı verilen değerler birbirleriyle karşılaştırıldığında, operasyondan hemen önceki ataşman düzeyi ile operasyondan 6 ay sonraki ataşman düzeyi arasındaki ve periodontal tedavinin başlangıcındaki ataşman düzeyi ile operasyondan 6 ay sonraki ataşman düzeyi arasındaki farkların, greft konulan bölgelerde kontrol gruplarına oranla anlamlı derecede fazla olduğu ($p < 0,05$) saptanmıştır. Diğer ölçüm devreleri arasındaki farkların değerlendirmesinde ise greft ile kontrol grupları arasında anlamlı bir farklılık bulunamamıştır (Tablo 7).

2- KEMİK REJENERASYONUNA İLİŞKİN BULGULAR

Dekalsifiye dentin grefti uygulanan defektlerle kontrol grubundaki defektlerin distal veya mezial orta noktaları ile vestibül ve lingual/palatinal kenar çizgilerinden, operasyon sırasında ve operasyondan 6 ay sonra yapılan ölçmeler ve ortalamaları Tablo 8 de gösterilmiştir. Buna göre, greft uygulanan bölgelerde ortalama 0.605 mm.lik bir artış bulunurken, kontrol grubunda 0,450 mm.lik bir artış bulunmuştur.

Ayrıca, operasyon sırasında yapılan ölçmelerle operasyondan 6 ay sonra yapılan ölçmelerin yüzde farkları bulunmuş ve ortalamaları küçük eşlenmiş dizilerde t-testi ile değerlendirilmiştir. Dekalsifiye dentin grefti uygulanan defektlerde 0.105 oranında kemik artışı saptanırken kontrol grubunda 0.084 oranında bir artış saptanmıştır. Greft uygulanan defektlerle kontrol grubundaki defektler arasında ise, yeni kemik oluşumu açısından, anlamlı bir fark bulunamamıştır (Tablo 9).

Daha sonra, aynı defektlerde, yine operasyon sırasında ve operasyondan 6 ay sonra yapılan aynı ölçmelerden yalnızca mezial veya distal orta noktalardan yapılan ölçmeler değerlendirilmiştir. Bu ölçmelere göre, greft uygulanan defektlerde ortalama 1,733 mm.lik bir artış elde edilirken, kontrol grubundaki defektlerde 0,833 mm.lik bir artış elde edilmiştir (Tablo 10).

Başlangıca göre yüzde farkların değerlendirmesinde ise greft uygulanan defektlerde $p < 0,001$, kontrol grubundakilerde ise $p < 0,05$ bulunmuştur. Greft grubu ile kontrol grubu karşılaştırıldığında ise $p < 0,02$ bulunmuştur (Tablo 11).

TABLO 2 - Dekalsifiye Dentin Grefti Uygulanan Bölgelerdeki Ataşman Düzeyleri ve Ortalama Değerleri (mm)

	Periodontal Tedavinin Başlangıcında	Operasyondan hemen önce	Operasyondan 3 ay sonra	Operasyondan 6 ay sonra
1	6.00	5.00	2.50	1.50
2	6.50	6.25	3.75	3.25
3	6.00	5.50	4.50	4.00
4	6.00	5.50	4.00	4.00
5	5.50	5.50	1.00	3.00
6	6.50	5.50	2.50	2.50
7	4.50	5.50	3.50	3.50
8	4.50	4.50	3.00	1.50
9	5.50	5.50	4.50	5.50
10	5.00	4.50	3.00	2.00
m	5.68	5.41	3.27	3.09
S	0.78	0.66	1.08	1.24

TABLO 3- Herhangi Bir Greft Maddesi Uygulanmayan Bölgelerdeki Ataşman Düzeyleri ve Ortalama Değerleri (mm)

	Periodontal Tedavinin Başlangıcında	Operasyondan hemen önce	Operasyondan 3 ay sonra	Operasyondan 6 ay sonra
1	3.71	3.43	1.86	2.17
2	4.14	3.56	1.84	2.19
3	3.71	3.36	2.14	2.00
4	4.01	4.07	3.20	2.88
5	4.20	3.66	3.27	3.08
6	4.54	4.67	3.52	3.46
7	2.33	2.47	1.73	1.91
8	3.20	2.82	2.38	2.24
9	3.94	4.40	3.30	3.30
10	2.57	2.03	1.50	1.38
11	3.50	3.33	2.56	2.43
12	4.04	4.02	2.45	2.62
13	5.16	4.78	3.18	3.02
14	2.82	2.53	1.14	1.49
m	3.71	3.51	2.47	2.44
S	0.77	0.84	0.78	0.65

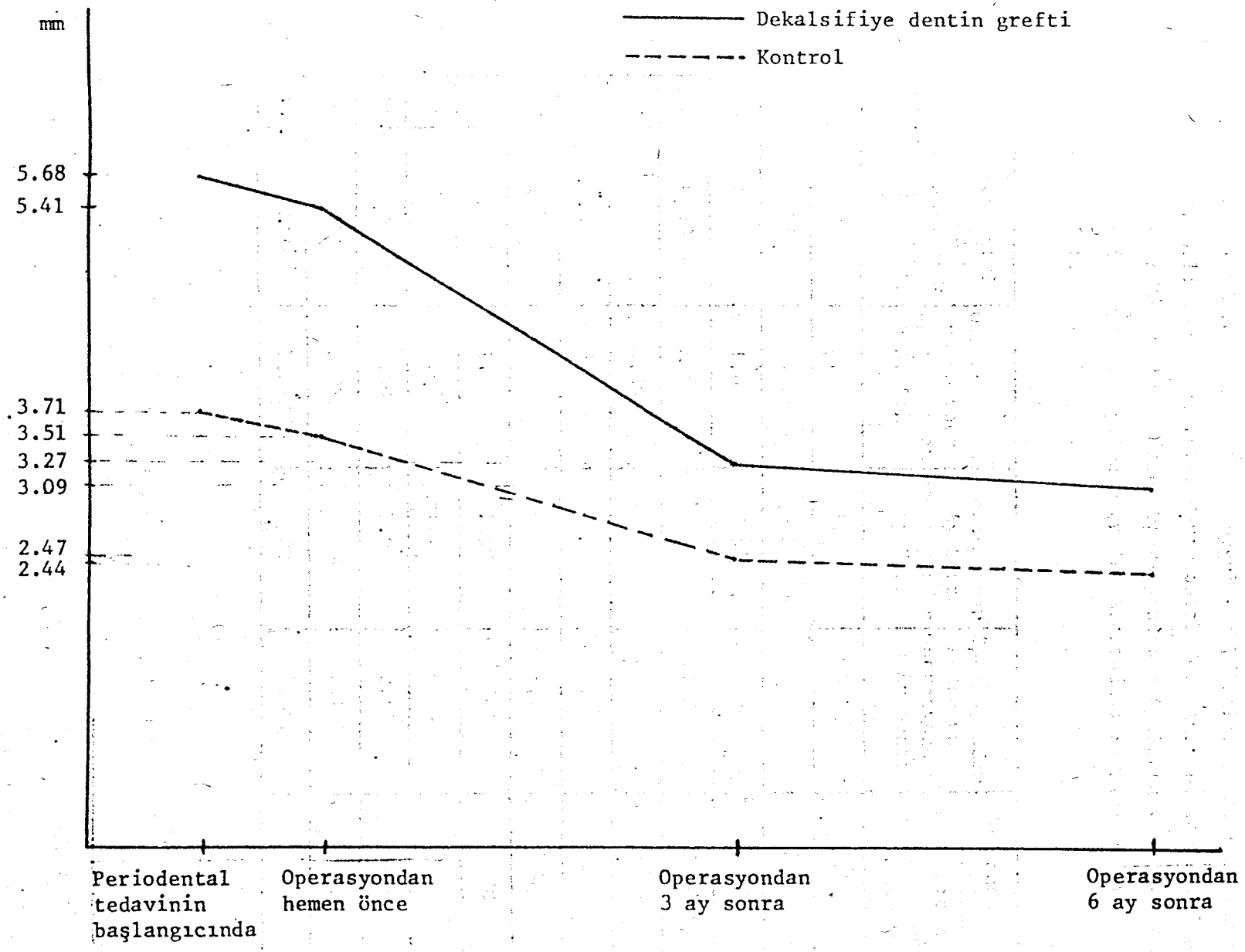

GRAFİK I- Greft ve kontrol gruplarında ataşman düzeylerinin ortalama değerleri

TABLO 4- Dekalsifiye Dentin Grefti Uygulanan Bölgelerde, Ataşman Düzeyini Belirlemek Amacıyla, Periodontal Tedavinin Başlangıcında, Operasyondan Hemen Önce, Operasyondan 3 Ay Sonra ve Operasyondan 6 Ay Sonra Yapılan Ölçmeler Arasındaki Farklar ve Ortalama Değerleri (mm)

	Periodental Tedavinin Başlangıcında Operasyondan Hemen Önce	Operasyondan Hemen Önce Operasyondan 3 Ay Sonra	Operasyondan 3 Ay Sonra Operasyondan 6 Ay Sonra	Operasyondan Hemen Önce Operasyondan 6 Ay Sonra	Periodental Tedavinin Başlangıcında Operasyondan 6 Ay Sonra
1	1.00	2.50	1.00	3.50	4.50
2	0.25	1.75	0.50	2.25	2.50
3	0.50	1.00	0.50	1.50	2.00
4	0.50	1.50	0	1.50	2.00
5	0	4.50	-2.00	2.50	2.50
6	1.00	3.00	0	3.00	4.00
7	1.00	2.00	0	2.00	1.00
8	0	1.50	1.50	3.00	3.00
9	0	1.00	-1.00	0	0
10	0.50	1.50	1.00	2.50	3.00
m	0.475	2.025	0.150	2.175	2.450
S	0.416	1.070	1.024	1.000	1.322

TABLO 5- Herhangi Bir Greft Maddesi Uygulanmayan Bölgelerde, Ataşman Düzeyini Belirlemek Amacıyla, Periodontal Tedavinin Başlangıcında, Operasyondan Hemen Önce, Operasyondan 3 Ay Sonra ve Operasyondan 6 Ay Sonra Yapılan Ölçmeler Arasındaki Farklar ve Ortalama Değerleri (mm)

	Periodental Tedavinin Başlangıcında Operasyondan Hemen Önce	Operasyondan Hemen Önce Operasyondan 3 Ay Sonra	Operasyondan 3 Ay Sonra Operasyondan 6 Ay Sonra	Operasyondan Hemen Önce Operasyondan 6 Ay Sonra	Periodental Tedavinin Başlangıcında Operasyondan 6 Ay Sonra
1	0.28	1.57	-0.31	1.26	1.57
2	0.58	1.72	-0.35	1.37	1.95
3	0.35	1.22	0.14	1.36	1.71
4	-0.06	0.87	0.32	1.19	1.13
5	0.54	0.39	0.19	0.58	1.12
6	-0.13	1.15	0.06	1.21	1.08
7	-0.14	0.84	-0.18	0.56	0.42
8	0.38	0.44	0.14	0.58	0.96
9	-0.46	1.10	0	1.10	0.64
10	0.54	0.53	0.12	0.65	0.19
11	0.12	0.57	0.13	0.90	1.07
12	0.07	1.07	0.33	1.40	1.42
13	0.38	1.60	0.16	1.76	2.14
14	0.29	1.39	0.35	1.04	1.33
m	0.192	1.026	0.029	1.069	1.195
S	0.309	0.448	0.234	0.370	0.551

TABLO 6- Dekalsifiye Dentin Grefti ve Kontrol Gruplarında, Periodontal Tedavinin Başlangıcında, Operasyondan Hemen Önce, Operasyondan 3 Ay Sonra ve Operasyondan 6 Ay Sonra Yapılan Ataşman Düzeyi Ölçmeleri Arasındaki Farkların Anlamlılık Dereceleri

		Periodental Tedavinin Başlangıcında Operasyondan Hemen Önce	Operasyondan Hemen Önce Operasyondan 3 Ay Sonra	Operasyondan 3 Ay Sonra Operasyondan 6 Ay Sonra	Operasyondan Hemen Önce Operasyondan 6 Ay Sonra	Periodental Tedavinin Başlangıcında Operasyondan 6 Ay Sonra
GREFT	t	3.690	5.984	0.461	6.877	5.860
	P	$p < 0.01$	$p < 0.001$	$0.50 < p < 0.90$	$p < 0.001$	$p < 0.001$
				A.D.		
KONTROL	t	2.325	8.570	0.472	10.811	8.116
	P	$p < 0.05$	$p < 0.001$	$0.50 < p < 0.90$	$p < 0.001$	$p < 0.001$
				A.D.		

TABLO 7- Periodontal Tedavinin Başlangıcında, Operasyondan Hemen Önce, Operasyondan 3 Ay Sonra ve Operasyondan 6 Ay Sonra Yapılan, Ataşman Düzeyini Belirleyen Ölçmelerin Birbirleriyle Olan Farklarının, Greft ve Kontrol Gruplarında, Birbirleriyle Karşılaştırılması

	Dekalsifiye Dentin Grefti - Kontrol				
	Periodental Tedavinin Başlangıcında Operasyondan Hemen Önce	Operasyondan Hemen Önce Operasyondan 3 Ay Sonra	Operasyondan 3 Ay Sonra Operasyondan 6 Ay Sonra	Operasyondan Hemen Önce Operasyondan 6 Ay Sonra	Periodental Tedavinin Başlangıcında Operasyondan 6 Ay Sonra
1	0.72	0.93	1.31	2.24	2.96
2	-0.33	0.03	0.85	0.88	0.55
3	-0.04	0.61	0.31	0.92	0.82
4	0.63	0.35	-0.06	0.29	0.92
5	0.14	3.76	1.82	1.94	2.08
6	0.62	2.56	-0.14	2.42	3.04
7	0.54	0.90	0	0.90	0.36
8	-0.02	0.43	1.17	1.60	1.58
9	-0.38	-0.60	-1.16	-1.76	-2.14
10	0.21	0.11	1.35	1.46	1.67
m	0.209	0.908	0.545	1.089	1.184
S	0.405	1.298	0.909	1.206	1.495
t	1.632	2.212	1.896	2.855	2.504
P	A.D.	A.D.	A.D.	$p < 0.05$	$p < 0.05$

TABLO 8- Dekalsifiye Dentin Grefti Uygulanan Defektlerle Kontrol Grubundaki Defektlerin Distal veya Mezial Orta Noktaları İle Vestibül ve Lingual/Palatinal Kenar Çizgilerinden Operasyon Sırasında (0) ve Operasyondan 6 Ay (180) Sonra Yapılan Ölçmeler ve Ortalama Değerleri (mm)

		1	2	3	4	5	6	7	8	9	10	11	12	m	S
GREFT	0	7.3	3.3	4	6.3	5.15	6	5.3	5.3	4.6	5.8	6.6	5.3	5.413	1.107
	+180	6	3.3	3.6	6	4.1	6	5	4.6	4.3	5	5	4.8	4.808	0.900
KONTROL	0	7.3	6.3	5.3	4.6	6	6.3	4	5.6	4.3	4.6	7	6	5.608	1.066
	+180	7.3	4.6	5.3	3.6	6.6	6.3	4.3	5	3	4.3	6.6	5	5.158	1.314

TABLO 9- Dekalsifiye Dentin Grefti ve Kontrol Gruplarında, Defektlerin Mezial veya Distal Orta Noktaları İle Vestibül ve Lingual/Palatinal Kenar Çizgilerinden Yapılan Ölçmelerin Operasyon Sırasında Yapılanlarıyla Operasyondan 6 Ay Sonra Yapılanları Arasındaki Yüzde Farklılıklar, Bunların Ortalama Değerleri ve Anlamlılık Dereceleri. Sağdaki Sütunda İse Greft ve Kontrol Grupları Arasındaki Farklar, Ortalama Değerleri ve Anlamlılık Dereceleri Görülmektedir.

	GREFT	KONTROL	GREFT-KONTROL
1	0.178	0	0.178
2	0	0.270	-0.270
3	0.100	0	0.100
4	0.048	0.217	-0.169
5	0.204	-0.100	0.304
6	0	0	0
7	0.057	-0.075	0.132
8	0.132	0.107	0.025
9	0.065	0.302	-0.237
10	0.138	0.065	0.073
11	0.242	0.057	0.185
12	0.094	0.167	-0.073
m	0.105	0.084	0.060
S	0.077	0.131	0.168
t	4.724	2.221	1.237
P	$p < 0.001$	$0.02 < p < 0.05$	$0.20 < p < 0.30$

TABLO 10- Dekalsifiye Dentin Grefti Uygulanan ve Kontrol Olarak Kullanılan Defektlerde, Operasyon Sırasında (0) ve Operasyondan 6 Ay Sonra (+180), Defektlerin Mezial veya Distal Orta Noktalarından Yapılan Ölçmeler ve Ortalama Değerleri (mm)

		1	2	3	4	5	6	7	8	9	10	11	12	m	S
GREFT	0	8	6	6	9	7.5	8	7	7	7	10	9	6.5	7.583	1.258
	+180	7	5	4	7	5	8	5	6	5	7.7	5.5	5	5.850	1.275
KONTROL	0	10	8	6	7	9	7	6	7	4	5	9	7	7.083	1.730
	+180	10	5	6	5	7	8	6	6	4	5	7	6	6.250	1.603

TABLO 11- Dekalsifiye Dentin Grefti ve Kontrol Gruplarında, Defektlerin Mezial veya Distal Orta Noktalarından Yapılan Ölçmelerin Operasyon Sırasında Yapılanlarla Operasyondan 6 Ay Sonra Yapılanları Arasındaki Yüzde Farklılıkları, Ortalama Değerleri ve Anlamlılık Dereceleri. Sağdaki Sütunda ise Greft ve Kontrol Grupları Arasındaki Farklar, Ortalama Değerleri ve Anlamlılık Dereceleri Görülmektedir.

	GREFT	KONTROL	GREFT-KONTROL
1	0.125	0	0.125
2	0.167	0.375	-0.208
3	0.333	0	0.333
4	0.222	0.286	-0.064
5	0.333	0.222	0.111
6	0	-0.143	0.143
7	0.286	0	0.286
8	0.143	0.143	0
9	0.286	0	0.286
10	0.389	0	0.230
11	0.389	0.222	0.167
12	0.231	0.143	0.088
m	0.229	0.104	0.125
S	0.108	0.152	0.157
t	7.345	2.370	2.758
P	$p < 0.001$	$0.02 < p < 0.05$	$0.01 < p < 0.02$

B- KEMİK SİMANI GREFTİNE İLİŞKİN BULGULAR

Vaka 1

Kemik simanı grefti, alt sağ ikinci küçük azının distalindeki kemik defektine yerleştirilmiştir. Operasyon sonrası ikinci haftada diş ile dişeti arasındaki birleşimin tam olmadığı görülmüştür. Greft üzerindeki dişetinin, grefti açıkta bırakarak apikal yönde çekilmesi zamanla artmıştır. Dişetindeki açılmanın devam etmesi nedeniyle greft 36.günde çıkarılmıştır.

Vaka 2

Greft maddesi, alt sol birinci büyük azının distalindeki kemik defektine yerleştirilmiştir. Greft üzerindeki dişetinin açılması operasyon sonrası ikinci haftada başlamıştır. Operasyon sonrasında sürekli bir ağrının mevcudiyeti ve dişetindeki açılmanın devam etmesi nedeniyle greft 55.günde çıkarılmıştır. Radyografik kontrollerde greftin alveol kemiğine komşu bölgelerde fibröz bir kapsülle çevrelendiği gözlenmiştir.

Vaka 3

Greft maddesi, üst sağ yan keser dişin distalindeki kemik defektine yerleştirilmiştir. Greft bölgesinde diş-dişeti birleşimi gerçekleşmemiş ve aradan sondayla geçmek mümkün olmuştur. Sonda ile, greftin hareketli olduğu saptandığı için greft 20.günde çıkarılmıştır.

Vaka 4

Greft maddesi, alt sol kanin dişin mezialindeki defekt içine yerleştirilmiştir. Greft üzerinde, diş-dişeti birleşimi

gerçekleşmediği için 21.günde çıkarılmıştır.

Vaka 5

Greft, alt sağ birinci büyük azının distalindeki kemik defektine yerleştirilmiştir. Diş-dişeti birleşimi gerçekleşmemiştir, ancak dişetinde daha fazla açılma olmamıştır. Radyografik kontrollerde, greft ile alveol kemiği arasında, ince bir radyolusent bölgenin meydana geldiği görülmüştür. Greft, 167. günde çıkarılmıştır (Resim 7a,b,c,d,e,f,g,h,i).

C- KEMİK SİMANI - DEKALSİFİYE DENTİN - VİTRÖZ KARBON KARIŞIMINA İLİŞKİN BULGULAR

Vaka 1

Greft maddesi, alt sağ ikinci büyük azının mezialine yerleştirilmiştir. Operasyon sonrası ikinci haftada diş-dişeti birleşiminin gerçekleşmediği görülmüştür. Aradaki açıklığın giderek artması nedeniyle greft maddesi 44.günde çıkarılmıştır.

Vaka 2

Greft, üst sol kanin dişin mezialindeki kemik defektine yerleştirilmiştir. Diş-dişeti birleşimi gerçekleşmemiştir. Yedinci haftada, dişetine bastırıldığında greft ve komşu diş çevresinden cerahat çıktığı görülmüştür. Yapılan subgingival küretaj işlemine karşın iltihabın ortadan kalkmaması, greftin 60.günde çıkarılmasına neden olmuştur.

Vaka 3

Greft maddesi, alt sağ birinci büyük azının distalinde-

ki defekt içine yerleştirilmiştir. Diş-dişeti birleşimi gerçekleşmemiştir. Sonda ile diş ile dişeti arasından geçilerek grefte dokunulduğunda greftin hareketli olduğu görülmüştür. Greft 24.günde çıkarılmıştır.

Vaka 4

Greft maddesi, alt sağ birinci küçük azının mezialindeki defekte yerleştirilmiştir. Diş-dişeti birleşimi sağlanamamıştır. Sonda ile muayenede greftin hareketli olduğu saptanmıştır. Greft 21.günde çıkarılmıştır.

Vaka 5

Greft maddesi, üst sol ikinci büyük azının mezialindeki defekte yerleştirilmiştir. Diş-dişeti birleşimi sağlanamamıştır. Aradaki açıklık belirgin olmasına karşın zamanla artmamıştır. 45.günde yapılan muayenede, greftin doku tarafından dışarı atıldığı ve dişetinde büyüme olduğu görülmüştür. Greftin çıkarılmasından sonra uygulanan küretaj işlemleri ile büyümüş olan dişetinde belirgin bir küçülme sağlanmıştır. Kalan kabarıklık çıkarılmış ve İ.Ü.Dişhekimliği Fakültesi Patolojik Anatomi Kürsüsünde, mikroskopik olarak incelenmiştir. Büyümenin iltihabi fibröz hiperplazi olduğu saptanmıştır (Resim 8a, b,c,d,e,f,g).

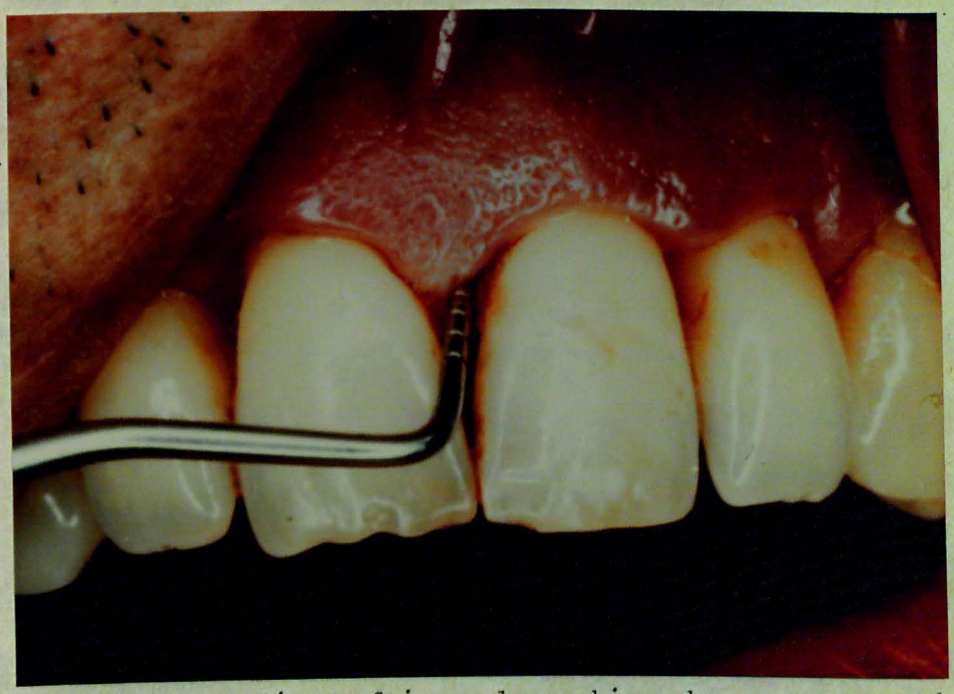

Resim 5a- Dekalsifiye dentin grefti uygulanan bir vakanın operasyondan önceki görünümü

Resim 5b- Aynı vakanın operasyon öncesi radyografisi

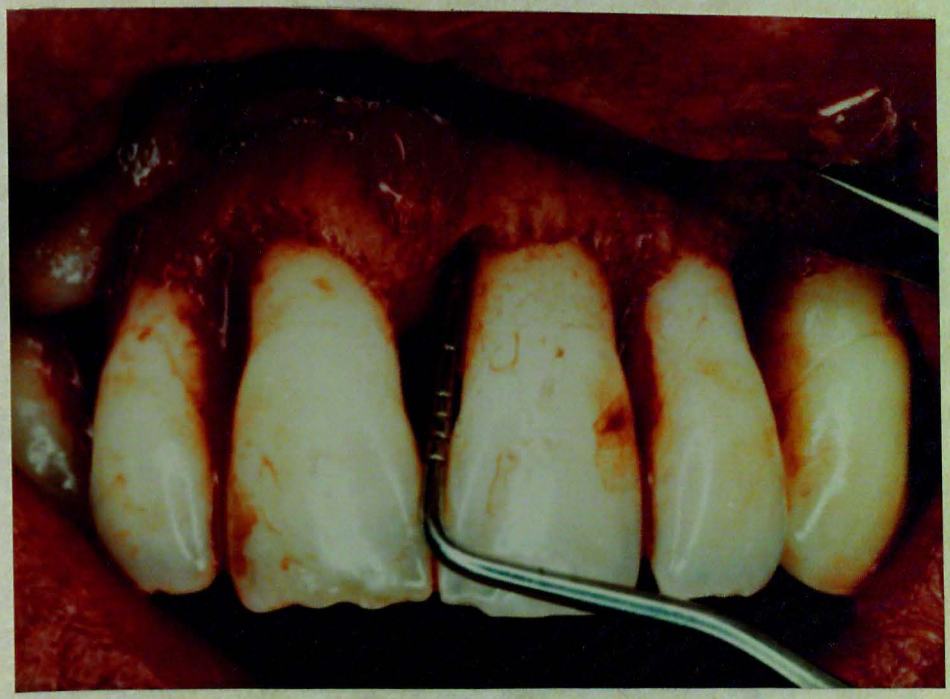

Resim 5c- Üst sol birinci kesici dişin mezialindeki kemik içi defektin, mukoperiostal flaplar kaldırılıp, gerekli küretaj işlemi yapıldıktan sonraki durumu

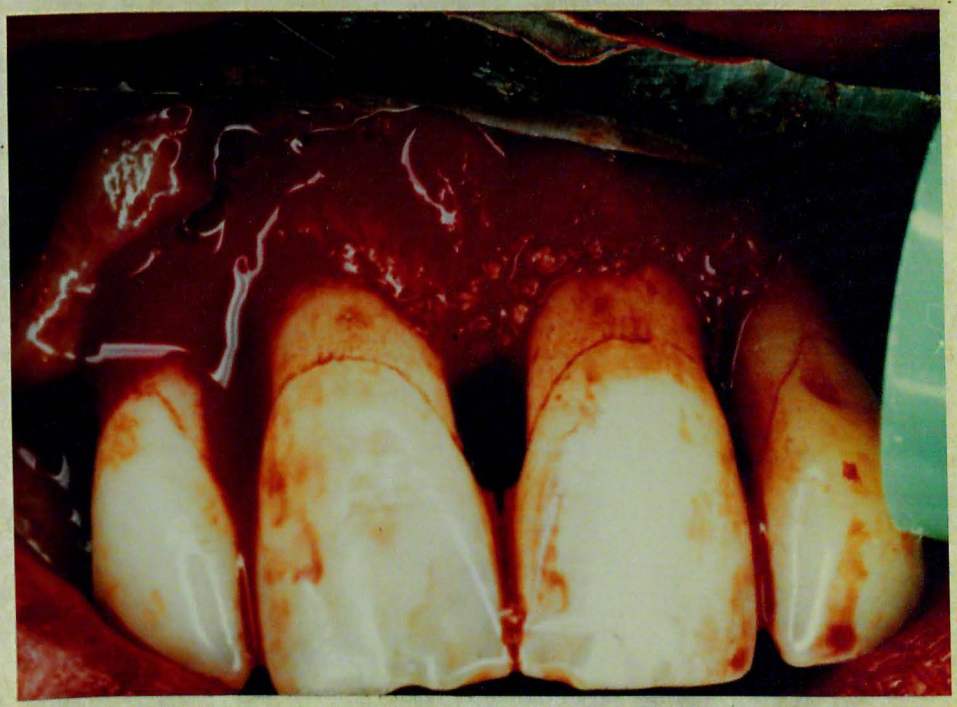

Resim 5d- Aynı defektin, dekalsifiye dentin grefti ile doldurulmasından sonraki görünümü

Resim 5e- Operasyon bölgesinin interdental dikişlerle kapatılmış şekli.

Resim 5f- Operasyon bölgesinin 6 ay sonraki durumu

Resim 5g- Aynı defektin operasyondan 6 ay sonraki durumu

Resim 5h- Defektin operasyondan 6 ay sonraki radyografisi

Resim 6a- Kontrol grubu olarak kullanılan defektin operasyondan önceki görünümü

Resim 6b- Aynı vakanın radyografik görünümü

Resim 6c- Üst sol kanin dişin mezialindeki kemik içi defektin mukoperiostal flaplar kaldırılıp, gerekli küretaj işlemi yapıldıktan sonraki durumu

Resim 6d- Aynı vakanın operasyon sonrası 6.aydaki görünümü

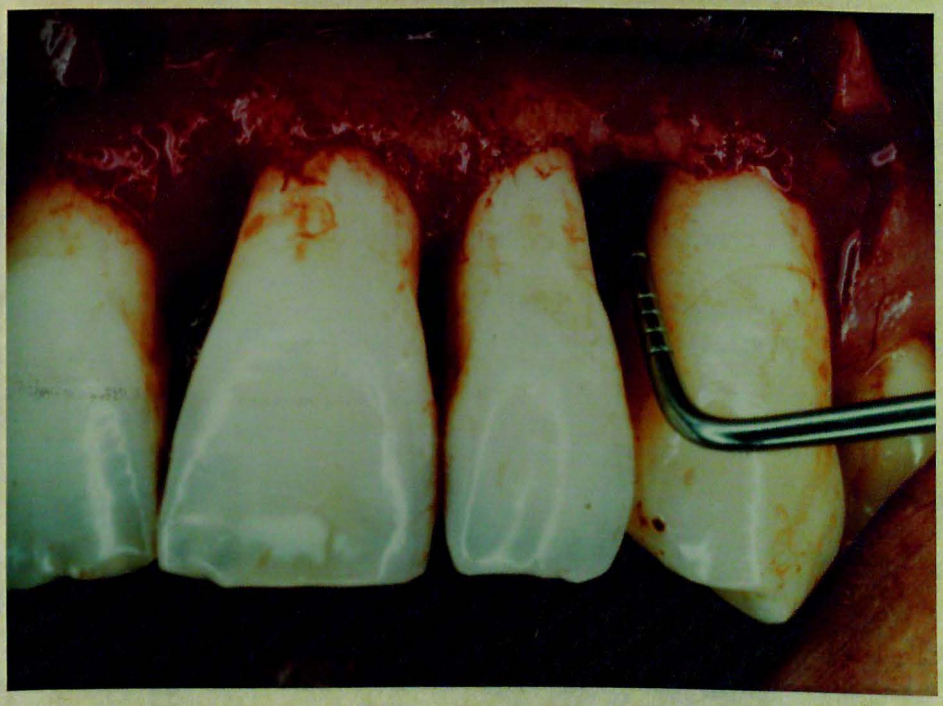

Resim 6e- Defektin operasyondan 6 ay sonraki durumu

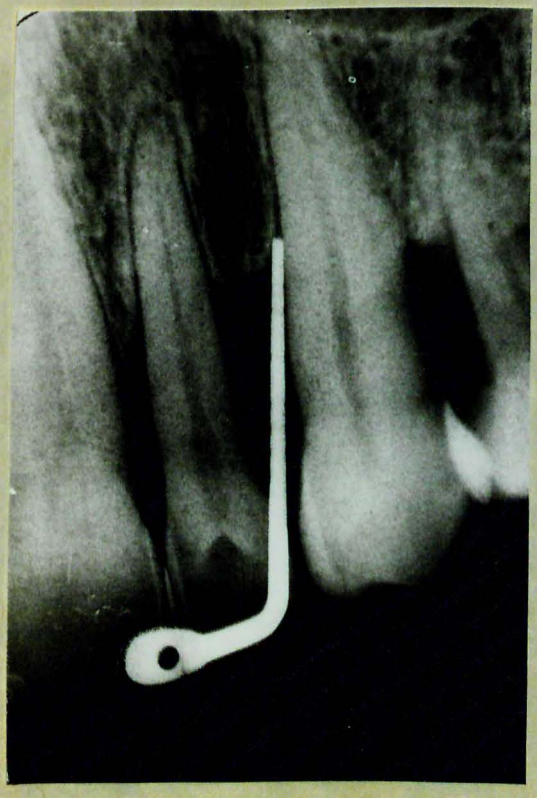

Resim 6f- Defektin operasyondan 6 ay sonraki radyografisi

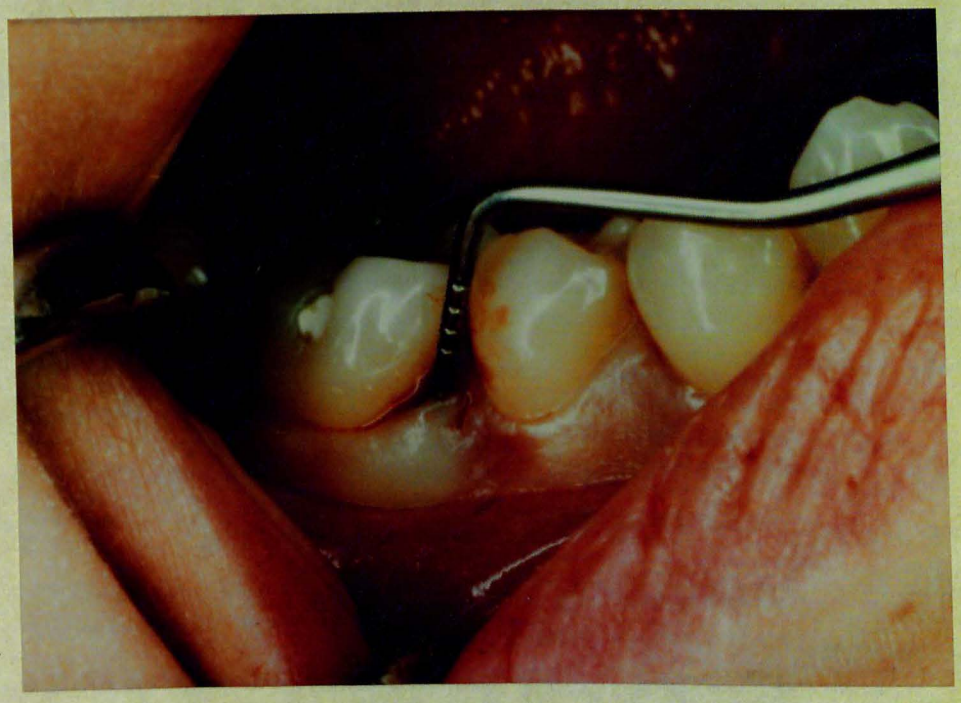

Resim 7a- Kemik simanı grefti uygulanan bir vakanın operasyondan önceki görünümü

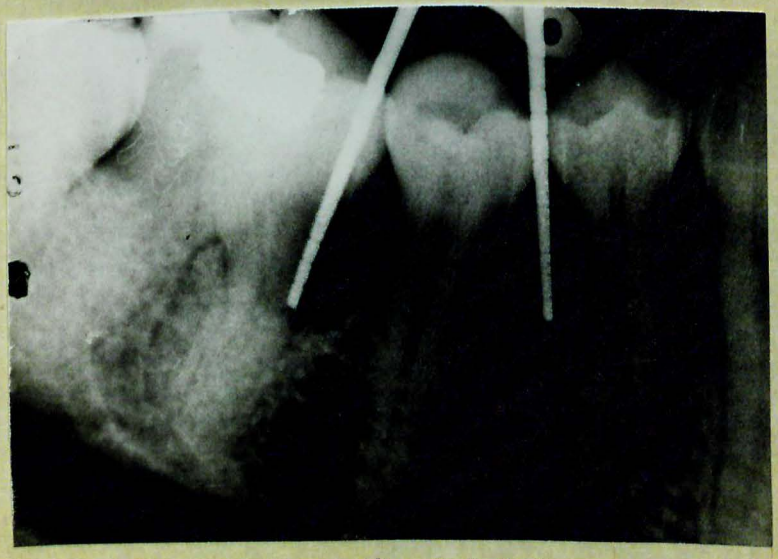

Resim 7b- Aynı vakanın radyografik görünümü

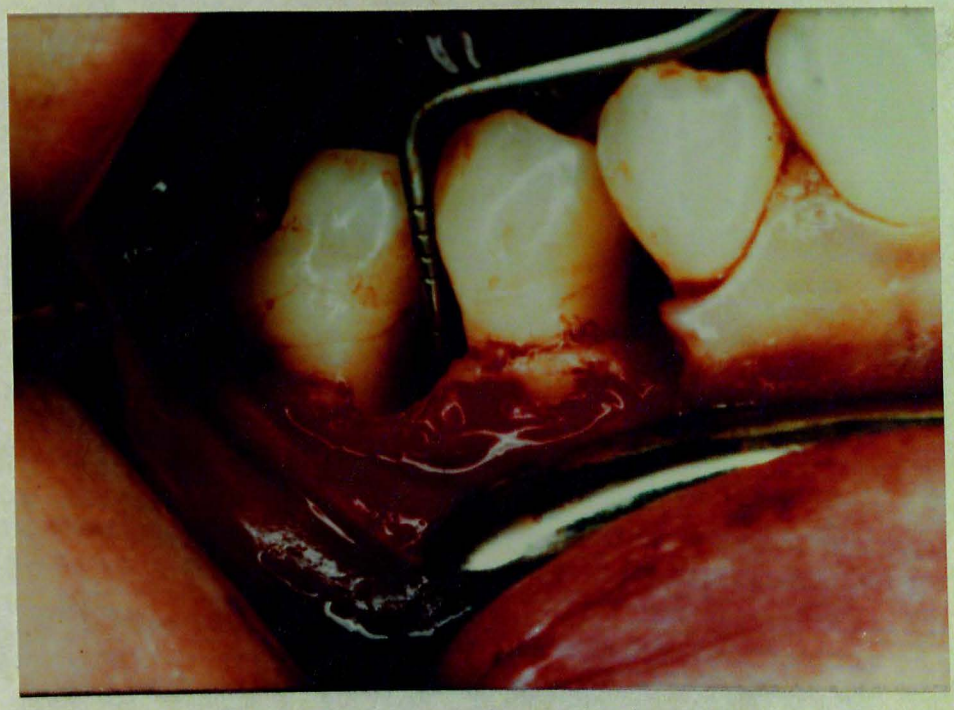

Resim 7c- Alt sağ birinci büyük azı dişin mezialindeki kemik içi defektin mukoperiostal flaplar kaldırılıp gerekli küretaj işlemi uygulandıktan sonraki durumu

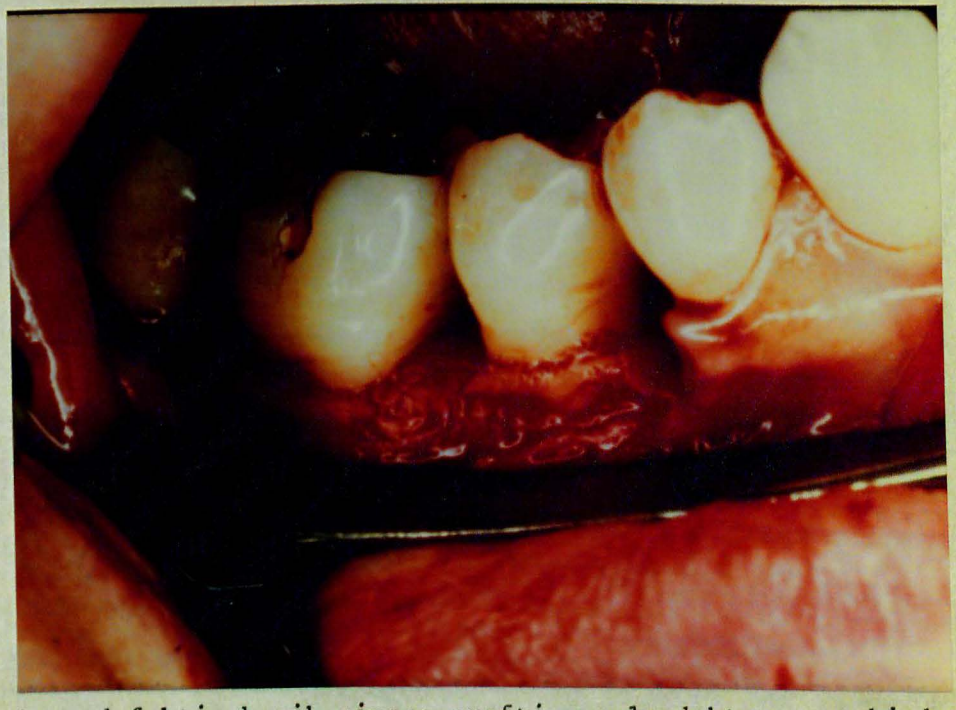

Resim 7d- Aynı defektin kemik simanı grefti uygulandıktan sonraki durumu

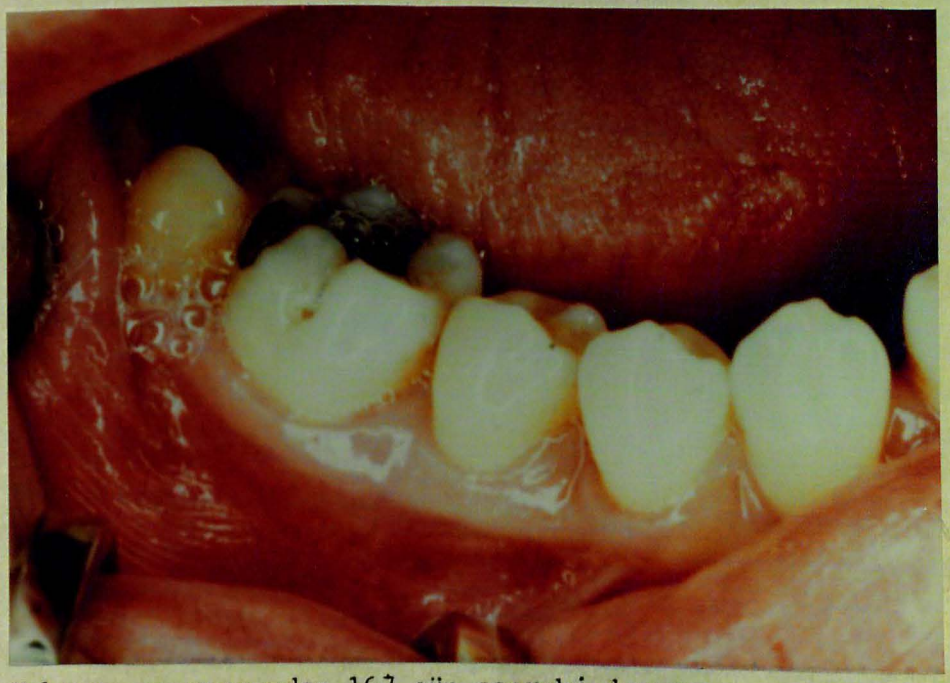

Resim 7e- Vakanın operasyondan 167 gün sonraki durumu

Resim 7f- Vakanın operasyondan 167 gün sonraki radyografisi

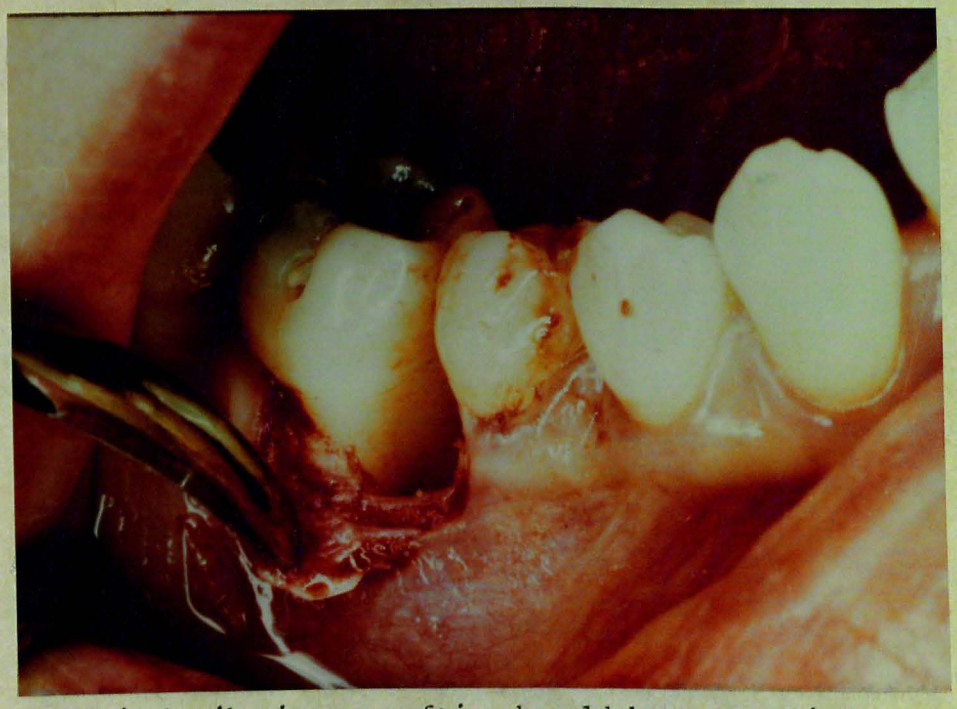

Resim 7g- Defektin kemik simanı grefti çıkarıldıktan sonraki durumu

Resim 7h- Kemik simanının defektten çıkarıldıktan sonraki görünümü

Resim 7i- Defektin kemik simanı grefti çıkarıldıktan sonraki radyografisi

Resim 8a- Dekalsifiye dentin-vitröz karbon-kemik simanı karışımı uygulanan bir vakanın operasyon öncesi görünümü.

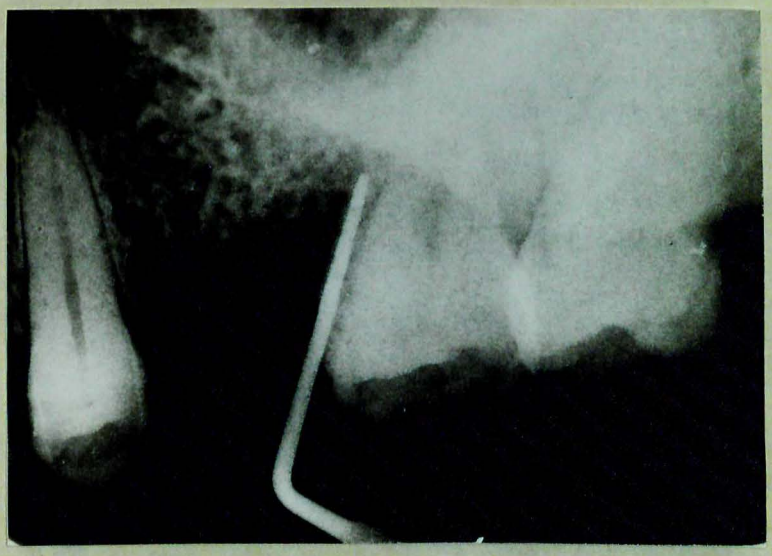

Resim 8b- Aynı vakanın operasyondan önceki radyografisi

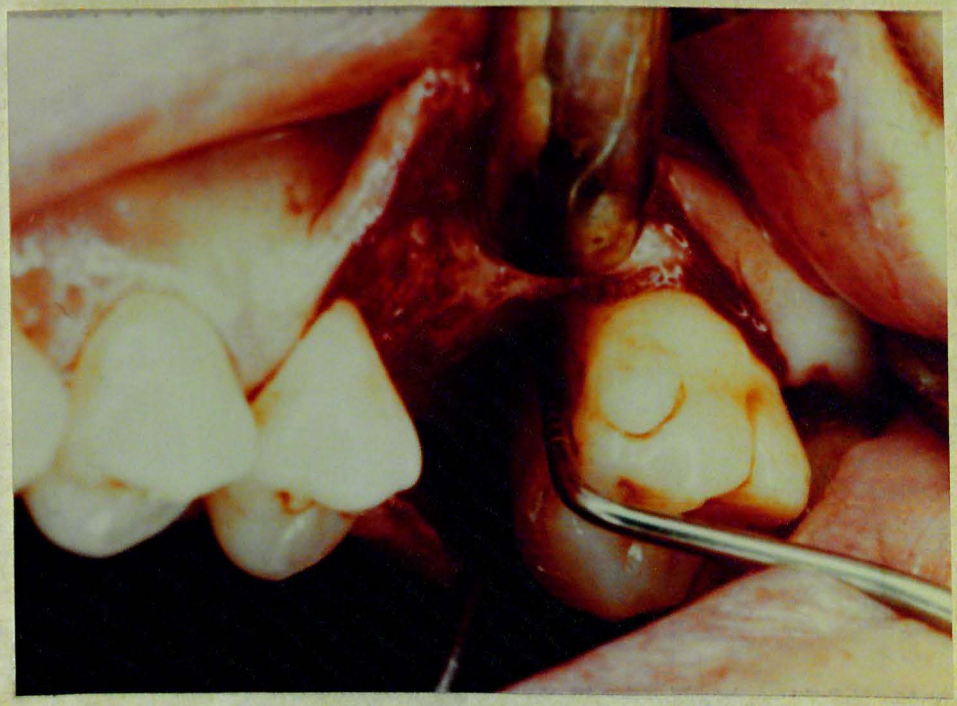

Resim 8c- Üst sol ikinci büyük azı dişin mezialindeki kemikiçi defektin mukoperiostal flaplar kaldırılıp gerekli küretaj işlemi uygulandıktan sonraki durumu

Resim 8d- Defektin dekalsifiye dentin-vitröz karbon-kemik simanı karışımı yerleştirildikten sonraki durumu

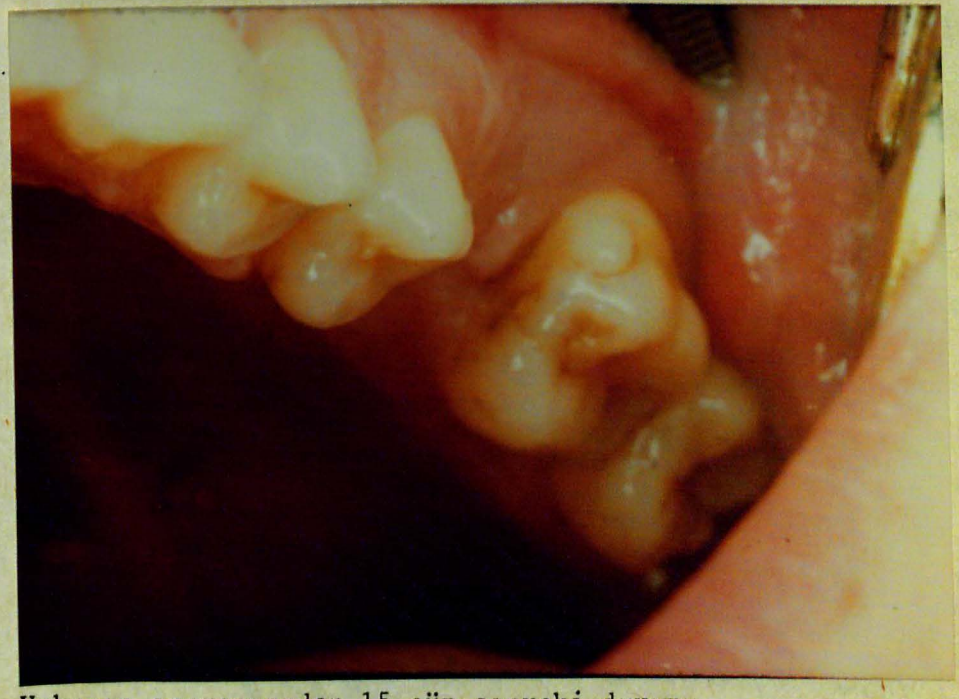

Resim 8e- Vakanın operasyondan 15 gün sonraki durumu

Resim 8f- Vakanın operasyondan 45 gün sonraki durumu

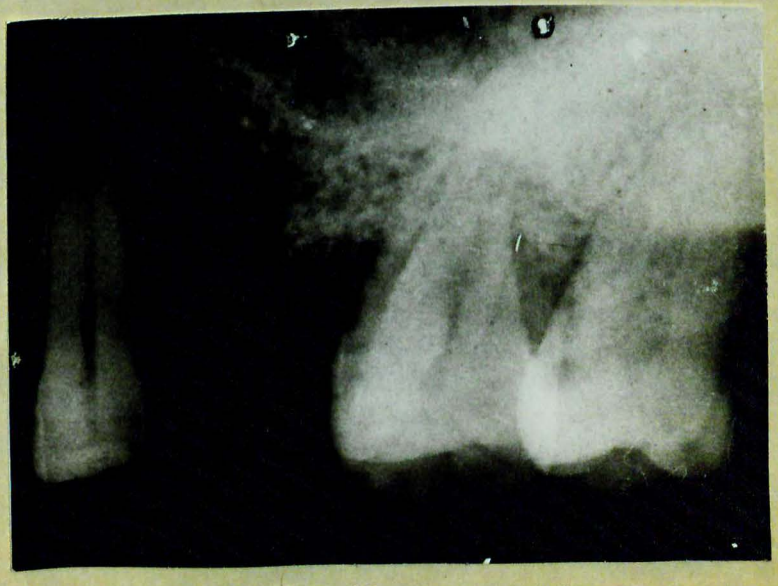

Resim 8g- Vakanın operasyondan 45 gün sonraki radyografisi

TARTIŞMA

Günümüzde, periodontal hastalık sonucu alveol kemiğinde meydana gelmiş olan harabiyetin cerrahi tedavisi, yeni kemik, sement ve fibröz ataşman oluşumunu amaçlamaktadır. Yeni ataşman işlemleri olarak tanımlanan bu uygulamaların başarılı olabilmesi için greft maddelerinin kullanılması gerektiği düşüncesi oldukça yaygındır. Yapılan literatür taramasında ise, şimdiye kadar kullanılmış olan greft maddelerinin büyük bir çoğunluğu incelenmiş, bunların iyi ve kötü yanları belirtilmeye çalışılmış ve günümüzde periodontal kemik defektlerinin tedavisinde kullanılabilecek ideal bir greft maddesinin mevcut olmadığı saptanmıştır.

Bu çalışmada kullanılmış olan dekalsifiye dentin greftlerinin amacı, yeni kemik, sement ve fibröz ataşman elde ederek bozulmuş olan periodontal sağlığı yeniden oluşturmaktır.

Ataşman düzeyindeki değişiklikler mine-sement birleşimi ile cep tabanı arasındaki mesafenin ölçülmesiyle saptanmıştır. Mine-sement birleşiminin sabit bir oluşum olmasına karşın cep tabanı, yumuşak dokudan meydana geldiği için, periodontal sonda ile uygulanan basınca, sondanın kalınlığına ve dokunun sağlıklı olup olmamasına göre değişiklikler gösterebilir. Bununla birlikte, her zaman aynı sondanın kullanıl-

ması ve ölçmelerin her zaman aynı kişi tarafından yapılarak uygulanan basıncın sabit tutulmaya çalışılması ile, bu değişkenliklerin en aza indirilmesi amaçlanmıştır.

Klinik olarak sağlıklı dişetinin, 25 gramlık standardize kuvvetler uygulanarak sondalanması ile bağlantı epitelinin üçte ikilik bir kısmının penetre edildiği bildirilmiştir(3). Periodontitisli bölgelerde ise, normal bir sondalama ile bağlantı epitelinin tümüyle geçildiği ve sonda ucunun bağ dokusu ataşmanının en kuronalindeki sağlıklı liflere kadar uzandığı ifade edilmiştir(105).

Çalışmamızda, ölçmelerin tedavi öncesi ve sonrasındaki çeşitli devrelerde yapılması, periodontal sağlığın her ölçüm devresinde farklı olmasına yol açmıştır. Mine-sement birleşimi ile cep tabanı arasında yapılan bu ölçmelerde sondanın, cep tabanını oluşturan yumuşak dokuda meydana getirdiği perforasyon her seferinde farklı olmuştur. Bu nedenle, bu ölçmeler "klinik ataşman düzeyi" veya yalnızca "ataşman düzeyi" ölçmeleri olarak adlandırılmıştır.

Yaygın dişeti büyümeleri gösteren hastalarda mine-sement birleşimini klinik olarak saptamak güç olduğu için bu tür hastalar çalışmaya alınmamıştır. Çalışmaya alınan hastalarda ise bu sınırın kesin olarak saptanamadığı dişler değerlendirmeye katılmamışlardır.

Morrison, Ramfjord ve Hill(64), 90 hastada 2355 diş üzerinde yaptıkları bir çalışmada 4-6 seans yapılan diştaşı temizliği, kök yüzeyi düzleştirmeleri, ağız bakımı eğitimi ve oklüzal düzeltmelerin sonuçlarını tedavinin bitiminden 4 hafta sonra değerlendirmişlerdir. Çalışmacılar, tedavi öncesi ve sonrası ataşman düzeylerini karşılaştırdıklarında, başlangıçta 1-3 mm.lik ceplere sahip dişlerde anlamlı bir fark bulamamışlardır. Bununla birlikte, 4-6 mm. ve 7 mm.den derin cep-

lerde, çok ileri derecede anlamlı fark elde etmişlerdir. Araştırmacılar, başlangıçtaki kayıp ataşman miktarı arttıkça, tedavide elde edilen ataşman düzeyinin de arttığını saptadıklarını bildirmişlerdir.

Bizim çalışmamızda, kontrol grubu ataşman düzeyi belirlemeleri 14 hastada toplam 232 diş üzerinde yapılmıştır. Morrison ve arkadaşlarının çalışmaları ile karşılaştırabileceğimiz bölüm ise greft uygulanan ve uygulanmayan bölgelerde periodontal tedavinin başlangıcındaki ataşman düzeyi ölçmeleri ile operasyondan hemen önceki ataşman düzeyi ölçmeleri arasındaki farklardır. Bu farklar, kontrol grubunda $p < 0.05$ düzeyinde anlamlı bulunurken greft uygulanan bölgelerde $p < 0.01$ düzeyinde anlamlı bulunmuştur. Bu değerlerin Morrison ve arkadaşlarının elde ettiği değerlere oranla daha az anlamlı olması, ataşman düzeylerinin derinliklerine göre sınıflandırılmamış olmasından ve kök yüzeyi düzleştirmelerinin bu devre içinde yapılmayıp operasyon esnasında yapılmış olmasından ileri gelebilir.

Ayrıca, ataşman düzeyinin periodental tedavinin başlangıcındaki ortalama değeri kontrol grubunda 3,71 mm. iken greft uygulanacak bölgelerde 5,68 mm.dir. Başka bir deyişle, greft uygulanacak bölgelerdeki ataşman düzeyi kontrol grubuna göre daha derindir ve her iki gruba da aynı tedavi uygulandığı halde elde edilen ataşman düzeyi greft uygulanacak bölgelerde daha fazladır. Bu da Morris ve arkadaşlarının, ataşman düzeyi derinliği arttıkça başlangıç tedavisiyle elde edilen ataşman düzeyinin artacağı şeklindeki bulgularına paralellik göstermektedir.

Smith, Ammons ve Belle(100), 1980 de 12 hasta üzerinde yaptıkları bir çalışmada osteoplasti ve flap küretaj işlemlerinin periodontal dokulara etkilerini incelemişlerdir. Ataşman düzeyi ölçmelerini, operasyondan 1 hafta önce ve operasyondan

3, 6, 12, 18 ve 24 hafta sonra yapan çalişmacılar, flap küretaj operasyonları ile elde edilen ataşman düzeyinin osteoplasti işlemlerine göre fazla olduğunu ve aradaki farkın $p < 0.01$ düzeyinde anlamlı olduğunu bulgulamışlardır. Bu çalışmada uygulanan flap küretaj operasyonlarının sonuçları bizim çalışmamızın kontrol grubu ile karşılaştırılabilir. Smith ve arkadaşları, başlangıçta ortalama 4,4 mm. olan ataşman düzeyinin flap küretaj işlemleriyle 1 mm.lik bir artış göstererek 3,4 mm.ye ulaştığını bulgulamışlardır. Bu bulgular, operasyondan bir hafta önceki ölçmelerle operasyondan 24 hafta (yaklaşık 6 ay) sonraki ölçmeler arasındaki farkların değerlendirmesi ile elde edilmiştir. Bizim çalışmamızda ise, kontrol grubu ataşman düzeylerinin operasyondan hemen önceki ortalam değeri 3,51 mm.dir. Bu değer uygulanan flap küretaj işleminden 6 ay sonra ortalama 1.07 mm. artarak 2,44 mm.ye ulaşmıştır.

Smith ve arkadaşları(100) 3, 6, 12, 18 ve 24 haftalık sonuçları birbirleriyle istatistiksel olarak karşılaştırmamışlardır. Bu nedenle daha fazla bir karşılaştırma yapma olanağı bulunamamıştır.

Çalışmamızda, operasyondan hemen önce ve operasyondan 6 ay sonra yapılan ataşman düzeyi ölçmeleri arasındaki fark, greft uygulanan bölgelerde kontrol grubuna oranla 1.089 mm daha fazladır ve bu fark $p < 0.05$ düzeyinde anlamlıdır. Bu fark, dekalsifiye dentin greftlerinin, iyileşme sırasında, epitelin apikale proliferasyonunu bir ölçüde engellemiş olabilmesi ve greft bölgesindeki yeni kemik oluşumunun kontrol grubuna göre, az da olsa, fazla miktarda olması nedeniyle meydana gelmiş olabilir.

Ross ve Cohen(87) 1968 de yayınladıkları, otojen kemik grefti ile ilgili bir vaka bildirisinde, yeni ataşmanın orijinal cep tabanının kuronalinde meydana geldiğini ifade etmişlerdir. Çalışmacılar, otojen kemik grefti uygulamasından 8 ay

sonra yaptıkları blok kesitleri histolojik olarak incelemişler ve greftin yeni destek kemik birikimi ile şekillenmesinin (remodeling) aktif bir şekilde devam ettiğini bulgulamışlardır. Ross ve Cohen, otojen kemik greftlerinin şekillenmesinin, transplantasyondan 2 yıl sonrasına kadar aktif bir şekilde devam edebileceğini ve operasyon sonrası değerlendirmelerin bir yıldan önce yapılmasının erken olacağını ifade etmişlerdir.

Schallhorn, Hiatt ve Boyce(95) (1970), ise, kemik defektlerinin tedavi sonuçlarının postoperatif değerlendirmesi için 5 aylık bir bekleme devresinin yeterli olarak kabul edildiğini buna karşın, birçok vakanın daha uzun zamana ihtiyaç gösterdiğini ifade etmişlerdir. Çalışmacılara göre, bu açıdan emplantlar arasında çeşitli değişiklikler mevcuttur. Birçok vakada kemiğin 3-4 ay içinde olgun hale geldiği radyografik olarak gösterilmiştir. Beş veya 6.aylarda yapılan yeniden açma işlemleri de bu bulguları doğrulamıştır. Diğer birçok vakada ise kemik yoğunluğu 24 aylık bir devrede, radyografik olarak devamlı bir değişim göstermiştir.

Haggerty ve Maeda(34) (1971), kemik greftlerinin etkilerini incelediklerı bir çalışmalarında, ağız içi kaynaklı otojen kemik grefti ile tedavi ettikleri defektlerden birinde operasyon sonrası 5.ayda yeniden açma işlemi uygulamışlar ve kemik rejenerasyonunun tam olduğunu saptamışlardır. Çalışmacılar, bu vakada 8-10 mm. civarında yeni kemik oluşumu elde ettiklerini ve radyografik kontrol ile kemiğin 5 ay içinde olgun bir hale gelmiş olduğunu belirlediklerini ifade etmişlerdir.

Polson ve Heijl(78) (1978) ortalama 3,5 mm. derinliğe sahip kemik içi defektleri flap operasyonları ile tedavi etmişlerdir. 6-8 ay sonra yaptıkları yeniden açma işlemlerinde 15 defektten 11 inin tümüyle iyileştiğini ve tüm defektlerde

ortalama 2,5 mm yeni kemik oluşumu saptadıklarını bildirmişlerdir. Çalışmacılar, postoperatif bekleme süresi hakkında herhangi bir yorumda bulunmamışlardır.

Langer ve Gelb(53) (1977), otojen kemik greftleri kullandıkları bir çalışmada, erken (3 ay) yeniden açma işlemlerinin klinik değerini incelemeyi amaçlamışlardır. Çalışmacılar, başarılı vakalarda klinik ataşmanın 1-2 ay içinde meydana geldiğini, başarısız vakalarda ise bu süre içinde cep derinliğinde herhangi bir azalma meydana gelmediği gibi, 2-3 ay daha fazla bekleme sonucunda da olumlu bir gelişim görülmediğini ifade etmişlerdir. Langer ve Gelb, yaptıkları radyografik incelemelerde ise, başarılı vakalarda yalnızca kısmi bir remineralizasyon gözlediklerini, başarısız vakalarda ise operasyon öncesi ve sonrası radyografilerde herhangi bir fark göremediklerini bildirmişlerdir. Üç ay sonra yaptıkları yeniden açma işlemlerinde, başarılı vakalarda, greft bölgesinde kansellöz kemiğe benzeyen kısmen kalsifiye olmuş bir doku ile karşılaştıklarını ifade eden çalışmacılar, kemik greftlerinin iyileşmeye çok çabuk başladıklarını ifade etmişlerdir. Araştırmacılar, ayrıca, greftin başarılı olup olmadığını saptamak için uzun zaman bekleme zorunluluğu olmadığını ileri sürmüşlerdir.

Bunların yanı sıra, kemik içi defektlerin tedavisiyle ilgili yayınlar arasında, uyguladıkları tedavi yöntemlerinin sonuçlarını 6 ay veya daha kısa bir zaman içinde değerlendiren çalışmaların sayısını arttırmak mümkündür(1,27,57,84,92,98).

Aynı zamanda, kemik içi defektlerin operasyondan 2 yıl sonra bile aktif bir şekillenme (remodeling) gösterdiği kesindir. Kanımızca, yeni kemik oluşumunun çok erken başladığı ve yeni oluşán kemiğin, tam olarak kalsifiye olmasa bile, hacim olarak maksimum düzeyine kısa bir süre içinde yaklaştığı kabul edilebilir.

Yapılan literatür taramasından elde edilen bu izlenim sonucunda, uygulanan dekalsifiye dentin greftlerinin başarılı olup olmadığını saptamak için 6 aylık bir bekleme devresinin yeterli olduğu kabul edilmiştir.

Çalışmamızdaki operasyonlar antibiyotik altında yapılmıştır. Mevcut yayınlar bu açıdan incelendiğinde, bazı otojen kemik greftlerinde(15,20,24,28,34,35,53,68,86,92) bile antibiyotik kullanılmasına karşın Paris alçısı(1) veya allojenik liyofilize kemik greftlerinde(2) herhangi bir antibiyotiğin kullanılmadığı görülmüştür. Periodontal operasyonların başarılı olması için antibiyotik tedavisinin gerekli olup olmadığı konusu henüz bilimsel bir temele oturtulamamıştır(97). Bununla birlikte, çalışmamıza alınan tüm defektlerin tedavisi antibiyotik altında yapıldığı için çalışma sonuçlarının olumsuz yönde etkilenmediği söylenebilir.

Epidemiyolojik çalışmalar, bazı hastalarda simetrik kemikiçi defektlerin bulunduğunu ve bu defektlerin yalnızca simetrik olmayıp morfolojik açıdan da birbirine çok benzer bir yapı sergilediklerini göstermiştir. Kemik rejenerasyonunu inceleyen çalışmaların bu tür defektlerde yapılması idealdir. Bununla birlikte, bu şekildeki simetrik defektlere sıklıkla raslanmadığı da bir gerçektir(2).

Çalışmamız süresince simetrik ve aynı morfolojiye sahip defektlere raslanmamıştır. Araştırmamızda, üç duvarlı defektlerin yanısıra kuronalde bir, ortada iki ve apikalde üç duvarlı; kuronalde iki, apikalde üç duvarlı ve kuronalde bir, apikalde üç duvarlı kombine kemik defektleri de kullanılmıştır. Bu şekilde defekt morfolojisi, bir ölçüde de olsa, standardize edilmeye çalışılmıştır. Ayrıca, aynı hastada hem greft ve hem de kontrol grubuna alınabilecek defektlerin bulunmasına özen gösterilmiştir. Kontrol ve greft amacıyla kullanılmış, en az iki defekte birden sahip olmayan hastalar is-

tatistiksel değerlendirmeye alınmamıştır.

Yeni kemik oluşumunun miktarını belirlemek amacıyla yapılan ölçmelerden ilki, operasyon esnasında doğrudan alveol kemiği ile mine sement birleşimi arasındaki mesafenin belirlenmesi şeklinde olmuştur. Operasyondan 6 ay sonra yapılan ölçmelerde yine aynı mesafenin belirlenmesi amaçlanmıştır. Bu ölçmeler, anestezi altında yapılmış ve sondaya fazla basınç uygulanarak dişetinden geçilip alveol kemiği ile temas sağlanmıştır.

Greenberg, Laster ve Listgarten(32) (1976), transgingival sondalama olarak adlandırılan bu tip ölçmelerin sağlıklı sonuçlar verip vermediğini araştırmışlardır. Çalışmacılar, önce transgingival ölçme yaptıkları dişler çevresinde, flap kaldırıp gerekli küretajı yaptıktan sonra yine aynı bölgelerde, aynı sonda ile ölçmeler yapmışlardır. İstatistiksel karşılaştırmalarda iki ölçüm arasında herhangi bir anlamlı fark bulamayan çalışmacılar, transgingival ölçmelerin yeniden açma işlemlerine gerek bırakmayacak kadar sağlıklı sonuçlar verdiğini ifade etmişlerdir.

Çalışmamızdaki değerlendirmeler transgingival ölçmelerle yapılmıştır. Örnek olarak uygulanan tek yeniden açma işleminde de, transgingival ölçmelerle flaplar kaldırıldıktan sonra yapılan ölçmeler arasında herhangi bir fark bulunamamıştır.

Dekalsifiye dentin grefti uygulanan bölgelerdeki yeni kemik oluşumu miktarı vestibül ve lingual/palatinal kenar çizgilerden ve mezial veya distal orta noktalardan yapılan ölçmelerle saptanmıştır. Operasyon sırasında ve operasyondan 6 ay sonra bu üç noktadan yapılan ölçmelerin, ortalamaları alınıp aralarındaki fark bulunmuştur. Sonuçta, greft uygulanan bölgelerde ortalam 0,605 mm.lik yenikemik oluşumu, kont-

rol bölgelerinde ise ortalama 0,450 mm.lik yeni kemik oluşumu elde edildiği saptanmıştır. Greft ve kontrol gruplarının küçük eşlenmiş dizilerde t-testi ile karşılaştırılması ile de aralarında anlamlı bir fark olmadığı görülmüştür ($p < 0.30$).

Kemikiçi defekti çevreleyen kemik duvarların, özellikle vestibül ve lingual/palatinal'deki ince kemik plakların operasyon sonrasında rezorbe olmasının ve bu rezorbsiyonun kemik plakların kalınlığına bağlı olarak her bir defektte farklı miktarlarda meydana gelmesinin sonuçları bu şekilde etkilediği düşünülmüştür.

Bu nedenle, bu ölçmelerden yalnızca mezyal veya distal orta noktalardan yapılanları ayrıca değerlendirilmiştir. Bu ölçmelere göre, dekalsifiye dentin grefti uygulanan bölgelerde ortalama 1,983 mm.lik yeni kemik oluşumu, kontrol bölgelerinde ise ortalama 0,833 mm.lik yeni kemik oluşumu elde edildiği saptanmıştır. Greft ve kontrol grupları birbirleriyle yine küçük eşlenmiş dizilerde t-testi kullanılarak karşılaştırılmış ve sonuç $p < 0.02$ düzeyinde anlamlı bulunmuştur.

Yapılan literatür taramasında, dekalsifiye dentin greftinin insan periodontal kemik içi defektlerine uygulandığı herhangi bir çalışmaya raslanmamıştır. Bu nedenle, çalışmamızın sonuçlarını benzer nitelikteki başka bir çalışmanın sonuçları ile karşılaştırma olanağı bulunamamiştır.

Bununla beraber, dekalsifiye dentin greftlerinin periodontal kemik içi defektlerin tedavisindeki klinik değerini açık bir şekilde ortaya koyabilmek için, bu sonuçlar ağız içi kaynaklı otojen kemik greftleri ile elde edilen sonuçlarla karşılaştırılabilir.

Hiatt ve Schallhorn(37) 40 hastadaki 166 kemik içi defekte ağız içi kaynaklı otojen kemik transplantasyonu yapmış-

lardır. Kemik yüksekliğinde ortalama 3,44 mm.lik bir artış elde ettiklerini bildiren yazarlar çalışmaya bir, iki ve üç duvarlı kemik defektlerinin alındığını ve duvar sayısı arttıkça yeni kemik oluşumunun da arttığını bildirmişlerdir. Araştırmacılar, defektlerin sıklıkla, kuronalde bir, ortada iki ve apikalde üç duvara sahip kombine defektler olduğunu ve bu tür defektlerde 12 mm.ye kadar yeni kemik oluşumu elde ettiklerini ifade etmişlerdir.

Çalışmamızda elde edilen ortalama kemik yüksekliğinin, bir ve iki duvarlı kemik içi defektler çalışmaya alınmadığı halde, 1,98 mm. olduğunu, Hiatt ve Schallhorn'un çalışmalarında ise bir ve iki duvarlı defektlerin de çalışmaya alındığını ve elde edilen ortalama kemik yüksekliğinin 3,44 mm. olduğunu tekrar vurgulamak yararlı olacaktır. Bu durum karşısında, dekalsifiye dentinin periodontal kemik içi defektlerinin tedavisinde kullanılabilecek başarılı bir greft maddesi olduğunu ileri sürmek mümkün olmamıştır. Ancak elde edilen sonuçların kontrol grubuna göre anlamlı bulunduğu yinelenmelidir.

Literatürde heterotopik kemik oluşumunu uyardığı sıklıkla ifade edilen dekalsifiye dentin greftleri(5,6,7,8,62, 83). periodontal kemik defektlerinde tam bir başarı sağlamanın mümkün olduğu kolaylıkla düşünülebilir.

Çalışmamız esnasında, greftin reddine ilişkin herhangi bir klinik belirtiye raslanmamıştır, operasyon sonrası iyileşmenin klinik takibinde olağandışı herhangi bir olayla karşılaşılmamıştır. Bununla beraber, kullanılan 82-1000 mikron büyüklüğündeki allojenik dekalsifiye dentin tozlarının çok çabuk rezorbe olduğu ve osteoindüktif veya osteokondüktif bir etki gösteremediği düşünülebilir.

Ayrıca, greft maddesinin hazırlanması ile defekte uygulanması arasında geçen zaman zarfında, dentin tozlarının yeni kemik oluşumunu uyarıcı etkisini kaybettiği de ifade edilebilir. Çalışmamızda, diş çekimi ile steril dekalsifiye dentin tozlarının elde edilişi arasında geçen süre, yaklaşık bir aydır. Elde edilen greft maddesi ise hazırlık işlemlerinin bitimini takip eden 6 ay içinde kullanılmıştır. Özet olarak, dekalsifiye dentin greftleri diş çekiminden bir ay sonra kullanılmaya başlanmış ve bu kullanma 6 ay sürmüştür. Teorik olarak, bu süreyi birkaç güne indirmenin mümkün olduğu ve bu şekilde kullanılan greft maddesi ile daha başarılı sonuçlar elde edilebileceği ileri sürülebilir. Ancak, bu tür uygulamaların pratik bir değere sahip olmayacağı da gözönünde bulundurulmalıdır. Bu çalışmada, depolanma imkanı olmayan bir greft maddesinin günlük kullanıma giremiyeceği düşüncesiyle, böyle bir uygulamaya gidilmemiştir.

Çalışmamızda, 'pitt point'li radyografiler ile elde edilen sonuçlarla sondalama ile elde edilenler arasında tam bir uyum görülmemiştir. Sondalama ile yapılan ölçmelerin daha sağlıklı sonuçlar verdiği düşünülerek, 'pitt point'li radyografik ölçmeler istatistiksel olarak değerlendirilmemiştir.

Dragoo ve Sullivan(20), radyografik ölçmelerle sondalama ile yapılan ölçmeler arasındaki uyumsuzluğu şu şekilde açıklamışlardır: 1) Radyografi alınırken 'pitt point'leri cep içinde periodontal sonda ile aynı basınçta tutma imkanı olmadığı için 'pitt point'ler ve periodontal sonda ile aynı sonuçlar elde edilmeyebilir ve 2) Radyografiler, standardize edilseler bile, aynı şekilde tekrarlanmalarında ve alveol kreti ölçmelerinde hatalar gösterebilirler. Sondalama ile yapılan ölçmelerdeki hatalar, radyografik ölçmelere oranla daha azdır.

Dekalsifiye dentin-vitröz karbon-kemik simanı karışımı ile kemik simanı greftleri kullanılan ilk beşer vakada başarılı sonuçlar alınamadığı için vaka sayıları arttırılmamıştır. Vaka sayılarının az olması nedeniyle de bulguların istatistiksel bir değerlendirmesi yapılamamıştır. Bulgular bölümünde, her iki greft maddesine ilişkin bulguların her vaka için ayrı ayrı verilmesi bu nedenledir. Bu iki greft maddesi, aralarında ortak özellikler bulunması ve kemikiçi defektler üzerindeki etkileri birbirinden farklı olmaması nedeniyle bu bölümde birlikte tartışılmıştır.

Rezorbe olmayan bu tür greft maddeleri periodontal kemik içi defektlere yerleştirilirken, dekalsifiye dentin greftlerinde olduğu gibi, yeni ataşman oluşumu amaçlanmamıştır. Kemik içi defektlere emplante edilen bu maddelerin dişeti ve alveol kemiği ile organik bir bağlantı kurması beklenmiştir.

Hodosh, Povar ve Shklar(42,43) alveol çukurlarına yerleştirilen akrilik implantlardaböyle bir bağlantının meydana geldiğini ifade etmişlerdir. Araştırmacılara göre, akrilik emplantlar bağ dokusu kollagen fibrilleri aracılığı ile alveol kemiğine tutunabilmektedir.

Wie, Solheim ve Riise(112), hareketli olmayan akrilik emplantların çevrelerindeki alveol kemiği ile doğrudan bir değim sağlayabileceklerini ifade etmişlerdir.

Dekalsifiye dentin-vitröz karbon-kemik simanı karışımında yüzeydeki dekalsifiye dentin tozlarının rezorbe olarak greft üzerinde bırakacağı küçük çukurcuklara çevre dokuların organik bağlantısının daha kolay olacağı ifade edilmiştir(10).

Salk(88) ise, bu tür emplantların başarılı olabilmesi için kesinlikle hareketsiz olmaları gerektiğini vurgulamıştır.

Periodontal kemik içi defektlere yerleştirilen emplantların stabilizasyonu, kemik defekti içine retansiyon yerleri açılmasını gerektirebilmektedir. Bu uygulama ilave kemik kaybına neden olacağı için çalışmamızda bu yola başvurulmamıştır. Ancak, biri kemik simanı ve üçü karışım olmak üzere toplam dört greftin operasyon sonrasında hareketli olduğu saptanmıştır. Greftlerde hareketlilik yalnızca fazla derin olmayan defektlerde görülmüştür. Derin ve furkasyon bölgelerini içine alan defektlere yerleştirilen greftlerde hareketlilik saptanmamıştır.

Çalışmamızda kullanılan iki kemik simanı ve bir dekalsifiye dentin-vitröz karbon-kemik simanı karışımı greftinde, greft üzerindeki dişetinin zamanla açıldığı görülmüştür. Bunlar ilk uygulanan greftlerdir ve alveol kemiğine normale yakın bir şekil vermek amacıyla defekt içine hafif taşkın bir şekilde yerleştirilmişlerdir. Daha sonraki uygulamalarda, greftler defekt içine alveol kretinin kuronal kenarlarından taşmayacak şekilde yerleştirilerek, greft üzerindeki dişetinin çekilmesi önlenmiştir.

Tüm greftlerdeki ortak bulgulardan biri, diş-dişeti birleşiminin oluşmamasıdır. Operasyon esnasında, flapların kök yüzeylerine uyumunun eksiksiz olmasına ve greftlerin tümüyle örtülmesine özen gösterilmiştir. Buna rağmen, greftin kuronalinde, kök yüzeyleri ile dişeti arasında herhangi bir bağlantı oluşmamıştır.

Ayrıca, greftler çıkarıldığında kemik defektinin iç yüzeyinin her zaman bir yumuşak doku tabakasıyla örtülü olduğu görülmüştür. Çıkarma işlemi sırasında, hiçbir zaman defekt içinde çıplak kemik yüzeyi ile karşılaşılmamıştır. Bu nedenle, alveol kemiği ile greft maddesi arasında doğrudan bir değim meydana gelmediği ve aradaki fibröz bir dokunun greft ile alveol kemiğini ayırdığı sonucuna ulaşılmıştır.

Aynı zamanda, çıkarılan greftler klinik olarak incelendiğinde üzerlerinde herhangi bir fibril tutunmasına raslanmamıştır.

Sonuç olarak, alıcı doku ile greft maddeleri arasında organik bir bağlantı elde edilememiştir.

SONUÇLAR

1- Operasyon öncesinde yapılan diştaşı temizliği ve ağız bakımı eğitimi uygulamaları klinik ataşman düzeyinde önemli miktarlarda artış meydana getirmektedir.

2- Periodontal operasyonlarla, daha önce açıkta kalmış kök yüzeyleri üzerinde yeniden yumuşak doku ataşmanı elde etmek mümkündür.

3- Toz şeklinde hazırlanmış dekalsifiye dentin tozları, yeni kemik oluşumu üzerinde, çok az da olsa, olumlu bir etkiye sahiptir.

4- Kemik simanının, periodontal kemikiçi defektlerin tedavisine olumlu bir katkısı bulunmamıştır.

5- Dekalsifiye dentin-vitröz karbon-kemik simanı karışımının, periodontal kemikiçi defektlerin tedavisine olumlu bir katkısı bulunmamıştır.

ÖZET

Bu araştırma, İstanbul Üniversitesi Dişhekimliği Fakültesi Periodontoloji Kürsüsü Kliniklerine başvuran ve periodontitis kompleks tanısı konan toplam 25 hasta üzerinde yapılmıştır.

Operasyon öncesi hazırlıklar tamamlandıktan sonra, bu hastalarda bulunan toplam 49 kemikiçi defektten 24'üne dekalsifiye dentin, 5'ine kemik simanı ve 5'ine de vitröz karbon-dekalsifiye dentin-kemik simanı karışımı emplante edilmiştir. 15 defekt ise kontrol grubu olarak kullanılmıştır.

Mine-sement birleşimi ile cep tabanı arasındaki uzaklığın belirlenmesi ile yapılan ataşman düzeyi ölçmeleri, vestibül ve lingual/palatinal kenar çizgilerden ve vestibül ve lingual/palatinal orta noktalardan yapılmıştır. Periodontal tedavinin başlangıcında, operasyondan hemen önce, operasyondan 3 ay ve 6 ay sonra yapılan bu ölçmeler, birbirleriyle ve kontrol grupları ile istatistiksel olarak karşılaştırılmıştır.

Bu ölçmelerde, operasyondan 3 ay sonra yapılanlarla 6 ay sonra yapılanlar arasındaki fark anlamlı olmamasına karşın, diğer ölçüm devreleri arasındaki farklar anlamlı bulunmuştur. Greft ve kontrol bölgelerinin karşılaştırılmasında ise, periodontal tedavinin başlangıcında yapılan ölçmelerle operasyondan 6 ay sonra yapılan ölçmeler ve operasyondan hemen önce yapılan ölçmelerle, operasyondan 6 ay sonra yapılan ölçmeler

arasındaki farklar anlamlı bulunurken, diğer ölçüm devrelerinde herhangi bir anlamlı fark bulunamamıştır.

Dekalsifiye dentin grefti uygulanan defektlerde ölçmeler, vestibül ve lingual/palatinal kenar çizgiler ve mezial veya distal orta noktalardan, operasyon esnasında ve operasyondan 6 ay sonra yapılmıştır. Greft ve kontrol grupları, bu ölçüm sonuçları kullanılarak karşılaştırıldığında aradaki fark anlamlı bulunmamıştır.

Yalnızca mezial veya distal orta noktalardan yapılan ölçmeler değerlendirildiğinde ise, aradaki fark anlamlı bulunmuştur.

Kemik simanı ve kemik simanı-dekalsifiye dentin-vitröz karbon karışımı greftlerinin tümü de çeşitli nedenlerle çıkarılmıştır. Bunlar arasındaki ortak bulgu diş-dişeti birleşiminin gerçekleşmemesidir. Sonuç olarak her iki greft maddesi de başarısız olarak kabul edilmiştir.

SUMMARY

This investigation was carried out on 25 patients who had applied to the University of Istanbul, Faculty of Dental Medicine, Department of Periodontology and diagnosed as periodontitis complex.

After the completion of the presurgical preparations, of the 49 intrabony defects, 24 were treated with decalcified dentine, 5 with bone cement and 5 with vitreous carbon-decalcified dentine-bone cement mix. 15 defects were reserved as the control group.

Attachment level measurements, which were carried out to assess the distance between the cementoenamel junction and the base of the pocket, were taken on vestibular and oral line-angles and vestibular and oral mid points. These measurements were taken on the first visit, and repeated before the surgery, three and six months after the surgery. These then, were compared statistically relative to the graft materials and control group. Although a significant difference was not evident between the three month and 6 month measurements, the differences between the other time intervals were significant. In the comparison of the graft receiving and the control areas, the differences of measurements taken on the initiation of the therapy and on the 6th postoperative month were significant; so were the differences at the other time intervals were not significant.

In the decalcified dentine applied defects, the measurements were taken on mesial or distal mid points during the operation and 6 months after the surgery. When the graft and control groups were compared relative to these measurements, no significant difference was found.

As for the difference of the mesial or distal mid points only, there was significance.

Bone cement and vitreous carbon-decalcified dentine-bone cement mix grafts were all removed due to various reasons. A common finding about these was the failure in the formation of a dentogingival attachment. As a conclusion, the both graft materials were assessed unsuccessful.

KAYNAKLAR

1- Alderman,N.E.: Sterile plaster of Paris as an implant in the infrabony environment: A preliminary study. J.Periodontol. 40:11, 1969.

2- Altiere,E.T., Reeve,C.M. and Sheridan,P.J.: Lyophilized bone allografts in periodontal intraosseous defects. J. Periodontol. 50:510, 1979.

3- Armitage,G.C., Svanberg,G.K. and Löe,H.: Microscopic evaluation of clinical measurements of connective tissue attachment levels. J.Clin.Periodontol. 4:173, 1977.

4- Ashman,A. and Moss,M.L.: Implantation of porous polymethymethacrylate resin for tooth and bone replacement. J.Prosthet.Dent. 37:657, 1977.

5- Bang,G.: Induction of heterotopic bone formation by demineralized dentin inguinea pigs: antigenicity of the dentin matrix. J.Oral.Pathol. 1:172, 1972.

6- Bang,G.: Induction of heterotopic bone formation by demineralized dentin: an experimental model in guinea pigs. Scand.J.Dent.Res. 81:240, 1973.

7- Bang,G.: Induction of heterotopic bone formation by demineralized dentin in rats and guinea pigs. Scand.J. Dent.Res. 81:230, 1973.

8- Bang,G.: Induction of heterotopic bone formation by demineralized dentin in guinea pigs: Relationship to time. Acta Pathol.Microbiol.Scand. 236:60, 1973.

9- Bang,G.: Induction of bone formation by demineralized dentin. Summary. Nor.Tannlaegeforen.Tid. 84:95, 1974.

10- Beyli,M.S.: The effect of powdered dentine, cementum and vitreous carbon used as fillers on the physical and chemical properties of acrylic bone cement intended for use a dental implant material. A thesis presented in fulfilment of the requirements for the Degree of Doctor of Philosophy, University of London, 1978.

11- Beube,F.E.: Observations on the formation of cementum, periodontal membrane and bone, 20 months postoperatively, with the use of boiled cow bone powder. J.Dent.Res. 21: 298, 1942.

12- Beube,F.E. and Silvers,H.F.: Influence of devitalized heterogenous bone-powder on regenerations of alveolar an maxillary bone of dogs. J.Dent.Res. 14:15, 1934.

13- Black,G.V.: Special Dental Pathology. Chicago, Medico-Dental Publishing Co., 1915 (81'den naklen).

14- Brown,B.H., Neff,P.A. and Tylenda,A.: Acrylic resin tooth implants in rhesus monkeys: Apreliminary report. J. Prosthet.Dent. 22:367, 1969.

15- Burnette,E.W.: Fate of an iliac crest graft. J.Periodontal, 43:88, 1972.

16- Carranza,F.A.: Glickman's Clinical Periodontology. Philadelphia W.B. Saunders Co., 1979.

17- Charnley,J.: The reaction of bone to self-curing acrylic cement. J.Bone Joint Surg. 52:140, 1970.

18- Cieszynski,A.: Bemerkungen zur radical-chirurgischen behandlung der sogennante pyorrhea alveolaris. Zahnheilk, 32:575, 1914 (81'den naklen).

19- Crane,A.B. and Kaplan,H.: The Crane-Kaplan operation for the prompt elimination of pyorrhea alveolaris. Dent. Cosmos, 73:643, 1931.

20- Dragoo,M.R. and Sullivan,H.C.: A clinical and histological evaluation of antogenous iliac bone graft in humans: Part I. Wound healing 2 to 8 months. J.Periodontol. 44: 599, 1973.

21- Dumas,M. and Myers,H.M.: The vitreous carbon tooth root replacement system: a surgical discipline. Int.J.Oral. Surg. 3:273, 1974.

22- Ehrlich,J. and Azaz,B.: Immediate implantation of acrylic resin teeth into human tooth sockets. J.Prosthet.Dent. 33:205, 1975.

23- Ellegaard,B.: Bone grafts in periodontal attachment procedures. J.Clin.Periodontol. 3: Extra Issue, 1976.

24- Ellegaard,B., Karring,T. and Löe,H.: New periodontal attachement procedure based on retardation of epithelial migration. J.Clin.Periodontol 1:75, 1974.

25- Ewen,S.J.: Bone Swaging. J.Periodontol. 36:57, 1965.

26- Feingold,P.F., Chasens,A.I., Doyle,J. and Alfano,M.C.: Preserved scleval allografts in periodontal defects in man. II. Histological evaluation. J.Periodontol. 48:4, 1977.

27- Forsberg,H.: Transplantation of os purum and bone chips in the surgical treatment of periodontol disease. Acta Odontol.Scand. 13:235, 1956.

28- Freeman,E. and Turnbull,R.S.: The value of osseous coagulum as a graft material. J.Periodont.Res. 8:229, 1973.

29- Friedman,N.: Mucogingival surgery: The apically repositioned flap. J.Periodontol. 33:328, 1962 (81'den naklen).

30- Goldman,H.M.: A rationale for the treatment of intrabony pocket, one method of treatment-subgingival curretage. J.Periodontol., 20:83, 1949 (31'den naklen).

31- Goldman,H.M. and Cohen,D.W.: The infrabony pocket: Classification and treatment. J.Periodontol., 29:272, 1958.

32- Greenberg,J., Laster,L. and Listgarten,M.A.: Transgingival probing as a potential estimaton of alveolar bone level. J.Periodontol., 47:514, 1976.

33- Hagerty,P.C.: Human allografts - The efficient therapeutic approach to the infrabony defect. J.Periodontol, 48:743, 1977.

34- Hagerty,P.C. and Maeda,I.: Autogenous bone grafts: A revolution in the treatment of vertical bone defect. J. Periodontol. 42:626, 1971.

35- Halliday,D.G.: The grafting of newly formed antogenous bone in the treatment of osseous defects. J.Periodontol. 40:511, 1969.

36- Hegedüs,Z.: The rebuilding of the alveolar processes by bone transplantation. Dent.Cosmos, 65:736, 1923 (16'dan naklen).

37- Hiatt,W.H. and Schallhorn,R.G.: Intraoral transplants of cancellous bone and marrow in periodontal lesions. J. Periodontol. 44:194, 1973.

38- Hobkirk,J.A.: The reaction of rabbit tissues to implanted vitreous carbon. J.Dent. 3:271, 1975.

39- Hobkirk,J.A.: Tissue reaction to implanted vitreous carbon and high purity sintered alumina. J.Oral Rehabil. 4:355, 1977.

40- Hodosh,M.: Implants of plastic teeth. J.Am.Dent.Assoc. 60:123, 1960.

41- Hodosh,M., Montagna,W. and Povar,M. and Shklar,G.: Implants of acrylic teeth in human beings and experimental animals. Oral.Surg. 18:569, 1964.

42- Hodosh,M., Povar,M. and Shklar,G.: Periodontal tissue acceptance of plastic tooth implants in primates. J.Am. Dent.Assoc. 70:362, 1965.

43- Hodosh,M., Povar,M. and Shklar,G.: Periodontal fiber attachment to the plastic tooth implant. J.Periodontol. 39:187, 1968.

44- Hodosh,M., Povar,M. and Shklar,G.: The anatomic anorganic bone-polymethacrylate endosteal dental implant. Oral. Surg. 25:883, 1968.

45- Hodosh,M., Povar,M. and Shklar,G.: Periodontal reactivity to polymer implants containing cementum and dentin. J. Periodontol. 42:691, 1971.

46- Hodosh,M., Shklar,G. and Povar,M.: The porous vitreous carbon/polymethacrylate tooth implent. Preliminary studies. J.Prosthet.Dent. 32:326, 1974.

47- Hodosh,M., Shklar,G. and Povar,M.: Syntactic, porous, polymethacrylate-vitreous carbon tooth replica implants as abutments for fixed partial dentures. J.Prosthet. Dent. 36:676, 1976.

48- Iwaschenko,G.M.: On the possibility of implanting acrylic teeth and roots. Stamat., Moscow 36:52, 1957; Dent.Abstr. 3:391, 1958.

49- Jenkins,M.G. and Kawamura,K.: Structure of glassy carbon. Nature 231:175, 1971.

50- Knudsen,G.E., Bang,G. and Kristoffersen,T.: Implanting of allogenic demineralized dentin in human gingival tissue. J.Clin.Periodontol. 1:153, 1974.

51- Kronfeld,R.: The condition of the alveolar bone underlying periodontal pockets. J.Periodontol., 6:22, 1935 (81'den naklen).

52- Lam,R.V. and Poon,K.Y.: Acrylic resin root implants: A preliminary report. J.Prosthet.Dent. 19:506, 1968.

53- Langer,B. and Gelb,D.A.: The early reentery procedure J.Periodontol. 48:318, 1977.

54- Levin,M.P., Getter,L., Adrian,J. and Cutright,D.E.: Healing of periodontal defects with ceramic implants. J.Clin.Periodontol. 1:197, 1974.

55- Libin,B.M., Ward,H.L. and Fishman,L.: Decalcified, lyophilized bone allografts for use in human periodontal defects. J.Periodontol. 46:51, 1975.

56- Linden,G.J.: Bone induction in implants of decalcified bone and dentine. J.Anat. 119:359, 1975.

57- Listgarten,M.A. and Rosenberg,M.M.: Histological study of repair following new attachment procedures in human periodontal lesions. J.Periodontol. 50:333, 1979.

58- Maropis,P.S., Molinari,J.A., Appel,B.N. and Baumhammers, A.: Comparative study of vitreous carbon, pyrolytic carbon, pyrolitic graphite/silicon-carbide, and titanium implants in rabbit mandibles. Oral.Surg. 43:506, 1977.

59- Melcher,A.H.: The use of heterogenous anorganic bone as an implant material in oral procedures. Oral.Surg. 15: 996, 1962.

60- Mellonig,J.T., Bowers,G.M., Bright,R.W. and Lawrence,J. J.: Clinical evaluation of freeze-dried bone allografts in periodontal osseous defects. J.Periodontol. 47:125, 1976.

61- Morris,M.L.: The implantation of decalcified human dentin and cementum into the subcutaneous tissue of the rat. J.Periodont.Res. 2:273, 1967.

62- Morris,M.L.: The implantation of decalcified human dentin and cementum with antogenous bone and marrow into the subcutaneous tissues of the rat. J.Periodontol. 40: 731, 1969.

63- Morris,M.L.: The submucosal implantation of human allogeneic decalcified dentin. J.Periodontol. 49:36, 1978.

64- Morrison,E.C., Ramfjord,S.P. and Hill,R.W.: Short-term effects of initial nonsurgical periodontal treatment (hygienic phase). J.Clin.Periodontol. 7:199, 1980.

65- Moskow,B.S., Karsh,F. and Stein,S.D.: Histological assessment of antogenous bone graft. A case report and critical evaluation. J.Periodontol. 50:291, 1979.

66- Nabers,C.L.: Repositioning of the attached gingiva. J. Periodontol. 25:38, 1954 (81'den naklen).

67- Nabers,C.L.: When is gingival repositioning an indicated procedure? J.West.Soc.Periodont., 5,93, 1957 (81'den naklen).

68- Nabers,C.L. and O'Leary,T.J.: Antogenous bone transplants in the treatment of osseous defects. J.Periodontol. 36: 5, 1965.

69- Nery,E.B. and Lynch,K.L.: Preliminary clinical studies of bioceramic in periodontal osseous defects. J.Periodontol. 49:523, 1978.

70- Nery,E.B., Lynch,K.L., Hirthe,W.M. and Mueller,K.H.: Bioceramic implants in surgically produced infrabony defect. J.Periodontol. 46:328, 1975.

71- Neumann,R.: Die Alveolar-Pyorrhea und ihre Behandlung. Berlin, Hermann Meusser, 1920 (81'den naklen).

72- Nodine,A.M.: Surgical treatment of pyorrhea. Dent.Cosmos, 63:345, 1921 (80'den naklen).

73- Nordenram,A. and Bang,G.: Reconstruction of the alveolar process by implantation of allogenic demineralized dentin. Oral.Surg. 40:48, 1975.

74- Orban,B.: Gingivectomy or flap operation. J.Am.Dent. Assoc., 26:1276, 1939 (81'den naklen).

75- Packer,M.W. and Schaffer,E.M.: Cementum-dentine and Gelfoam implants in surgical periodontal pockets in dogs. Oral.Surg. 18:722, 1964.

76- Patur,B. and Glickman,I.: Clinical and roentgenographic evaluation of the post treatment healing of infrabony pockets. J.Periodontol. 33:164, 1962.

77- Pickeril,H.P.: Stomatology in General Practice. London, Henry Frowde, Hodder and Stoughton, 1912 (81'den naklen).

78- Polson,A.M. and Heijl,L.C.: Osseous repair in infrabony periodontal defects. J.Clin.Periodontol. 5;13, 1978.

79- Poulsom,R.C. Rubinstein,A. and Gargiulo,A.W.: Allogenic iliac transplants in rhesus monkeys: A sequential histologic study. J.Periodontol. 47:187, 1976.

80- Prichard,J.F.: Advanced Periodontal Disease. ed. 2. Philadelphia, W.B.Saunders Co., 1972.

81- Ramfjord,S.P. and Ash,M.M.: Periodentology and Periodontics. Philadelphia. W.B.Saunders Co., 1979.

82- Ramfjord,S.P. and Wissle,R.R.: The modified Widman Flap. J.Periodontol. 45:601, 1974.

83- Register,A.A., Scopp,I.W., Kassouny,D.Y., Pfau,F.R. and Peskin,D.: Human bone induction by allogeneic dentin matrix. J.Periodontol. 43:459, 1972.

84- Robinson,R.E.: Osseous coagulum for bone induction. J. Periodontol. 40:503, 1969.

85- Rosenberg,E.S., Garber,D.A. and Abrams,B.: Repair of bony defect using an intraoral exostosis as the donor site. A case report. J.Periodontol. 50:476, 1979.

86- Rosenberg,M.M.: Free osseous tissue antografts as a predictable procedure. J.Periodontol. 42:195, 1971.

87- Ross,S.E. and Cohen,D.W.: The fate of a free osseous tissue antograft. A clinical and histologic case report. Periodontics 6:145, 1968.

88- Salk,D.H.: Immediate plastic tooth implants. Case reports. J.Southern California Dental Association 40:379, 1972.

89- Sandallı,P.: Periodontoloji. İstanbul, Erler Matbaası, 1981.

90- Schaffer,E.M.: Cartilage grafts in human periodontal pockets. J.Periodontol. 29:176, 1958.

91- Schallhorn,R.G.: Eradication of bifurcation defects utilizing frozen antogenous hip marrow implants. Periodont.Abstr., 15:101, 1967 (16'dan naklen).

92- Schallhorn,R.G.: The use of autogenous hip marrow biopsy implants for bony crater defects. J.Periodontol., 39: 145, 1968.

93- Schallhorn,R.G.: Osseons grafts in the treatment of periodontal osseous defects. Periodontal Surgery, S. Sigmund Stahl (Ed.). Springfield, Illinois: Charles C Thomas, 1976 (16'dan naklen).

94- Schallhorn,R.G.: Present status of osseous grafting procedures. J.Periodontol. 48:570, 1977.

95- Schallhorn,R.G., Hiatt,W.H. and Boyce,W.: Iliac transplants in periodontal therapy. J.Periodontol. 41:566, 1970.

96- Schluger,S.: Osseous resection - A Basic principle in periodontal surgery. Oral.Surg. 2:316, 1949.

97- Schluger,S., Yeomans,R.A., Page,R.C.: Periodontal Disease: Basic Phenomena, Clinical Management, and occlusal and Restorative Interrelationships. Philadelphia, Lea-Febiger, 1977.

98- Shaffer,C.D., App,G.R.: The use of plaster of Paris in treating infrabony periodontal defects in humans. J. Periodontol, 42:685, 1971.

99- Silston,S.M., Werbitt,M. and Cove-Jones,J.: Bone defects repaired with dentin matrix. J.Periodontol. 50:197, 1979.

100- Smith,D.H., Ammons,W.F. and Belle,G.V.: A longitudinal study of periodontal status comparing osseous recontouring with flap curettage. 1. Results after 6 months. J.Periodontol, 51:367-374, 1980.

101- Sorrin,S.: A review of the treatment of periodontal disease, with special emphasis on conservative methods. Dent.Cosmos, 78:225, 1936.

102- Stallard,R.E., ElGeneidy,A.K. and Skerman,H.J.: Current research findings on the vitreous carbon tooth rooth replacement system. Dtsch.ZahnHrztl.Z. 29:746, 1974.

103- Stanitski,C.L. and Mooney,V.: Osseous attachment to vitreous carbon. J.Biomed.Mater.Res. Symposium. 4:97, 1973.

104- Strub,J.R., GaberthÜel,T.W. and Firestone,A.R.: Comparison of tricalcium phosphate and frozen allogenic bone implants in man. J.Periodontol. 50:624, 1979.

105- van der Velden,U.: Probing force and relationship of the probe tip to the periodontal tissues. J.Clin.Periodontol. 6:106, 1979.

106- Velicangil,S.: Tıbbi Biyometri (Hekimlikte istatistik metodları) ve Tatbikatı. Istanbul, Sermet Matbaası, 1970.

107- von Fraunhofer,J.A., L'estrange,P.R. and Mack,A.O.: Materials science in dental implantation and a promising new material: Vitreous carbon. Biomed.Eng. 6:114, 1971.

108- Waerhaug,J. and Zander,H.A.: Implantation of acrylic roots in tooth sockets. Oral.Surg. 9:46, 1956.

109- Ward,A.W.: The surgical erradication of pyorrhea. J.Am. Dent.Assoc., 15:2146, 1928 (80'den naklen).

110- Weinberger,B.W.: An Intraduction to the History of Dentistry. St Louis, The C.V.Mosby Co., 1948.

111- Widman,L.: The operative treatment of pyorrhea alveolaris. A new surgical method. Sven.Tandl.Tdsk. (Special issue) 1918 (81'den naklen).

112- Wie,H., Solheim,T. and Riise,P.A.: Methylmethacrylate screw implants-radiografic, histological and fluorescence microscobic investigations in dogs. J.Oral.Rehabil. 2: 225, 1975.

113- Yeomans,J.D. and Urist,M.R.: Bone induction by decalcified dentine implanted into oral, osseous and muscle tissues. Arch.Oral.Biol. 12:999, 1967.

114- Zentler,A.: Suppurative gingivitis with alveolar involvement. J.Am.Med.Assoc., 71:1530, 1918 (80'den naklen).

ÖZGEÇMİŞ

1953 yılında Reyhanlı'da doğmuşum. İlk ve orta öğrenimimi İstanbul'da tamamladım. İstanbul Üniversitesi Dişhekimliği Fakültesinden 1977'de mezun oldum. 1979'da aynı fakültenin periodontoloji kürsüsünde asistan olarak göreve başladım.

Halen bu görevi sürdürmekteyim.